Ελληνική Εταιρεία Παθολογικής Ανατομικής
1964

18ο Πανελλήνιο Συνέδριο Παθολογικής Ανατομικής

Η Παθολογική Ανατομική στα Ίχνη του Θεραπευτή Κένταυρου Χείρωνα

Βιβλίο Περιλήψεων

21 - 24 Ιουνίου 2023

Ξενοδοχείο Domotel Xenia Volos

Χορηγούνται 23 μόρια Συνεχιζόμενης Ιατρικής Εκπαίδευσης (CME-CPD credits) από τον Π.Ι.Σ.

ΟΡΓΑΝΩΤΙΚΟ ΣΥΝΤΟΝΙΣΤΙΚΟ ΓΡΑΦΕΙΟ (PCO): MYRTALY CONGRESS ΙΚΕ
Πλ. Νεομάρτυρος Ιωάννου 2, Ιωάννινα, ΤΚ: 452 21, **T:** 26510 73519, **E:** info@myrtalycongress.gr, **W:** https://myrtalycongress.gr

myrtaly congress

ΒΙΒΛΙΟ ΠΕΡΙΛΗΨΕΩΝ

18ο

Πανελλήνιο Συνέδριο Παθολογικής Ανατομικής

Η Παθολογική Ανατομική στα Ίχνη του Θεραπευτή Κένταυρου Χείρωνα

21-24 Ιουνίου 2023

Ξενοδοχείο Domotel Xenia Volos, Βόλος

Βόλος, Ελλάδα, Ιούνιος 21-24, 2023
18ο Πανελλήνιο Συνέδριο Παθολογικής Ανατομικής
Βιβλίο Περιλήψεων
Abstracts are published under all authors' acceptance
to be included in all official congress publications/material.
© All rights reserved

ΠΕΡΙΕΧΟΜΕΝΑ

Περιλήψεις Προσκεκλημένων Ομιλητών ……σελ. 4

Ελεύθερες Ανακοινώσεις …… σελ. 56

e-Posters …….. σελ. 71

Περιλήψεις
Προσκεκλημένων Ομιλητών

Περιλήψεις Προσκεκλημένων Ομιλητών

ΠΡΟΣΔΟΚΙΕΣ, ΑΠΟΦΑΣΕΙΣ ΚΑΙ ΠΡΟΒΛΗΜΑΤΙΣΜΟΙ, ΞΕΚΙΝΩΝΤΑΣ ΤΗΝ ΕΙΔΙΚΟΤΗΤΑ

Μ. Σαμαράς
Εργαστήριο Παθολογικής Ανατομικής, Ιατρική Σχολή, Εθνικό και Καποδιστριακό Πανεπιστήμιο Αθηνών, Πανεπιστημιακό Γενικό Νοσοκομείο "Αττικόν"

Η επιλογή της Παθολογικής Ανατομικής ως ειδικότητας αποτελεί αναμφίβολα μια ιδιαίτερη απόφαση για έναν απόφοιτο Ιατρικής σχολής κυρίως λόγω της εργαστηριακής της φύσης. Θα υπέθετε κανείς ότι η απόφαση αυτή περιορίζει το νέο ιατρό στα «μετόπισθεν», στερώντας του την άμεση επαφή με τον ασθενή και ως εκ τούτου την καθοριστική για τη ζωή του παρέμβαση. Ωστόσο με μία πιο προσεκτική ανάλυση γίνεται αντιληπτή η αναπόσπαστη θέση του Παθολογοανατόμου στην ουσιαστική υποστήριξη του ασθενούς, ακόμα και αν αυτή λαμβάνει χώρα πίσω από ένα «απομακρυσμένο» μικροσκόπιο. Η σύνδεση των βασικών επιστημών με την Ιατρική επιστήμη, η οποία περνάει κατεξοχήν μέσα από την Παθολογική Ανατομική, θα πρέπει να αποτελεί το ορόσημο στην προσέγγιση του κάθε ασθενούς. Δεν γίνεται να προσφέρουμε ολοκληρωμένες υπηρεσίες όταν κάθε παρέμβασή μας δεν τεκμαίρεται από τη βαθειά κατανόηση των μηχανισμών των νόσων. Η Παθολογική Ανατομική προσφέρει πλέον στον ασθενή πέρα από τη διάγνωση της νόσου του και την πρόγνωση αυτής, την πληροφορία της ανταπόκρισης στη θεραπεία και την μακροπρόθεσμη παρακολούθησή του. Μάλιστα το ρόλο της Παθολογικής Ανατομικής προς την κατεύθυνση της εξατομίκευσης της κλινικής Ιατρικής ενισχύουν οι εξελίξεις στα πεδία της τεχνητής νοημοσύνης, της γενετικής και της μοριακής βιολογίας. Δεν είναι πλέον μακριά και η αξιολόγηση του ιστού σε επίπεδο τριών διαστάσεων, γεγονός που θα διασαφηνίζει τις κυτταρικές λειτουργίες σε πραγματικό χρόνο. Ιδιαίτερα για την Ελλάδα, ωστόσο, όπου πολλές φορές τα αυτονόητα μετατρέπονται σε ζητούμενα, αποτελεί αντικείμενο προβληματισμού το κατά πόσον όλες αυτές οι εξελίξεις θα ενσωματωθούν άμεσα στην καθημερινή άσκηση της ειδικότητας καθιστώντας την πρωταγωνιστή στις ιατρικές εξελίξεις.

Περιλήψεις Προσκεκλημένων Ομιλητών

ΨΗΦΙΑΚΗ ΠΑΡΑΤΗΡΗΣΗ ΚΑΙ ΔΙΑΓΝΩΣΗ. ΤΟ ΠΑΡΑΔΕΙΓΜΑ ΤΟΥ ΒΕΛΓΙΟΥ

Β. Σιωζοπούλου
Αναπληρώτρια Επικεφαλής Κλινικής, Παθολογοανατομικό Τμήμα, UCLouvain, Βρυξέλλες, Βέλγιο

Οι πρωτοφανείς πρόοδοι στη ψηφιακή παθολογοανατομία (digital pathology, DP) προσφέρουν δυνατότητες διάγνωσης με βάση την ψηφιακή εικόνα. Στη σύγχρονη κλινική πράξη, η ψηφιακή παθολογοανατομια διαδραματίζει καθοριστικό ρόλο και αποτελεί όλο και περισσότερο τεχνολογική προϋπόθεση. Συνοπτικά, κάποια από τα πλεονεκτήματα που παρέχει η ψηφιοποίηση στον παθολογογάνατόμο είναι η απεικόνηση ολόκληρων διαφανειών, η ταχύτερη ανασκόπηση και ανάγνωσή τους, η ικανότητα ανάγνωσης πολλαπλών τομών ταυτόχρονα, η αποτελεσματικότερη αποθήκευση των εικόνων καθώς και η δυνατότητα ανάγνωσης αυτών πέραν του στενού εργασιακού χώρου. Εκτός της κλινικής πράξης, η ψηφιοποίηση παίζει συνεχώς αυξανόμενο ρόλο και σε ερευνητικό επίπεδο.

Προϋποθέσεις για την ψηφιοποίηση αποτελούν η διαθεσιμότητα ταχύτερων δικτύων και φθηνότερες λύσεις αποθήκευσης. Παράλληλα, οι ψηφιακές εικόνες πρέπει να ενσωματώνονται στον φάκελο του εκάστοτε ασθενούς, γεγονός που προϋποθέτει την εφαρμογή / χρήση του ηλεκτρονικού φακέλου του ασθενούς εντός του νοσοκομειακού περιβάλλοντος.

Η ενσωμάτωση των ψηφιακών εικόνων στην καθημερινή κλινική πράξη, επεκτείνουν τα όρια της άποψης του παθολογοανατόμου πέρα από το "πλακάκι" και επιτρέπουν την πραγματική αξιοποίηση των γνώσεών του.

Περιλήψεις Προσκεκλημένων Ομιλητών

ΨΗΦΙΑΚΗ ΠΑΡΑΤΗΡΗΣΗ ΚΑΙ ΔΙΑΓΝΩΣΗ. ΤΟ ΠΑΡΑΔΕΙΓΜΑ ΤΗΣ ΣΟΥΗΔΙΑΣ

Μ. Περδίκη
Senior Consultant in pathology, Training program Director, Department of Anatomical Pathology, Linköping, Sweden

Η ψηφιακή παθολογική ανατομική είναι η τεχνική ανάλυσης, ψηφιακά σαρωμένων ιστολογικών εικόνων με υψηλή ανάλυση. Στην συνέχεια μπορεί να επωφεληθεί από υπολογιστικά εργαλεία και αλγόριθμους, τα οποία με την σειρά τους οδηγούν σε ταχύτερη και ακριβέστερη διάγνωση.

Η εφαρμογή της ψηφιακής παθολογικής ανατομικής στο εργαστήριο το οποίο εργάζομαι, στο Linköping της Σουηδίας, άρχισε το 2010 με την σάρωση δειγμάτων μαστού και δέρματος, αλλά πολύ γρήγορα συμπεριέλαβε όλα τα δείγματα του εργαστηρίου. Η ανάγκη διάγνωσης ταχείας βιοψίας από απόσταση ήταν ένας από τούς πρωταρχικούς λόγους εφαρμογής της τεχνικής αυτής στο εργαστήριο μας. Εν συνεχεία όμως, έγιναν αντιληπτά σειρά προτερημάτων και δυνατοτήτων, που είχε ο νέος αυτός τρόπος διάγνωσης.

Μερικά παραδείγματα είναι τα ακόλουθα: η εύκολη επισκόπιση των τομών ενός περιστατικού, η άμεση μελέτη και σύγκριση παλαιότερων με νεότερα περιστατικά ενός ασθενούς, άμεση αρχειοθέτηση των περιστατικών, γρήγορος καθορισμός δεικτών όπως π.χ του Ki67 κτλ.

Προϋπόθεση συμμετοχής του ιατρικού προσωπικού στην ψηφιακή διάγνωση ήταν μια περίοδος εκπαίδευσης, αποτελούμενη από δύο φάσεις. Στην πρώτη φάση ο κάθε ιατρός διαγιγνώσκει 20 επιλεγμένα περιστατικά τόσο στο μικροσκόπιο όσο και ψηφιακά ενώ στην δεύτερη φάση διαγιγνώσκει τουλάχιστων 60 περιστατικά ρουτίνας, χρησιμοποιώντας κατά κανόνα την οθόνη και όταν θεωρεί απαραίτητο και το μικροσκόπιο. Στόχος της εκπαίδευσης είναι η κατανόηση των ενδεχομένων διαφορών που υπάρχουν με τους δύο τρόπους διάγνωσης.

Σήμερα, όλο το ιατρικό προσωπικό του εργαστηρίου μας είναι εκπαιδευμένο και χρησιμοποιεί την ψηφιακή παθολογική ανατομική στην διάγνωση, στην εκπαίδευση φοιτητών και ειδικευομένων, στα ιατρικά συμβούλια, στην εργασία από απόσταση.

Επίσης σε συνεργασία με το CMIV (Center for Medical Image Science and Visualization), που έχει έδρα το Linköping, με πανεπιστήμια του εξωτερικού και με εταιρείες τεχνολογίας και πληροφορικής(IT), εξελίσσουμε καθημερινά τα συστήματα που χρησιμοποιούμε, ενώ συγχρόνως συμμετέχουμε ενεργά στην έρευνα σχετιζόμενη με την Τεχνική Νοημοσύνη (AI).

Περιλήψεις Προσκεκλημένων Ομιλητών

ΕΝΔΕΙΞΕΙΣ ΕΛΕΓΧΟΥ MSI/MMR. ΠΩΣ, ΠΟΤΕ ΚΑΙ ΓΙΑ ΠΟΙΟΥΣ ΑΣΘΕΝΕΙΣ;

Σ. Σακελλαρίου
Παθολογοανατόμος, Αναπληρώτρια Καθηγήτρια Παθολογικής Ανατομικής, Α' Εργαστήριο Παθολογικής Ανατομικής, Ιατρική Σχολή, Εθνικό & Καποδιστριακό Πανεπιστήμιο Αθηνών, Αθήνα

Οι πρωτεΐνες επιδιόρθωσης αταίριαστων ζευγών βάσεων (Mismatch Repair-MMR) είναι ένας σημαντικός μηχανισμός επιδιόρθωσης κατά την αντιγραφή του DNA. Η ανεπάρκεια του συστήματος MMR (deficient-d MMR) επηρεάζει ιδιαίτερα τους μικροδορυφόρους με αποτέλεσμα αλλαγές στο μήκος επανάληψης τους, φαινόμενο που ονομάζεται μικροδορυφορική αστάθεια (Microsatellite Instability-MSI). dMMR είναι το χαρακτηριστικό όγκων σχετιζόμενων με σύνδρομο Lynch, σύνδρομο προδιάθεσης καρκίνου με γενετικές μεταλλάξεις στα αντίστοιχα γονίδια. Επίσης, όγκοι με dMMR έχουν καλύτερη πρόγνωση και αυτός ο φαινότυπος μπορεί να καθοδηγήσει τη χορήγηση επικουρικής θεραπείας. Επιπλέον, η dMMR έχει πλέον αναγνωριστεί ως βιοδείκτης για την ανταπόκριση σε αναστολείς σημείων ελέγχου του ανοσοποιητικού σε μεταστατικούς καρκίνους, ανεξαρτήτως προέλευσης. Η εξέταση για dMMR έχει πλέον ενσωματωθεί στη συνήθη ογκολογική φροντίδα ασθενών προχωρημένου σταδίου σε ένα ευρύ φάσμα καρκίνων.

Κατά κανόνα η ταυτοποίηση dMMR βασίζεται σε ανοσοϊστοχημικό έλεγχο έκφρασης των πρωτεϊνών MLH1, MSH2, MSH6, PMS2 ή μοριακή ανάλυση. Έκφραση 4 πρωτεϊνών υποδηλώνει επάρκεια MMR (proficient-p MMR) ενώ απώλεια τουλάχιστον 1 υποδεικνύει dMMR. Η μοριακή βιολογία βασίζεται σε PCR χρησιμοποιώντας 5 δείκτες. Περιπτώσεις με αστάθεια σε ≥2 από τους 5 δείκτες ταξινομούνται ως MSI-High και κατ' επέκταση dMMR. Οι δύο μέθοδοι είναι πολύ ευαίσθητες με πολύ καλή συμφωνία (95-99%) για τον ΚΠΕ. Στους λοιπούς όγκους το ποσοστό συμφωνίας είναι χαμηλότερο. Προς το παρόν συνιστάται αρχικά ανοσοϊστοχημεία και PCR επί αμφίβολων αποτελεσμάτων ή απώλεια μίας μόνο πρωτεΐνης για επιβεβαίωση. Η εξέταση με NGS προτείνεται από την ESMO ειδικά όταν απαιτείται ο έλεγχος και άλλων γονιδίων ταυτόχρονα, αλλά θα πρέπει να πραγματοποιείται μόνο σε επιλεγμένα κέντρα με εμπειρία. Ο έλεγχος προτιμάται να διενεργείται στο παρασκεύασμα έναντι τη βιοψίας και στο υλικό της μετάστασης/υποτροπής. Στα πλαίσια αυτά, ο ρόλος του παθολογοανατόμου είναι πολυδιάστατος και διασφαλίζει την ταχεία επεξεργασία, την επάρκεια του υλικού, την έγκαιρη αναφορά των αποτελεσμάτων, την ενσωμάτωση της πληροφορίας στην παθολογοανατομική έκθεση και την άμεση διαθεσιμότητα στους θεράποντες κλινικούς γιατρούς.

Bartley AN et al. Arch Pathol Lab Med. 2022, Luchini C et al. Ann Oncol. 2019

Περιλήψεις Προσκεκλημένων Ομιλητών

ΜΟΡΙΑΚΕΣ ΤΑΞΙΝΟΜΗΣΕΙΣ ΜΕ ΑΝΟΣΟΪΣΤΟΧΗΜΕΙΑ ΣΤΗΝ ΚΑΘΗΜΕΡΙΝΗ ΔΙΑΓΝΩΣΤΙΚΗ – ΑΠΕΝΕΡΓΟΠΟΙΗΣΗ: MMR ΠΡΩΤΕΪΝΕΣ, ATRX, BAP1, ΚΑΙ ΣΥΝΑΦΗ

Α. Χέβα
Επίκουρη Καθηγήτρια, Εργαστήριο Γενικής Παθολογίας και Παθολογικής Ανατομικής, Τμήμα Ιατρικής, Σχολή Επιστημών Υγείας, Αριστοτέλειο Πανεπιστήμιο Θεσσαλονίκης, Θεσσαλονίκη

Την τελευταία δεκαετία διαπιστώνεται σημαντική προσφορά αντισωμάτων η έκφραση των οποίων αντικατοπτρίζει αλλαγές στο μοριακό προφίλ των νεοπλασματικών κυττάρων. Συγχρόνως τόσο σε διαγνωστικό αλλά και σε προγνωστικό – προβλεπτικό επίπεδο αυξάνεται η ανάγκη γνώσης του υποκείμενου γονότυπου, στα νεοπλασματικά κύτταρα.

Το ερώτημα που προκύπτει είναι: «μόνο η θετική ανοσοϊστοχημική έκφραση αντίστοιχων αντισωμάτων είναι αξιολογήσιμη ή και η απώλεια έκφρασης». Στην πράξη αποδεικνύεται ότι και στην περίπτωση της αρνητικής ανοσοϊστοχημικής έκφρασης προκύπτουν χρήσιμες πληροφορίες για τις υποκείμενες μοριακές αλλαγές, στα νεοπλασματικά κύτταρα.

Χαρακτηριστικό παράδειγμα αποτελεί η απώλεια της ανοσοϊστοχημικής έκφρασης των MMR πρωτεϊνών σε κακοήθη νεοπλάσματα. Η μικροδορυφορική αστάθεια, που οφείλεται σε ανεπάρκεια του συστήματος επιδιόρθωσης αταίριαστων βάσεων του DNA (dMMR), ανιχνεύεται στο 15% περίπου των καρκινωμάτων του παχέος εντέρου, ενώ το 3% από αυτούς σχετίζεται με το Σύνδρομο Lynch. Εκτός της μοριακής εξέτασης του DNA του όγκου με PCR, διαθέσιμη είναι και η ανίχνευση του dMMR/MSI φαινότυπου του όγκου με ανοσοϊστοχημεία, με χαμηλό ποσοστό ασυμφωνίας μεταξύ των δύο.

Σημαντικά αξιολογήσιμη στη διάγνωση είναι και η απώλεια της έκφρασης της ATRX πρωτεΐνης στα γλοιώματα. Η ATRX κατατάσσεται στην οικογένεια των πρωτεϊνών αναδιαμόρφωσης της χρωματίνης, συμμετέχει επίσης στις δραστηριότητες που ρυθμίζουν τον κυτταρικό κύκλο και διατηρούν τη σταθερότητα του γονιδιώματος. Η απουσία της ATRX έχει συνδεθεί στενά με βλάβες του DNA και αντιγραφικό στρες. Έχει βρεθεί ισχυρή συσχέτιση των κανονικών μεταλλάξεων IDH και της μετάλλαξης ATRX και η συνύπαρξη κωδικοποίησης 1p/19q και απώλειας ATRX ήταν σχεδόν ανύπαρκτη. Η γνώση αυτή επιτρέπει τον προσδιορισμό της αστροκυτταρικής ή ολιγοδενδροκυτταρικής προέλευσης ενός όγκου.

Επίσης η απώλεια του BAP1 (που μπορεί να προσδιοριστεί και ανοσοϊστοχημικά) προέρχεται από χρωμοσωμικές διαγραφές ή/και αδρανοποιητικές μεταλλάξεις, συμπεριλαμβανομένων και μεταλλάξεων διαγραφής και σχετίζεται με την αύξηση του κινδύνου ανάπτυξης κακοήθων νεοπλασιών όπως του δερματικού μελανώματος ή του μελανώματος του ραγοειδούς χιτώνα, του κακοήθους μεσοθηλιώματος, του νεφροκυτταρικού καρκινώματος και άλλων όγκων, που ορίζονται ως "σύνδρομο καρκίνου BAP1".

Περιλήψεις Προσκεκλημένων Ομιλητών

ΜΟΡΙΑΚΕΣ ΤΑΞΙΝΟΜΗΣΕΙΣ ΜΕ ΑΝΟΣΟΪΣΤΟΧΗΜΕΙΑ ΣΤΗΝ ΚΑΘΗΜΕΡΙΝΗ ΔΙΑΓΝΩΣΤΙΚΗ – ΧΙΜΑΙΡΕΣ: ALK, NTRKS, TFE3, ΚΑΙ ΣΥΝΑΦΗ

Κ. Χατζόπουλος
Επίκουρος Καθηγητής, Εργαστήριο Γενικής Παθολογίας και Παθολογικής Ανατομικής, Τμήμα Ιατρικής, Σχολή Επιστημών Υγείας, Αριστοτέλειο Πανεπιστήμιο Θεσσαλονίκης, Θεσσαλονίκη

Οι πρωτεϊνικές χίμαιρες προκύπτουν από χρωμοσωμικές αντιμεταθέσεις, απαλοιφές ή αναστροφές που ενώνουν το 5’ άκρο γονιδίου που κωδικοποιεί το αμινοτελικό τμήμα πρωτεΐνης εκφραζόμενης συνεχώς, με το 3’ άκρο γονιδίου που κωδικοποιεί το καρβοξυτελικό τμήμα πρωτεΐνης με δράση αυξητικού παράγοντα, συχνά πρωτεϊνικής κινάσης. Οι χίμαιρες δρούν ως οδηγός ογκογόνος γενετική αλλαγή και επειδή εκφράζονται μόνο από νεοπλασματικά κύτταρα αποτελούν σημαντικούς διαγνωστικούς δείκτες, καθώς και αντικείμενα θεραπευτικής στόχευσης.

Η κινάση του αναπλαστικού λεμφώματος (ALK) είναι κινάση της τυροσίνης με κρίσιμο ρόλο στη διάπλαση του κεντρικού νευρικού συστήματος. Η χίμαιρα *EML4-ALK* προκύπτει από αναστροφή τμήματος του χρωμοσώματος 2 και ανιχνεύεται σε ποσοστό 3-5% των αδενοκαρκινωμάτων του πνεύμονα. Οι ασθενείς με τη συγκεκριμένη χίμαιρα αποτελούν διακριτή κλινικοπαθολογοανατομική ομάδα και ιδίως εκείνοι με μεταστατική νόσο μπορούν να ωφεληθούν από θεραπεία με εκλετικούς ALK αναστολείς. Η ανοσοϊστοχημεία ανιχνεύει το καρβοξυτελικό τμήμα της ALK που εκφράζεται εξαιτίας του υποκείμενου γονιδιακού ανασυνδυασμού.

Οι νευροτροφικοί υποδοχείς κινάσης της τυροσίνης (NTRKs) παρουσιάζουν αναλογίες με την ALK ως προς τη φυσιολογική έκφραση και λειτουργία. Χίμαιρες με τμήματα των *NTRK1/2/3* έχουν ανιχνευθεί σε ποικιλία συμπαγών όγκων όπως το εκκριτικό καρκίνωμα των σιελογόνων αδένων, υποσύνολα αδενοκαρκινωμάτων παχέος εντέρου, πνεύμονα, καρκινωμάτων θυρεοειδούς αδένα, γλοιωμάτων και σαρκωμάτων. Η ανοσοϊστοχημεία ανιχνεύει το καρβοξυτελικό *NTRK1/2/3* άκρο της χίμαιρας, με χρησιμότητα στη διάγνωση, αλλά και την ανάδειξη ασθενών που ενδέχεται να ωφεληθούν από θεραπεία με εκλεκτικούς NTRK αναστολείς.

Η ανοσοϊστοχημική ανίχνευση τμημάτων πρωτεϊνικών χιμαιρών είναι χρήσιμη και για καθαρά διαγνωστικούς σκοπούς σε όγκους για τους οποίους οι αντίστοιχες στοχευμένες θεραπείες δεν έχουν αναπτυχθεί ακόμη. Στην κατηγορία αυτή εντάσσονται, μεταξύ άλλων και οι ανοσοϊστοχημικές χρώσεις που ανιχνεύουν το καρβοξυτελικό άκρο των TFE3 (νεφροκυτταρικό καρκίνωμα με *TFE3* ανασυνδυασμό), NUT (καρκίνωμα NUT) και STAT6 (μονήρης ινώδης όγκος).

Περιλήψεις Προσκεκλημένων Ομιλητών

ΜΗ ΝΕΟΠΛΑΣΜΑΤΙΚΕΣ ΠΑΘΗΣΕΙΣ ΜΥΟΚΑΡΔΙΟΥ

Δ. Ανεστάκης
Παθολογοανατόμος, Υπεύθυνος Εργαστηρίου Παθολογικής Ανατομικής, Ιατροδικαστική Υπηρεσία Θεσσαλονίκης, Επισκέπτης Επίκουρος Καθηγητής Παθολογικής Ανατομικής & Ιατροδικαστικών Επιστημών, Ιατρική Σχολή, Πανεπιστήμιο Κύπρου

Η καρδιά αποτελεί κοίλο, μυώδες όργανο, που περιβάλλεται από το περικάρδιο, το βάρος της στον ενήλικα ανέρχεται στα 200-300 γρ., έχει σχήμα τρίπλευρης πυραμίδας με βάση προς τα άνω και κορυφή προς τα κάτω και αποτελείται από τέσσερις κοιλότητες (δεξιά-αριστερή κοιλία, δεξιός-αριστερός κόλπος).

Οι συχνότερες μη νεοπλασματικές παθήσεις της καρδιάς με ιστολογικό ενδιαφέρον είναι:

1. Περικαρδίτιδα. Φλεγμονή του περισπλάγχνιου και περίτονου πετάλου του περικαρδίου. Διακρίνεται σε οξεία και χρόνια, καθώς και σε ιδιοπαθή, ιογενή, βακτηριακή, φυματιώδη, μετεμφραγματική, ουραιμική, νεοπλασματική, συμπιεστική και ινιδώδη περικαρδίτιδα.

Ανάλογα με το είδος της περικαρδίτιδας η ιστολογική εικόνα ποικίλη με κοινά χαρακτηριστικά τα φλεγμονώδη εξιδρωματικά στοιχεία, σε άλλοτε άλλο βαθμό κοκκιώδη ιστό, καθώς και ποικίλη παρουσία πάχυνσης/ίνωσης του περικαρδίου.

2. Μυοκαρδίτιδα. Βλάβη των μυοκαρδιακών κυττάρων με αντιδραστική διήθηση από φλεγμονώδη κύτταρα.
Διακρίνεται σε λοιμώδη (βακτηριδιακή, μυκητιασική, ιογενής, από διφθερίτιδα, από πρωτόζωα) και μη λοιμώδη (γιγαντοκυτταρική, υπερηωσινοφιλική, αυτοάνοση, κοκκιωματώδη, από ευαισθησία, από τοξικές ουσίες).

Από ιστολογικής πλευράς σε όλα τα είδη μυοκαρδίτιδων ανευρίσκονται φλεγμονώδεις κυτταρικές διηθήσεις, νεκρώσεις ή εκφυλιστικές αλλοιώσεις καρδιακών ινών, ενώ σημαντικό ρόλο στη διάγνωση έχουν τα κριτήρια του Dallas.

3. Μυοκαρδιοπάθεια. Ανεπάρκεια του καρδιακού μυός, η οποία δεν οφείλεται σε συγγενείς διαμαρτίες, ισχαιμία, υπέρταση, βαλβιδοπάθειες.

Διακρίνεται σε πρωτοπαθή όταν δεν υπάρχει προφανές αιτία και σε δευτεροπαθή όταν σχετίζεται με μυοκαρδίτιδα, χρόνιο αλκοολισμό, τοξικές ουσίες κ.α.

Οι πρωτοπαθείς μυοκαρδιοπάθειες διακρίνονται κυρίως σε διατατική, υπερτροφική, περιοριστική και αρρυθμογόνος μυοκαρδιοπάθεια δεξιάς κοιλίας, με χαρακτηριστικές σε κάθε περίπτωση παθολογοανατομικές (μακροσκοπικές/μικροσκοπικές) αλλοιώσεις.

4. Ισχαιμία μυοκαρδίου (έμφραγμα). Πηκτική νέκρωση του μυοκαρδίου λόγω παρατεταμένης ισχαιμίας κυρίως εξ αιτίας αλλοιώσεων των στεφανιαίων αρτηριών.

Μορφολογικά διακρίνεται σε διατοιχωματικό, υπενδοκαρδιακό έμφραγμα, καθώς και σε έμφραγμα πρόσθιου, οπίσθιου και πλάγιου κοιλιακού τοιχώματος.

Επίσης διακρίνεται σε «όλως προσφάτως», πρόσφατο, παλαιότερο και αρκετά παλαιότερο έμφραγμα ανάλογα με την ηλικία των αλλοιώσεων και η ιστολογική εικόνα ακολουθεί την ηλικία αυτών των βλαβών.

Περιλήψεις Προσκεκλημένων Ομιλητών

ΝΕΟΠΛΑΣΜΑΤΑ ΚΑΡΔΙΑΣ

Δρ. Χ. Χαραλαμπίδης
Παθολογοανατόμος, Επίκουρος Καθηγητής Ανατομικής, Ιατρική Σχολή, Πανεπιστήμιο Κύπρου

Η καρδιά σπανίως εμφανίζει όγκους, με τους περισσότερους να εξορμώνται ή καταλαμβάνουν το μυοκάρδιο ή το περικάρδιο. Οι όγκοι μπορεί να είναι κακοήθεις ή καλοήθεις. Οι όγκοι που αναπτύσσονται στην καρδιά και δεν μεθίστανται ονομάζονται πρωτοπαθείς. Οι όγκοι που ξεκινούν από ένα άλλο μέρος του σώματος και προχωρούν προς την καρδιά (μεταστάσεις) ονομάζονται δευτεροπαθείς όγκοι.Οι περισσότεροι καρδιακοί όγκοι είναι καλοήθεις. Αλλά, ακόμη και οι καλοήθεις όγκοι μπορεί να προκαλέσουν προβλήματα λόγω του μεγέθους και της θέσης τους. Μερικές φορές, μικρά κομμάτια του όγκου εισέρχονται στην κυκλοφορία του αίματος τα οποία και μεταφέρονται με τα αιμοφόρα αγγεία προς άλλα ζωτικά όργανα δημιουργώντας αποφράξεις και μείωση της ροής του αίματος στα όργανα αυτά (εμβολή).

Οι **πρωτοπαθείς όγκοι** εμφανίζονται μόνο 1 στα 1.000 έως 100.000 άτομα. Ο πιο κοινός τύπος του πρωτοπαθούς καρδιακού όγκου είναι το μύξωμα. Οι περισσότεροι από αυτούς είναι καλοήθεις. Τα μυξώματα αντιπροσωπεύουν περίπου το 50% του συνόλου των καρδιακών όγκων και το υπόλοιπο περιλαμβάνει σπάνιους πρωτοπαθείς και δευτεροπαθείς όγκους. Ένα μικρό ποσοστό των ασθενών με καρδιακούς όγκους έχουν ένα οικογενειακό ιστορικό της πάθησης. Τις περισσότερες φορές, ο όγκος αναπτύσσεται χωρίς την ύπαρξη εμφανούς αιτίας, ως αποτέλεσμα ατυπίας που είτε ξεκινά στην καρδιά είτε μεθίσταται στην καρδιά. Οι όγκοι της καρδιάς διαγνώσκονται πολλές φορές τυχαία, επειδή τα συμπτώματα μιμούνται άλλες καρδιακές παθήσεις. Ο εντοπισμός είναι σήμερα πολύ πιο εύκολος με το υπερηχοκαρδιογράφημα και την μαγνητική τομογραφία (MRI).

Τα μυξώματα είναι οι πλέον συχνοί πρωτοπαθείς καρδιακοί όγκοι και το 75% αυτών εντοπίζονται στην κοιλότητα του αριστερού κόλπου, το 23% στον δεξιό κόλπο και περίπου το 2% σε μία από τις κοιλίες. Σε σπάνιες περιπτώσεις, ο όγκος παρουσιάζεται σε περισσότερες από μία κοιλότητες. Οι ασθενείς κάθε ηλικίας μπορούν να εμφανίσουν μύξωμα. Είναι πιο συχνό στις γυναίκες από ότι στους άνδρες.Η μορφολογική διάγνωση του μυξώματος είναι εύκολη με την απλή επισκόπηση και η εμφάνιση του διαφέρει σαφώς από των θρόμβων. Η επιφάνεια είναι μαλακή αλλά ακανόνιστη και συνήθως πολύχρωμη, με εναποθέσεις εναποθέσεις ασβεστίου.Η προσκόλλησή του σχεδόν πάντα γίνεται στο μεσοκολπικό διάφραγμα.Τα καρδιακά σαρκώματα είναι οι δεύτεροι σε συχνότητα όγκοι μετά τα μυξώματα και αποτελούν τους συχνότερους πρωτοπαθείς κακοήθεις όγκους της καρδιάς. Οι όγκοι αυτοί μεθίστανται περίπου στο 80% των περιπτώσεων, συνηθέστερα στους πνεύμονες, το μεσοθωράκιο και τη σπονδυλική στήλη και λιγότερο συχνά στο ήπαρ, τους νεφρούς, τα επινεφρίδια, το πάγκρεας. Τα σαρκώματα εμφανίζονται συχνότερα γύρω στα 50 έτη, με συχνότερη εμφάνιση στους άνδρες. Εντοπίζονται συχνότερα στους κόλπους (ειδικότερα στο δεξιό) παρά στις κοιλίες. Η πρόγνωση είναι κακή.

Περιλήψεις Προσκεκλημένων Ομιλητών

ΤΟ ΠΑΘΟΛΟΓΟΑΝΑΤΟΜΙΚΟ ΠΡΟΦΙΛ ΤΟΥ ΚΛΗΡΟΝΟΜΙΚΟΥ ΚΑΡΚΙΝΟΥ ΤΟΥ ΜΑΣΤΟΥ

Α. Συκαράς
MD, MSc, PhD, Ειδικευόμενος Παθολογικής Ανατομικής, Κυτταρολογικό Εργαστήριο, «Αρεταίειο» Νοσοκομείο, Εθνικό & Καποδιστριακό Πανεπιστήμιο Αθηνών, Αθήνα

Ο καρκίνος του μαστού είναι ο πλέον θανατηφόρος καρκίνος στις γυναίκες και χαρακτηρίζεται από μία ιδιαίτερα αυξημένη ετερόγενεια που είναι αποτέλεσμα και της κληρονομικότητας- γενετικής προδιάθεσης για την ανάπτυξή του. Ο κληρονομικός καρκίνος του μαστού αφορά περίπου το 5-10% των ασθενών και οφείλεται σε γενετικές γονιδιακές μεταλλάξεις. Οι μεταλλάξεις των γονιδίων *BRCA1* και *BRCA2* που εμπλέκονται στην επιδιόρθωση του DNA κατά τον ομόλογο ανασυνδυασμό και χαρακτηρίζουν το σύνδρομο κληρονομικού καρκίνου μαστού και ωοθηκών ενέχονται στο 20% του κληρονομικού καρκίνου του μαστού. Οι υπόλοιπες περιπτώσεις οφείλονται είτε σε μεταλλάξεις άλλων γονιδίων που ρυθμίζουν τον ομόλογο ανασυνδυασμό (όπως το *PALB2)* είτε σε σύνδρομα με προδιάθεση για ανάπτυξη πολλαπλών νεοπλασιών (όπως σε μεταλλάξεις των γονιδίων *TP53, PTEN, CDH1*).

Ο συνηθέστερος ιστολογικός υπότυπος του κληρονομικού καρκίνου του μαστού είναι το διηθητικό καρκίνωμα μη ειδικού τύπου. Οι γενετικές μεταλλάξεις του *CDH1* γονιδίου προδιαθέτουν στην ανάπτυξη διηθητικού λοβιακού καρκινώματος ενώ ο καρκίνος που οφείλεται σε μεταλλάξεις του *BRCA1* γονιδίου είναι υψηλού ιστολογικού βαθμού κακοήθειας, συχνά εμφανίζει χαρακτηριστικά μυελοειδούς καρκινώματος (πυκνή λεμφοκυτταρική διήθηση, συμπαγή ανάπτυξη με απωθητική παρυφή και νέκρωση) και έχει τυπικά triple negative/basal-like ανοσοφαινότυπο (δεν εκφράζει ER, PR, HER2 ενώ εκφράζει CK5/6 και CK14). Αντίθετα, ο *BRCA2*-σχετιζόμενος καρκίνος δεν έχει χαρακτηριστικό ιστολογικό προφίλ και κατατάσσεται συχνότερα στους Luminal A και Luminal B μοριακούς υποτύπους. Ο *PALB2*-σχετιζόμενος καρκίνος έχει παρόμοιο ιστολογικό και μοριακό προφίλ με τον *BRCA2*-σχετιζόμενο με εξαίρεση τη χαρακτηριστική απουσία σκλήρυνσης του στρώματος ενώ οι γενετικές μεταλλάξεις του *TP53* γονιδίου προδιαθέτουν στην εμφάνιση καρκίνου με υπερέκφραση του HER2 υποδοχέα.

Η αναγνώριση των μορφολογικών-μοριακών χαρακτηριστικών του κληρονομικού καρκίνου του μαστού μπορεί να αποδειχθεί κρίσιμη για τη διάγνωση και τη θεραπευτική αντιμετώπιση ασθενών με ελλιπές οικογενειακό ιστορικό. Η χαρτογράφηση της ιστολογικής εικόνας και η συσχέτισή της με μεταλλάξεις και γενετικά σύνδρομα αποτελεί μείζονα ερευνητικό στόχο στα πλαίσια της σύγχρονης ιατρικής ακριβείας.

Περιλήψεις Προσκεκλημένων Ομιλητών

Η ΒΙΟΛΟΓΙΚΗ ΚΑΙ ΚΛΙΝΙΚΗ ΣΗΜΑΣΙΑ ΤΩΝ TILS ΣΤΟΝ ΚΑΡΚΙΝΟ ΤΟΥ ΜΑΣΤΟΥ

Ε. Κουρέα
Καθηγήτρια, Εργαστήριο Παθολογικής Ανατομικής, Τμήμα Ιατρικής, Σχολή Επιστημών Υγείας, Πανεπιστήμιο Πατρών, Ρίο, Πάτρα

Τα διηθούντα τον όγκο λεμφοκύτταρα (TILs) θεωρείται ότι εμπλέκονται στην αντινεοπλασματική ανοσοαπόκριση και είναι κυρίως Τ-κυτταρικής αρχής και ιδίως κυτταροτοξικού (CD8+) φαινότυπου. Η **αξιολόγηση** τους προτείνεται να γίνεται σε τομές αιματοξυλίνης-ηωσίνης, όπου εκτιμάται το ποσοστό του στρώματος εντός της παρυφής του διηθητικού καρκινώματος, το οποίο καλύπτεται από λεμφοκύτταρα και πλασματοκύτταρα (stromal TILs/sTILs) (1). Η υψηλή συμφωνία στην αξιολόγηση (έως 86%) μεταξύ των παθολογοανατόμων υποστηρίζει ότι αποτελούν βιοδείκτη με **αναλυτική αναπαραγωγιμότητα** (2).

Η **κλινική τους σημασία** αφορά περισσότερο τα τριπλά αρνητικά καρκινώματα μαστού (**TNBC**) και τα **HER2+** καρκινώματα. Στα καρκινώματα αυτά, η 5η έκδοση της ταξινόμησης των όγκων του μαστού προτείνει την αξιολόγηση των TILs.

Προγνωστικά: Στα **προχωρημένα TNBC** που υποβλήθηκαν σε **εισαγωγική χημειοθεραπεία** σε μια συγκεντρωτική ανάλυση ("pooled analysis") βρέθηκε ότι υψηλά επίπεδα (≥60%) sTILs συσχετίσθηκαν με συχνότερη **pCR** (50% vs 31 σε <60% TILs) και μακρότερη επιβίωση (3). Σε **πρώιμα TNBC** κάθε 10% αύξηση των TILs σχετιζόταν με μικρότερο κίνδυνο διηθητικής υποτροπής (iDFS HR 0,87) και συνολικής επιβίωσης (OS HR 0,84) (4). Οι υπάρχουσες κλινικές μελέτες υποστηρίζουν την **προγνωστική αξία των TILs στα TNBC με επίπεδο ένδειξης 1Β**, τα TILs δεν έχουν λάβει ακόμη έγκριση ως προγνωστικοί βιοδείκτες από τις διεθνείς οδηγίες.

Προβλεπτικά: Τα sTILs αποδείχθηκαν ως δείκτες **ανταπόκρισης σε pembrolizumab** σε μεταστατικό **TNBC** (5). Αν και αναδρομικές μελέτες συνηγορούν υπέρ της προβλεπτικής αξίας των TILs σε θεραπεία με αναστολείς σημείων ανοσολογικού ελέγχου (ICIs), η απουσία προοπτικών μελετών δεν επιτρέπει την εξαγωγή ασφαλών συμπερασμάτων (5).

Στο πρώιμο **HER2+** καρκίνωμα πολλές μελέτες αποδεικνύουν ότι αυξημένα TILs, είτε στην αρχική βιοψία ή κατά τη διάρκεια της θεραπείας, σχετίζονται με καλύτερες ανταποκρίσεις στην εισαγωγική θεραπεία και καλύτερη κλινική έκβαση (5). Αναδρομικές μελέτες και μετα-αναλύσεις στο πρώιμο HER2+ καρκίνωμα αναδεικνύουν την προγνωστική και προβλεπτική αξία των TILs (6). Αντίθετα, στην προχωρημένη/ μεταστατική HER2+ νόσο τα ευρήματα είναι λιγότερο σαφή (5) τόσο για την προβλεπτική (για αντι-HER2 ή ICIs) όσο και για την προγνωστική αξία των TILs.

Στο **ER+/HER2- καρκίνωμα** η προγνωστική και προβλεπτική αξία των TILs είναι αμφιλεγόμενη και η αξιολόγησή τους δε συνιστάται (5).

Πολλαπλά ερωτήματα σχετικά με τα TILs παραμένουν ακόμη ανοικτά. Υπό εξέλιξη κλινικές μελέτες αναμένεται να αποσαφηνίσουν την αναλυτική και κλινική εγκυρότητα καθώς και την κλινική αξία των TILs στο καρκίνωμα του μαστού.

Βιβλιογραφία

1. Salgado, R., et al. Ann. Oncol. **2015**, 26, 259–271
2. Loi, S., et al. Ann. Oncol. **2021**, 32, 1236–1244
3. Denkert, C., et al. Lancet Oncol. **2018**, 19, 40–50
4. Loi, S., et al. Cancers. J. Clin. Oncol. **2019**, 37, 559–569
5. Valenza C et al. Cancers **2023**, 15, 767
6. Gao, Z. et al. BMC Cancer **2020**, 20, 1150.

Περιλήψεις Προσκεκλημένων Ομιλητών

PATHOLOGIST'S ROLE IN PRECISION MEDICINE

A. Ryška
MD, PhD, European Society of Pathology, President, The Fingerland Department of Pathology, Charles University Medical Faculty, Hradec Králové, Czech Republic

The old times when pathologists were asked to provide result of the autopsy, or more recently histological diagnosis based on HE only, are definitely over.

Today is pathologist perceived as a crucial member of the multidisciplinary team and is expected to supply our clinical colleagues with detailed information about various aspects of cancer. This includes, but is not limited to, detection of various predictive biomarkers needed for selecting the optimal treatment for each individual patient. Thus, taking non small cell lung carcinoma as an example, today should the pathology report include subtyping (squamous, non-squamous), results of testing for targetable genomic alterations (EGFR and KRAS G12C mutations, ALK and ROS1 fusions) as well as PD-L1 immunohistochemistry. In countries, where also other innovative treatments are available, the comprehensive report may contain also additional markers, such as BRAF, RET, NTRK, HER2, METex14. The growing number of biomarkers brings new challenges, among others tissue availability and economic sustainability.

The limited size of most NSCLC samples precludes extensive testing of multiple biomarkers. Thus, every laboratory dealing with this type of tumors has to adopt a standardized approach how to maximize utilization of the limited tissue. Instead of multiple individual molecular tests, the „all-in-one" approach using NGS seems to be the only reasonable solution to provide all data needed for patient management.

Different levels of reimbursement of the testing introduces significant disparity for the patients (talking just about the relatively homogeneous European region) and vast majority of the global population has virtually no chance to benefit from this up-to-date approach at all. From our experience with introduction of new biomarkers we know, how much can lack of adequate reimbursement delay or even completely block new tests. Thus, one of crucial pathologists' responsibilities is also clarification of benefits resulting from reliable predictive testing to the health authorities (payers, government representation, etc.).

Περιλήψεις Προσκεκλημένων Ομιλητών

ΚΑΡΚΙΙΝΟΣ ΠΝΕΥΜΟΝΑ: ΑΠΟ ΤΗ ΛΗΨΗ ΣΤΗ ΔΙΑΓΝΩΣΗ ΚΑΙ ΤΗ ΜΟΡΙΑΚΗ ΤΑΥΤΟΠΟΙΗΣΗ

Σ. Παπαδοπούλου
Επιμελήτρια Β', Παθολογοανατομικό Εργαστήριο Γ.Ν.Θ. «Γεώργιος Παπανικολάου», Θεσσαλονίκη

Ο καρκίνος του πνεύμονα αποτελεί ένα συχνό καρκίνο, τον δεύτερο σε συχνότητα σε άνδρεςκαι γυναίκες και την κύρια αιτία θανάτου από καρκίνο παγκοσμίως και για τα δύο φύλα.

Αυτό οφείλεται κυρίως στο γεγονός ότι η διάγνωση γίνεται σε προχωρημένα στάδια νόσου (70% των περιπτώσεων) όπου έχει θέση η χειρουργική θεραπεία. Το ΜΜΚΠ αποτελεί το 85% των πρωτοπαθών καρκινωμάτων του πνεύμονα και την τελευταία 15ετία υπάρχει μια συνεχώς επιταχυνόμενη πρόοδος στην αντιμετώπιση των ασθενών με ΜΜΚΠ, αποτελώνταςένα εξαιρετικό παράδειγμα εφαρμογής στοχευμένων θεραπειών και ανοσοθεραπείας. Στην πλειοψηφία των περιπτώσεων, η «πηγή» των πολύτιμων πληροφοριών για το μοριακό προφίλ του όγκου και τον καθορισμό της θεραπείας, είναι το μοναδικό βιοπτικό υλικό. Η διαχείριση του υλικού από τον Παθολογοανατόμο με βάση τις συστάσεις των Διεθνών Επιστημονικών Φορέων (CAP, IASLC) με στόχο την διασφάλιση της ποιότητας και της ποσότητας αυτού, αποκτά βαρύνουσα σημασία.

Ο έλεγχος ποιότητας (Quality Control) γίνεται μια πάγια αντίληψη για τα Παθολογοανατομικά Εργαστήρια με την ακριβή τήρηση των προαναλυτικών παραμέτρων να έχει την μεγαλύτερη επίδραση στην μετέπειτα επιτυχή διεξαγωγή του ελέγχου των Προβλεπτικών Βιοδεικτών και επομένως τον καθορισμό της θεραπείας του ασθενούς.

Περιλήψεις Προσκεκλημένων Ομιλητών

Ο ΡΟΛΟΣ ΤΗΣ ΜΙΚΡΟΔΟΡΥΦΟΡΙΚΗΣ ΑΣΤΑΘΕΙΑΣ (MSI) ΣΤΗΝ ΠΡΟΓΝΩΣΗ ΚΑΙ ΘΕΡΑΠΕΙΑ ΤΟΥ ΓΥΝΑΙΚΟΛΟΓΙΚΟΥ ΚΑΡΚΙΝΟΥ

Κ. Γούλα
Διευθύντρια, Παθολογοανατομικό Εργαστήριο, Γενικό Νοσοκομείο «Αλεξάνδρα», Αθήνα

Ο καρκίνος του ενδομητρίου αποτελεί το 6ο κατά σειρά πιο σύνηθες καρκίνωμα κυρίως σε μετεμμηνοπαυσιακές γυναίκες. Η συχνότητα ανάπτυξης του έχει αυξηθεί κατά 132% από το 1999 εως το 2019 κυρίως στις αναπτυσσόμενες χώρες. Τα ποσοστά θνητότητας έχουν μειωθεί λόγω της καλύτερης κατανόησης της παθολόγιας του καρκίνου του ενδομητρίου και των πιο αποτελεσματικών θεραπειών. Σύμφωνα με την καινούργια ταξινόμηση TCGA(The Cancer Genome Atlas) 28% των καρκινωμάτων του ενδομητρίου εμφανίζουν μικροδορυφορική αστάθεια MSI/hypermutated. Η μικροδορυφορική αστάθεια χαρακτηρίζεται ως μεταλλάξεις των γονιδίων των πρωτεϊνών MLH1, PMS2, MSH6, MSH2 που παίζουν βασικό ρόλο στην επιδιόρθωση των βλαβών του DNA.Επίσης σχετίζεται με το σύνδρομο Lynch.Παίζει βασικό ρόλο στη πρόγνωση αλλά και στην επιλογή της κατάλληλης θεραπείας αφού σε συνδυασμό και με την ανοσοθεραπεία οι ασθενείς σε προχωρημένο στάδιο ωφελούνται. Η πιο ασφαλής μέθοδος ανίχνευσης της MSI είναι η ανοσοιστοχημική μελέτη. Τα κλινικά, ιστολογικά και ανοσοιστοχημικά χαρακτηριστικά σε συνδυασμό και με το μοριακό προφίλ θα αποτελέσουν τα βασικά στοιχεία για την καλύτερη αντιμετώπιση των ασθενών με καρκίνωμα του ενδομητρίου καθώς και την αποφυγή της υπερθεραπείας.

Περιλήψεις Προσκεκλημένων Ομιλητών

Η ΣΧΕΣΗ ΚΑΙ Η ΣΗΜΑΣΙΑ ΤΗΣ ΜΕΤΑΛΛΑΞΗΣ ΤΗΣ ΠΡΩΤΕΪΝΗΣ P53 ΚΑΙ ΤΩΝ POLE ΜΕΤΑΛΛΑΞΕΩΝ ΣΤΟΝ ΓΥΝΑΙΚΟΛΟΓΙΚΟ ΚΑΡΚΙΝΟ

Μ. Παπαζιάν
Παθολογοανατόμος, Επικουρική Ιατρός, «Τζάνειο» Γενικό Νοσοκομείο Πειραιά, Αθήνα

Ο καρκίνος του ενδομητρίου είναι μια κλινικά ετερογενής ασθένεια και την τελευταία δεκαετία έγινε εμφανές ότι αυτό οφείλεται σε μεγάλο βαθμό στην νέα μοριακή του ταξινόμηση, χωρίς βέβαια να παραβλέπονται διαχρονικά σημαντικοί παράγοντες (Grade/ιστολογικός τύπος, στάδιο,LVSI) που επηρεάζουν ανεξάρτητα την πρόγνωση των ασθενών.

Από την ανάλυση του TCGA project,σε συνδυασμό με τα αποτελέσματα μεγάλων κλινικών μελετών που ακολούθησαν (όπως οι PORTEC και Vancouver) προέκυψαν 4 κλινικά σημαντικές ομάδες καρκινωμάτων: α)οι "ultramutated",με μεταλλάξεις στην εξωνουκλεάση της πολυμεράσης-Ε (POLE), β)οι p53-abnormal, γ)οι MSI-high/MMR-deficient και δ)οι "non-specific molecular subtype".Θα αναλυθούν οι 2 πρώτες κατηγορίες.

Η DNA POLE είναι ένζυμο που εμπλέκεται σε κρίσιμο αριθμό διαφορετικών επιδιορθωτικών μηχανισμών του DNA όπως οι BER (base excision repair), NER (nucleotide excision repair) και του ομόλογου ανασυνδυασμού (HDR). Οι μεταλλάξεις της POLE, ανιχνεύσιμες με NGS, Sanger-sequencing και RT-PCR, οδηγούν σε υψηλό μεταλλακτικό φορτίο/TMB του όγκου(>100 μεταλλάξεις/MegaBase), το οποίο μορφολογικά/ιστολογικά «μεταφράζεται» συνήθως σε καρκινώματα χαμηλής διαφοροποίησης(Grade 3). Συγχρόνως παρατηρείται παραγωγή μεγάλου αριθμού «νέο-αντιγόνων» με αποτέλεσμα τη συσσώρευση ικανού αριθμού συνοδών Τ-λεμφοκυττάρων (TILs), γεγονός που καθιστά ιδιαίτερα ελκυστική την εφαρμογή ανοσοθεραπείας, αν και αυτό το group φαίνεται να έχει εξαρχής εξαιρετική πρόγνωση.

Στον αντίποδα, οι p53 abnormal («serous-like») όγκοι, είναι αυτοί με την χειρότερη πρόγνωση, κατατάσσονται στην high-risk κατηγορία, έχουν υψηλό αριθμό σωματικών παραλλαγών αριθμού αντιγράφων(SCNA) και περιλαμβάνουν τα ορώδη αλλά και 26% των ενδομητριοειδών καρκινωμάτων. Οι μεταλλάξεις του ογκοκατασταλτικού γονιδίου TP53 οδηγούν σε "gain" ή "loss" της λειτουργίας του, το οποίο «μεταφράζεται» ανοσοϊστοχημικά είτε σε υπερέκφραση της πρωτεΐνης p53,είτε σε πλήρη απώλεια της έκφρασης και σπάνια σε αμιγώς κυτταροπλασματική έκφραση. Δεδομένης της επιθετικότητας της νόσου, η αναγνώριση και σωστή ταξινόμηση των νεοπλασμάτων αυτών μπορεί να καθοδηγήσει τόσο την έκταση του χειρουργείου της υστερεκτομής όσο και την μετέπειτα ογκολογική αντιμετώπιση.

Η εφαρμογή της μοριακής ταξινόμησης μπορεί να αποτελεί πρόκληση για την ελληνική πραγματικότητα, ωστόσο αποτελεί απαραίτητο βήμα για την παροχή της βέλτιστης ιατρικής φροντίδας για τις ασθενείς.

Περιλήψεις Προσκεκλημένων Ομιλητών

ΣΥΜΒΟΛΗ "ΜΟΡΙΑΚΗΣ" ΑΝΟΣΟΪΣΤΟΧΗΜΕΙΑΣ ΣΤΗ ΔΙΑΦΟΡΙΚΗ ΔΙΑΓΝΩΣΗ ΜΥΟΣΚΕΛΕΤΙΚΩΝ ΌΓΚΩΝ - ΔΙΑΓΝΩΣΤΙΚΕΣ ΕΦΑΡΜΟΓΕΣ ΜΕ ΕΠΙΔΕΙΞΗ ΠΕΡΙΣΤΑΤΙΚΩΝ

Π. Κορκολοπούλου
Παθολογοανατόμος, Καθηγήτρια, Α΄ Εργαστήριο Παθολογικής Ανατομικής, Ιατρική Σχολή, Εθνικό & Καποδιστριακό Πανεπιστήμιο Αθηνών, Αθήνα
Ε. Λακιωτάκη
Επίκουρη Καθηγήτρια Παθολογικής Ανατομικής, Α' Εργαστήριο Παθολογικής Ανατομικής, Εθνικό & Καποδιστριακό Πανεπιστήμιο Αθηνών, Αθήνα

Η διαγνωστική προσέγγιση των καλοήθων και των κακοήθων μυοσκελετικών όγκων είναι δυσχερείς λόγω της σπανιότητας, του μεγάλου αριθμού των ιστολογικών τύπων και της ιστολογικής ετερογένειας αυτών. Τα τελευταία χρόνια, η διάγνωση και ταξινόμηση των νεοπλασμάτων αυτών έχει σημαντικά βοηθηθεί από την ταυτοποίηση ολοένα αυξανόμενων μοριακών αλλοιώσεων στα νεοπλάσματα αυτά. Αυτό οδήγησε στην ανάπτυξη πολυάριθμων βιοδεικτών που βασίζονται σε υποκείμενες μοριακές αλλαγές και είναι δυνατόν, ως εκ τούτου, να χρησιμοποιηθούν ως πληρεξούσιοι δείκτες των ανωμαλιών αυτών υποκαθιστώντας την ανάγκη μοριακών διαγνωστικών εξετάσεων (FISH, PCR, NGS). Οι δείκτες αυτοί αναγνωρίζουν **προϊόντα γονιδιακών συντήξεων** (π.χ. STAT6, CAMTA-1, FOSB, DDIT3) και πρόσφατα περιεγράφησαν αντισώματα ειδικά για συγκεκριμένες **γονιδιακές θραύσεις** (π.χ. SS18-SSX, PAX3/7-FOX01). Επιπρόσθετα, υπάρχουν αξιόπιστοι ανοσοϊστοχημικοί δείκτες που σχετίζονται με την παρουσία **μεταλλάξεων** (single nucleotide variants) (π.χ. G34W, K36M) **ενίσχυσης** (π.χ. MDM2, CDK4) ή **απάλειψης** (SMARCB1, SMARCA4) διαφόρων γονιδίων, ενώ άλλοι ανιχνεύουν **επιγενετικές ανωμαλίες** (π.χ. απώλεια H3K27me3). Τέλος, ορισμένοι διαγνωστικοί ανοσοϊστοχημικοί δείκτες ταυτοποιήθηκαν μέσω προφίλ **γονιδιακής έκφρασης** (π.χ. MUC4, DOG1, ETV4, NKX2.2, NKX3.1). Οι βιοδείκτες που σχετίζονται με ή αναγνωρίζουν υποκείμενες μοριακές ανωμαλίες των μυοσκελετικών όγκων περιγράφονται στον πίνακα 1. (*William J. Anderson and Vickie Y. Jo, Diagnostics 2021*)

Alteration	Marker	Tumor Type
Gene fusion	CCNB3	BCOR-CCNB3 sarcoma
	BCOR	BCOR-CCNB3 sarcoma
	WT1 C-terminus	Desmoplastic small round cell tumor
	PAX3/7-FOXO1	Alveolar rhabdomyosarcoma
	PAX3	Biphenotypic sinonasal sarcoma
	STAT6	Solitary fibrous tumor
	ALK	Inflammatory myofibroblastic tumor
	ROS1	Inflammatory myofibroblastic tumor
	Pan-Trk	Infantile fibrosarcoma
	SS18-SSX	Synovial sarcoma
	CAMTA1	Epithelioid hemangioendothelioma
	TFE3	Alveolar soft part sarcoma
	FOSB	Pseudomyogenic hemangioendothelioma
	FOS	Osteoblastoma and osteoid osteoma
	DDIT3	Myxoid liposarcoma
Amplification	MDM2/CDK4	Well-differentiated liposarcoma /Atypical lipomatous tumor
Inactivation	SMARCB1	Epithelioid sarcoma
	SMARCA4	Thoracic SMARCA4-deficient undifferentiated tumor
	SDHB	Gastrointestinal stromal tumor
	PRKAR1A	Malignant melanotic nerve sheath tumor
Epigenetic	H3K27me3	Malignant peripheral nerve sheath tumor
SNV	G34W	Giant cell tumor of bone
	K36M	Chondroblastoma
Overexpression	NKX2.2	Ewing sarcoma
	NKX3.1	Mesenchymal chondrosarcoma
		EWSR1-NFATC2 and FUS-NFATC2 sarcomas
	WT1 and ETV4	CIC-rearranged sarcomas
	MUC4	Low grade fibromyxoid sarcoma
		sclerosing epithelioid fibrosarcoma
	DOG1	Gastrointestinal stromal tumor

Πίνακας 1. Summary of immunohistochemical surrogates for the detection of genetic alterations in sarcomas (*William J. Anderson and Vickie Y. Jo, Diagnostics 2021*)

Περιλήψεις Προσκεκλημένων Ομιλητών

ΠΡΟΒΛΕΠΤΙΚΟΙ ΔΕΙΚΤΕΣ ΣΤΟΧΕΥΜΕΝΩΝ ΘΕΡΑΠΕΙΩΝ ΝΕΥΡΟΕΝΔΟΚΡΙΝΩΝ ΟΓΚΩΝ: *Ο ΡΟΛΟΣ ΤΟΥ ΠΑΘΟΛΟΓΟΑΝΑΤΟΜΟΥ*

Γ. Κοντογεώργος
MD, PhD, *τ. Διευθυντής Παθολογοανατομικού ΠΓΝΑ «Γ. Γεννηματάς», Συνεργάτης - Ερευνητής Α' Προπαιδευτικής Κλινικής ΕΚΠΑ, Επισκέπτης Καθηγητής Πανεπιστημίου του Τορόντο, Καναδά*

Οι προβλεπτικοί δείκτες είναι βιολογικοί παράγοντες που σχετίζονται με την ανταπόκριση ή την αντίσταση σε μια συγκεκριμένη θεραπεία. Τα ανάλογα σωματοστατίνης καταστέλλουν την έκκριση της αυξητικής ορμόνης (GH) και τον κυτταρικό πολλαπλασιασμό. Η κατάσταση των υποδοχέων σωματοστατίνης (sstr) είναι σημαντική για τη μετεγχειρητική θεραπεία των σωματοτρόπων αδενωμάτων με ανάλογα σωματοστατίνης. Η ανοσοϊστοχημική εντόπιση των sstr2 και sstr5, που δεσμεύει ειδικά η οκρεοτίδη, προβλέπει την αποτελεσματικότητα της θεραπείας. Το 40% περίπου των σωματοτρόπων αδενωμάτων, κυρίως με πυκνή κοκκίωση, περιέχουν μετάλλαξη της α-κλάσματος των GSP πρωτεϊνών, με αποτέλεσμα τη συστατική δραστηριότητα της αδενυλικής κυκλάσης. Τα αδενώματα αυτά απαντούν στη θεραπεία. Επομένως, ο ιστολογικός διαχωρισμός σε υποτύπους με πυκνή και αραιή κοκκίωση έχει σημαντική κλινική σημασία. Ανάλογη δράση έχει η σωματοστατίνης σε θυρεοειδοτρόπα αδενώματα. Η ανοσοϊστοχημική διερεύνηση των sstr των γαστρεντεροπαγκρεατικών όγκων (GEP-NETs) και των νευροενδοκρινών όγκων του πνεύμονα σχετίζεται με τη θεραπεία με ανάλογα σωματοστατίνης, με την εντόπιση μεταστάσεων με octreoscan και με τη διερεύνηση της αποτελεσματικότητας θεραπείας. Τα νευροενδοκρινή καρκινώματα του μαστού εκφράζουν επίσης sstrs. Επομένως, αποτελούν στόχους θεραπείας με ανάλογα σωματοστατίνης. Ο δείκτης Zac-1 συνδέεται με απάντηση της θεραπείας με ανάλογα σωματοστατίνης σε ασθενείς με σωματοτρόπα αδενώματα. Ο δείκτης MGMT, ένζυμο επιδιόρθωσης του DNA, μπορεί να προβλέψει την απόκριση στη θεραπεία με τεμοζολομίδη (TZM). Ασθενείς με όγκους με αρνητική ή χαμηλή ανοσοϊστοχημική έκφραση του MGMT ανταποκρίνονται. Οι Παθολογοανατόμοι οφείλουν να επιλέξουν το κατάλληλο πρωτόκολλο ανοσοϊστοχημείας. Ο δείκτης MSH6 αποτελεί πρωτεΐνη επιδιόρθωσης του DNA. Η ανίχνευση της MSH6 υποδηλώνει απόκριση στη θεραπεία με TMZ. Όγκοι ανοσοϊστοχημικά αρνητικοί για MSH6 είναι ανθεκτικοί. Ο αγγειογενής παράγοντας VEGF αποτελεί δείκτη για την εφαρμογή θεραπείας με αντί-VEGF (αβαστίν) σε ανθεκτικά αδενώματα και καρκινώματα υποφύσεως. Καταστέλλει την ανάπτυξη του όγκου και ελέγχει την πρόοδο της νόσου. Συνεπώς, ο ρόλος του Παθολογοανατόμου είναι σημαντικός για την εξέλιξη και την αποτελεσματικότητα της θεραπείας των νευροενδοκρινών όγκων.

Περιλήψεις Προσκεκλημένων Ομιλητών

ΝΕΟΠΛΑΣΜΑΤΑ ΘΥΛΑΚΙΚΩΝ ΚΥΤΤΑΡΩΝ ΧΑΜΗΛΟΥ ΚΙΝΔΥΝΟΥ/ΑΒΕΒΑΙΟΥ ΚΑΚΟΗΘΟΥΣ ΔΥΝΑΜΙΚΟΥ

Ε. Κάβουρα
MD, PhD, Παθολογοανατόμος, Επιμελήτρια, Γενική και Γυναικολογική Κλινική,Ιδιωτική Κλινική «Ιασώ», Συνεργάτης Ιατρικού Κέντρου Αθηνών, Αθήνα

Στην πρόσφατη έκδοση του ΠΟΥ /WHO 5TH ed. για τους όγκους του θυρεοειδούς αδένα, ενσωματώθηκε η κατηγορία των νεοπλασμάτων χαμηλού κινδύνου. Στην ομάδα αυτή ανήκουν:

1. το μη διηθητικό θυλακιώδες νεόπλασμα με κυτταρικά χαρακτηριστικά θηλώδους τύπου(Non-invasive follicular thyroid neoplasm with papillary-like nuclear features-NIFTP)
2. οι όγκοι αβέβαιου κακοήθους δυναμικού (Thyroid tumors of uncertain malignant potential)
3. ο υαλοειδοποιημένος δοκιδώδης όγκος (Hyalinizing trabecular tumor).

Το μη διηθητικό θυλακιώδες νεόπλασμα με κυτταρικά χαρακτηριστικά θηλώδους τύπου είναι ένας μη διηθητικός εγκαψωμένος/σαφώς περιγεγραμμένος όγκος με θυλακιώδες αρχιτεκτονικό πρότυπο και κυτταρολογικά χαρακτηριστικά που προσομοιάζουν σε αυτά του θηλώδους καρκινώματος. Προϋποθέσεις για τη διάγνωση αποτελούν η απουσία: αληθών θηλών/ψαμμωδών σωματίων/αυξημένου αριθμού μιτώσεων/νέκρωσης.

Μεταλλάξεις στην οικογένεια γονιδίων RAS είναι το βασικό μοριακό υπόβαθρο. Παρουσιάζουν εξαιρετικά χαμηλό κακόηθες δυναμικό.
Στην ομάδα των όγκων αβέβαιου κακοήθους δυναμικού συναντάμε δύο επιμέρους υπότυπους:

- Θυλακιώδης όγκος αβέβαιου κακοήθους δυναμικού/Follicular tumor of uncertain malignant potential
- Καλά διαφοροποιημένος όγκος αβέβαιου κακοήθους δυναμικού/Well-differentiated tumor of uncertain malignant potential

Ο πρώτος υπότυπος αφορά σε θυλακιώδους αρχιτεκτονικής, εγκαψωμένους/καλά αφοριζόμενους όγκους με αμφιλεγόμενη διήθηση κάψας/αγγείων, χωρίς κυτταρικά χαρακτηριστικά θηλώδους τύπου.

Ο δεύτερος υπότυπος περιλαμβάνει όγκους θυλακιώδους αρχιτεκτονικής, εγκαψωμένους/καλά αφοριζόμενους με αμφιλεγόμενη διήθηση κάψας/αγγείων, που εμφανίζουν κυτταρικά χαρακτηριστικά θηλώδους τύπου (score2-3).

Βασική προϋπόθεση αποτελεί ο μικρός αριθμός μιτώσεων και η απουσία νέκρωσης. Μεταλλάξεις στην οικογένεια γονιδίων RAS είναι και εδώ το βασικό μοριακό υπόβαθρο.

Ο υαλοειδοποιημένος δοκιδώδης όγκος είναι νεόπλασμα θυλακικών κυττάρων με χαρακτηριστική μορφολογία, καθώς αποτελείται από παχιές δοκίδες έντονα ηωσινόφιλων επιμήκων κυττάρων με πυρηνικές αυλακώσεις και υλικό υαλίνης στον διάμεσο μεσοκυττάριο χώρο. Μοριακό υπόβαθρο αποτελεί η διαμετάθεση GLIS. Πρόκειται για τυπικά καλοήθεις όγκους.

Στο μέλλον η εξέλιξη της μοριακής παθολογικής ανατομικής ελπίζουμε πως θα περιορίσει αυτές τις γκρίζες ζώνες , θα βοηθήσει στην μεγαλύτερη αναπαραγωγιμότητα της διάγνωσης και θα καθορίσει με μεγαλύτερη ασφάλεια τη βιολογική τους συμπεριφορά.

Περιλήψεις Προσκεκλημένων Ομιλητών

ΚΑΡΚΙΝΩΜΑΤΑ ΑΠΟ ΚΥΤΤΑΡΑ ΤΩΝ ΘΥΛΑΚΙΩΝ

Β. Μπράβου
MD, PhD, Παθολογοανατόμος, Αναπληρώτρια Καθηγήτρια, Εργαστήριο Ανατομίας-Ιστολογίας-Εμβρυολογίας, Τμήμα Ιατρικής Πανεπιστήμιο Πατρών, Παθολογοανατόμος, Εργαστήριο Παθολογικής Ανατομικής, Πανεπιστημιακό Γενικό Νοσοκομείο Πατρών

Η ταξινόμηση των καρκινωμάτων από κύτταρα των θυλακίων προκείμενου να σχετίζεται με την πρόγνωση θα πρέπει να λαμβάνει υπόψιν τον βαθμό διαφοροποίησης και τον βαθμό κακοήθειας (νέκρωση και μιτώσεις). Τα καλά διαφοροποιημένα καρκινώματα από κύτταρα των θυλακίων με βάση τις μοριακές αλλαγές που φέρουν διακρίνονται σε δύο μεγάλες κατηγορίες: του όγκους με μεταλλάξεις του RAS (RAS-like) που περιλαμβάνουν τα καρκινώματα με τον υψηλότερο βαθμό διαφοροποίησης (με βάση την μορφολογία και την έκφραση γονιδίων που σχετίζονται με την θυρεοειδική λειτουργία/μεταβολισμό ιωδίου) τα οποία επιδεικνύουν θυλακιώδη αρχιτεκτονική, συχνά περιβάλλονται από κάψα και δεν εμφανίζουν διηθητική ανάπτυξη ή σοβαρή πυρηνική ατυπία (**θυλακιώδες θυρεοειδικό καρκίνωμα και εγκαψωμένος θυλακιώδης υπότυπος του θηλώδους καρκινώματος**) και τους όγκους με μεταλλάξεις του BRAF V600E (BRAF V600E-like) οι οποίοι εμφανίζουν σοβαρή πυρηνική ατυπία (πυρηνικά χαρακτηριστικά θηλώδους καρκινώματος) και αρχιτεκτονική διαταραχή (θηλές ή διηθητική ανάπτυξη) (**θηλώδες θυρεοειδικό καρκίνωμα**). Δευτερογενείς γενετικές αλλαγές (πχ μεταλλάξεις TP53, PIK3CA, PTEN ήτου υποκινητή TERT) μπορεί να οδηγήσουν σε εξέλιξη/προαγωγή των καλά διαφοροποιημένων καρκινωμάτων σε **υψηλής κακοήθειας μη αναπλαστικά θυρεοειδικά καρκινώματα** (χαμηλής διαφοροποίησης θυρεοειδικό καρκίνωμα και διαφοροποιημένο υψηλής κακοήθειας θυρεοειδικό καρκίνωμα) τα οποία εμφανίζουν χαρακτηριστικά υψηλής κακοήθειας (νέκρωση ή μιτώσεις) και πιο επιθετική βιολογική συμπεριφορά. Ιδιαίτερη αναφορά χρήζει το **ογκοκυτταρικό καρκίνωμα** το οποίο επιπλέον των γενετικών αλλαγών που χαρακτηρίζουν τα αντίστοιχα μη ογκοκυτταρικά νεοπλάσματα εμφανίζει χαρακτηριστικές μοριακές αλλαγές που περιλαμβάνουν μεταλλάξεις των μιτοχονδριακών γονιδίων και μονογονεϊκή δισωμία. Τέλος, **το αναπλαστικό θυρεοειδικό καρκίνωμα**, το οποίο εξορισμού είναι αδιαφοροποίητο, αποτελεί πολύ επιθετικό-θανατηφόρο κακόηθες νεόπλασμα στη διάγνωση του οποίου μπορεί να βοηθήσει το ιστορικό διαφοροποιημένης πρόδρομης αλλοίωσης ή η παρουσία γενετικών αλλαγών χαρακτηριστικών των θυρεοειδικών καρκινωμάτων.

Περιλήψεις Προσκεκλημένων Ομιλητών

ΚΑΡΚΙΝΩΜΑ ΑΠΟ ΚΥΤΤΑΡΑ C

Ι. Θεμελή
MD, Ιατρός Παθολογοανατόμος, Παθολογοανατομικό Εργαστήριο Νοσοκομείων «Υγεία» - «Μητέρα», Αθήνα

Τα **κύτταρα C** ή παραθυλακικά κύτταρα του θυρεοειδούς αδένα είναι νευροενδοκρινή κύτταρα που παράγουν καλσιτονίνη. Εντοπίζονται κυρίως στο άνω προς μέσο τριτημόριο αμφότερων των λοβών του θυρεοειδούς.

Στις αλλοιώσεις τους περιλαμβάνεται η υπερπλασία, είτε αντιδραστικού είτε νεοπλασματικού τύπου, και το καρκίνωμα. Το τελευταίο μπορεί να είναι αμιγές, οπότε ονομάζεται μυελοειδές καρκίνωμα, ή να συνδυάζεται και με καρκίνωμα θυλακιοκυτταρικής προέλευσης, οπότε ονομάζεται μικτό μυελοειδές και θυλακιοκυτταρικό καρκίνωμα θυρεοειδούς αδένα.

Το **μυελοειδές καρκίνωμα** αποτελεί το 2% περίπου των κακοηθειών του θυρεοειδούς και παρουσιάζει τόσο σποραδική όσο και οικογενή/κληρονομική εμφάνιση. Στη *σποραδική* μορφή εμφανίζεται σε μέση ηλικία 45-55 έτη, συνήθως ως μονήρες οζίδιο στο άνω προς μέσο τριτημόριο των θυρεοειδικών λοβών. Η *κληρονομική* μορφή αποτελεί το 25% των μυελοειδών καρκινωμάτων και αναπτύσσεται στα πλαίσια των συνδρόμων MEN2A και MEN2B, που κληρονομούνται με επικρατή αυτοσωμικό χαρακτήρα και οφείλονται σε ενεργοποιητικές μεταλλάξεις του πρωτοογκογονιδίου RET. Τυπικά εμφανίζεται σε νεαρότερη ηλικία (20-30 έτη) και το καρκίνωμα είναι συνήθως πολυεστιακό και αμφοτερόπλευρο.

Μακροσκοπικά, το μέγεθός του κυμαίνεται από <1 χιλ. έως πλήρη κατάληψη του θυρεοειδικού λοβού. Όταν είναι <10 χιλ. αναφέρεται ως «μυελοειδές μικροκαρκίνωμα». Είναι συνήθως περίγραπτο, χωρίς κάψα, με συμπαγή όψη και κιτρινόφαιη χροιά.

Κατά την ιστολογική εξέταση, παρουσιάζει ένα ευρύ μορφολογικό φάσμα με συμπαγές, φωλεακό, νησιδοειδές ή δοκιδώδες αρχιτεκτονικό πρότυπο ανάπτυξης. Τα νεοπλασματικά κύτταρα είναι συνήθως πολυγωνικά με αμφίφιλο κυτταρόπλασμα και λεπτοκοκκιώδη πυρηνική χρωματίνη, ή είναι πλασματοκυτταροειδή ή ατρακτόμορφα. Παρουσιάζουν ήπια έως μέτρια πυρηνική ατυπία. Σε 50-90% των περιπτώσεων παρατηρείται εναπόθεση αμυλοειδούς στο στρώμα. Η ιστολογική εικόνα της σποραδικής και της κληρονομικής μορφής είναι ίδια, με την τελευταία να σχετίζεται συχνότερα με συνοδό υπερπλασία C κυττάρων.

Η πρόγνωση επηρεάζεται από το στάδιο της νόσου, συγκεκριμένες RET μεταλλάξεις, τον ιστολογικό βαθμό κακοήθειας και το μέγεθος του όγκου, την ηλικία εμφάνισης, το φύλο, την εξωθυρεοειδική επέκταση και τα επίπεδα Calcitonin και CEA στον ορό.

Περιλήψεις Προσκεκλημένων Ομιλητών

ΝΕΟΤΕΡΑ ΔΕΔΟΜΕΝΑ ΣΤΑ ΚΑΡΚΙΝΩΜΑΤΑ ΤΩΝ ΣΙΕΛΟΓΟΝΩΝ ΑΔΕΝΩΝ

Ε. Χλιάρα
Επιμελήτρια Β', Εργαστήριο Παθολογικής Ανατομικής, «Βενιζέλειο» Γενικό Νοσοκομείο Ηρακλείου, Κρήτη

Τα καρκινώματα των σιελογόνων αδένων εμφανίζουν από τις υψηλότερες μορφολογικές, φαινοτυπικές και γονοτυπικές ποικιλομορφίες νεοπλασμάτων οργάνων, με συνεχόμενες νέες οντότητες να περιγράφονται στην βιβλιογραφία. Στην 5η έκδοση της WHO ωστόσο, έχουν συμπεριληφθεί μόνο πολύ καλά τεκμηριωμένες νέες οντότητες. Όσον αφορά τα καρκινώματα,

- εισάγονται τρεις νέες οντότητες:
a. μικροεκκριτικό αδενοκαρκίνωμα: κατηγοριοποιείτο στα αδενοκαρκινώματα NOS. Χαμηλόβαθμο αδενοκαρκίνωμα, με χαρακτηριστική μορφολογία (πορίδια και μικροκύστεις επενδυόμενα από αποπλατυσμένα επιθηλιακά, S100(+), SOX10(+), p63(+) κύτταρα, απουσία μυοεπιθηλιακών κυττάρων) και ειδική μοριακή αλλαγή: MEF2C::SS18 συγχώνευση.
b. σκληρυντικό μικροκυστικό αδενοκαρκίνωμα: διφασικό νεόπλασμα ελασσόνων σιελογόνων αδένων, με καλή πρόγνωση, που μοιάζει με το μικροκυστικό καρκίνωμα των εξαρτημάτων του δέρματος και αποτελείται από χορδές και φωλεές καρκινικών κυττάρων με ήπια ατυπία, μέσα σε ινώδες ή δεσμοπλαστικό στρώμα.
c. βλεννώδες αδενοκαρκίνωμα: τυπική ανάπτυξη στους μικρούς σιελογόνους αδένες στόματος, με ποικίλα μορφολογικά πρότυπα ανάπτυξης (θηλώδες, signet ring, βλεννώδες, μικτό) και σταθερά επαναλαμβανόμενη μετάλλαξη AKT1 E17K. Η συσχέτισή του με την αναδυόμενη οντότητα «ενδοπορικό θηλώδες βλεννώδες νεόπλασμα σιελογόνων αδένων» αναμένεται να διευκρινισθεί.

Επίσης:
- ενδοπορικό καρκίνωμα, είναι η μετονομασία του *χαμηλόβαθμου καρκινώματος πόρων ή χαμηλόβαθμου ηθμοειδούς κυσταδενοκαρκινώματος σιελογόνων αδένων:* χαμηλόβαθμο νεόπλασμα με ανοσομορφολογικούς χαρακτήρες in situ καρκινώματος, λόγω της διατήρησης της στιβάδας των μυοεπιθηλιακών κυττάρων. Η ενίοτε διηθητική του ανάπτυξη εγείρει υπόνοια αυτό να αφορά σε διφασικό καρκίνωμα.
-Το ηθμοειδές αδενοκαρκίνωμα των σιελογόνων αδένων ταξινομείται ως υπότυπος του πολύμορφου αδενοκαρκινώματος, *από τον ορισμό του οποίου έχει απαλειφθεί το χαμηλόβαθμο*, ωστόσο είναι αμφιλεγόμενο αν αποτελεί διαφορετικό νεόπλασμα ή όντως υπότυπο του πολύμορφου.
-Τα ογκοκυτταρικά και τα εντερικού τύπου καρκινώματα συμπεριλαμβάνονται στην κατηγορία των αδενοκαρκινωμάτων NOS.
- Η ιστολογική ταξινόμηση των καρκινωμάτων σιελογόνων αδένων έχει αποδειχθεί ότι είναι ανεξάρτητος προγνωστικός και προβλεπτικός παράγοντας της συμπεριφοράς τους. Ωστόσο, τα περισσότερα καρκινώματα έχουν μια εγγενή βιολογική συμπεριφορά και δεν προτείνεται η προσπάθεια βαθμολόγησής τους. Οι τύποι με επικυρωμένα συστήματα βαθμολόγησης περιλαμβάνουν το αδενοειδές κυστικό, το βλεννοεπιδερμοειδές και το αδενοκαρκίνωμα NOS.
-Έχοντας αποδειχθεί ότι πολλά νεοπλάσματα σιελογόνων αδένων χαρακτηρίζονται από συγκεκριμένες μεταλλάξεις, ο μοριακός έλεγχος για διαφορική διαγνωστική ακρίβεια και κατάλληλη κλινική διαχείριση έχει γίνει ρουτίνα σε πολλά εργαστήρια.

Περιλήψεις Προσκεκλημένων Ομιλητών

ΒΑΣΙΚΟΚΥΤΤΑΡΟΕΙΔΗ ΝΕΟΠΛΑΣΜΑΤΑ ΣΕ ΣΙΕΛΟΓΟΝΟΥΣ ΑΔΕΝΕΣ

Ε. Γιαννικάκη
Παθολογοανατόμος, Συντονίστρια Διευθύντρια, Παθολογοανατομικό Τμήμα, «Βενιζέλειο» Γενικό Νοσοκομείο, Ηράκλειο, Κρήτη

Τα βασικοκυτταροειδή νεοπλάσματα σε σιελογόνους αδένες αφορούν σε μια μεγάλη, ετερογενή ομάδα νεοπλασμάτων, καλοήθων και κακοήθων, πρωτοπαθών, *μονοφασικών και διφασικών*, μεταστατικών και μη σιελογόνων αδένων αρχής. Αποτελούνται από σχετικά ομοιόμορφα, συνωστιζόμενα, ωοειδή επιθηλιακά κύτταρα με υποστρόγγυλο πυρήνα και λίγο κυτταρόπλασμα. Ορισμένα νεοπλάσματα έχουν χαρακτηριστική μορφολογία και διαγιγνώσκονται εύκολα, ενώ άλλα παρουσιάζουν σημαντικές διαγνωστικές προκλήσεις ιδιαίτερα όταν το διαγνωστικό υλικό αφορά σε βιοψία δια βελόνης.

Η κλασσική προσέγγιση αφορά τον έλεγχο της κυτταροβρίθειας και του στρώματος, του αρχιτεκτονικού πρότυπου ανάπτυξης, του περιγράμματος *(απωθητικά/διηθητικά, οζοειδώς ή πολυοζοειδώς αναπτυσσόμενα)*, της κυτταρικής μορφολογίας: (*χρώμα (βασικοκυτταροειδή/ διαυγοκυτταρικά / ογκοκυτταρικά), ατυπία, μιτώσεις, νέκρωση, ανοσοφαινότυπος)*, και οπωσδήποτε η γνώση της ακριβούς εντόπισης της βλάβης και του ιστορικού.

Βασικοκυτταροειδή μορφολογία εμφανίζουν τα: κυτταροβριθές πολύμορφο αδένωμα, μυοεπιθηλίωμα, βασικοκυτταρικό αδένωμα, βασικοκυτταρικό καρκίνωμα, επιθηλιακό-μυοεπιθηλιακό καρκίνωμα, πολύμορφο αδενοκαρκίνωμα και αδενοειδές – κυστικό αδενοκαρκίνωμα σιελογόνων αδένων. Όμως ορισμένα εξ αυτών δυνατόν να εμφανίζονται και με διαυγοκυτταρική ή ογκοκυτταρική μορφολογία.

Με βασικοκυτταροειδή μορφολογία εμφανίζονται επίσης νεοπλάσματα δέρματος, της περιοχής ή μεταστατικά: βασικοκυτταρικό καρκίνωμα, πιλοματρίχωμα, καρκίνωμα Merkel καθώς και μεταστατικά νεοπλάσματα από αλλού: μη κερατινοποιούμενα πλακώδη καρκινώματα, νευροενδοκρινικά καρκινώματα, λέμφωμα, μελάνωμα, σάρκωμα.

Αν και οι καλά περιγεγραμμένοι μονήρεις όγκοι υποδηλώνουν καλοήθεια, νεοπλάσματα χαμηλού κακοήθους βιολογικού δυναμικού μπορεί επίσης να είναι καλά περιγεγραμμένα ή να παρουσιάζουν πολυοζώδη ανάπτυξη, όπως όμως εμφανίζονται και καλοήθεις όγκοι, σε υποτροπή αλλά και στην πρώτη διάγνωση.

Μεταστατικά νεοπλάσματα επίσης μπορεί να εμφανισθούν ως καλά περιγεγραμμένες εστίες. Ο ανοσοϊστοχημικός έλεγχος αλλά και για αρκετά νεοπλάσματα και ο μοριακός έλεγχος είναι πλέον εξετάσεις ρουτίνας, απαραίτητα για την διαφορική διάγνωση και την κατάλληλη κλινική διαχείρισή τους.

TABLE 2 Useful immunostains in basaloid salivary gland neoplasms

	Diagnosis			
Immunostain	PA	BCA/BCAC	PLGA	AdCC
p63/p40	+[a]	+[a]	P63 +/p40−	−
Myoepithelial markers (SMA, calponin, etc)	+[a]	+[a]	−	+[a]
S100	+[a]	−[b]	+	+[a]
C-kit (CD117)	−/+	−/+	−/+	+
LEF1	−/+	+[a]	−	−
PLAG1	+	−	−/+	−
MYB	−	−	−	+

[a]Abluminal pattern of staining expected.
[b]S100 positive stromal cells may be seen in some cases of BCA/BCAC.
Abbreviations: PA—pleomorphic adenoma, BCA—basal cell adenoma, BCAC—basal cell adenocarcinoma, AdCC—adenoid cystic carcinoma.

Περιλήψεις Προσκεκλημένων Ομιλητών

ΚΑΡΚΙΝΩΜΑ ΟΥΡΟΔΟΧΟΥ ΚΥΣΤΗΣ - ΠΑΘΟΛΟΓΙΚΗ ΑΝΑΤΟΜΙΚΗ

Φ. Καρασαββίδου
MD, PhD, Διευθύντρια ΕΣΥ, Πανεπιστημιακό Εργαστήριο Παθολογικής Ανατομικής, Μονάδα Ιστοπαθολογίας, Πανεπιστημιακό Γενικό Νοσοκομείο Λάρισας, Λάρισα

Το ουροθηλιακό καρκίνωμα αποτελεί το συχνότερο νεόπλασμα της ουροδόχου κύστης. Η παθολογοανατομική διάγνωση καθορίζει τις θεραπευτικές παρεμβάσεις και την πρόγνωση του νεοπλάσματος.

Σύμφωνα με την τελευταία ταξινόμηση της WHO του 2022 η διάγνωση και κατάταξη των ουροθηλιακών νεοπλασμάτων, παρά την ογκώδη βιβλιογραφία σχετικά με το μοριακό προφίλ τους, εξακολουθεί να στηρίζεται στα μορφολογικά χαρακτηριστικά / κριτήρια. Τα ουροθηλιακά νεοπλάσματα διαχωρίζονται σε μη διηθητικά και διηθητικά. Τα μη διηθητικά κατατάσσονται σε ουροθηλιακό θήλωμα, ανάστροφο ουροθηλιακό θήλωμα, θηλώδες ουροθηλιακό νεόπλασμα χαμηλού κακοήθους δυναμικού, θηλώδες ουροθηλιακό καρκίνωμα χαμηλού βαθμού κακοήθειας, θηλώδες ουροθηλιακό καρκίνωμα υψηλού βαθμού κακοήθειας και ουροθηλιακό καρκίνωμα in situ. Σημαντική παράμετρος δυσχέρειας καθορισμού του βαθμού κακοήθειας αποτελεί η ετερογένεια του όγκου, που απαντάται στο 1/3 των μη διηθητικών ουροθηλιακών νεοπλασμάτων. Σύμφωνα με την WHO 2022 τα θηλώδη ουροθηλιακά καρκινώματα υψηλού βαθμού κακοήθειας θα πρέπει να έχουν ποσοστό ≥5% καρκίνωμα υψηλού βαθμού κακοήθειας. Αντιθέτως, αν το ποσοστό αυτό είναι <5% θα πρέπει να αναφέρονται ως «ουροθηλιακό καρκίνωμα χαμηλού βαθμού κακοήθειας με <5% συστατικό καρκίνωμα υψηλού βαθμού κακοήθειας». Είναι αξιοσημείωτο πως τα διηθητικά ουροθηλιακά καρκινώματα εμφανίζουν μεγάλη τάση προς αποκλίνουσα διαφοροποίηση. Έτσι, στον ίδιο όγκο μπορεί να υπάρχει κλασικό ουροθηλιακό καρκίνωμα και ποικίλοι ιστολογικοί υπότυποι ή αποκλίνουσα διαφοροποίηση, που έχουν προγνωστική σημασία, θα πρέπει να αναφέρεται σε τι ποσοστό απαντώνται και καθορίζουν την αντιμετώπιση και πρόγνωση. Οι ιστολογικοί υπότυποι είναι: μικροθηλώδης, νησιοειδής, σωληνώδης/μικροκυστικός, πλασματοκυτταροειδής, σαρκωματοειδής, πλούσιος σε λιποειδή, προσομοιάζων με λεμφοεπιθηλίωμα, από διαυγή κύτταρα πλούσια σε γλυκογόνο, γιγαντοκυτταρικός, χαμηλής διαφοροποίησης. Προτείνεται ο όρος υπότυπος (subtype) για τους ανωτέρω αναφερόμενους ιστολογικά διακριτικούς τύπους ενώ ό όρος παραλλαγή (variant) συχνότερα χρησιμοποιείται για να επισημάνει γονιδιακές μεταβολές. Η διαφοροποίηση μπορεί να είναι πλακώδης, αδενική, τροφοβλαστική, μυλλερειανή.

Στην παθολογοανατομική έκθεση θα πρέπει να αναφέρεται ο ιστολογικός τύπος, η παρουσία αποκλίνουσας διαφοροποίησης ή ιστολογικού υποτύπου, το ποσοστό αυτών και όλες οι πληροφορίες που σχετίζονται με την σταδιοποίηση.

Περιλήψεις Προσκεκλημένων Ομιλητών

ΜΟΡΙΑΚΟΙ ΒΙΟΔΕΙΚΤΕΣ ΣΤΟΝ ΚΑΡΚΙΝΟ ΤΗΣ ΟΥΡΟΔΟΧΟΥ ΚΥΣΤΗΣ

Ρ. Παπαμιχάλη
Επιμελήτρια Α΄ ΕΣΥ, Πανεπιστημιακό Γενικό Νοσοκομείο Λάρισας, Λάρισα

Τα τελευταία είκοσι χρόνια έχουν σημειωθεί σημαντικές εξελίξεις στην κατανόηση των μοριακών-γενετικών αλλοιώσεων των ουροθηλιακών καρκινωμάτων.

Έχουν δημοσιευθεί διάφορες ταξινομήσεις των ουροθηλιακών καρκινωμάτων με μοριακές μεθόδους. Εντούτοις πολλά από αυτά τα σημαντικά ευρήματα δεν έχουν ενσωματωθεί στην καθημερινή ρουτίνα των παθολογοανατομικών εργαστηρίων. Αυτό έχει εν μέρει αποδοθεί στο υψηλό κόστος των μοριακών αναλύσεων και στην έλλειψη αντίστοιχων τεχνολογικών υποδομών. Διάφορες μελέτες έχουν προσεγγίσει το θέμα μιας ταξινόμησης χρησιμοποιώντας ανοσοϊστοχημικές μεθόδους και δείκτες σαν υποκατάστατα (surrogate) των μοριακών αναλύσεων.

Τα αρχικά αποτελέσματα είναι ενθαρρυντικά και υποδηλώνουν ότι μπορεί να γίνει μια βασική διάκριση μεταξύ luminal-basal υποτύπων. Αναμένονται μεγαλύτερες μελέτες οι οποίες θα επικυρώσουν ενδεχόμενες κλινικές εφαρμογές και την χρησιμότητα μιας τέτοιας προσπέλασης.

Ανοσοϊστοχημικές εφαρμογές με κλασικούς ή καινούργιους δείκτες θα μπορούσαν να βοηθήσουν στην πιο έγκυρη και έγκαιρη διάγνωση σπάνιων μορφολογικών υποτύπων των καρκινωμάτων της ουροδόχου κύστεως.

Ανοσοϊστοχημική ανίχνευση επιλεγμένων αντιγονικών επιτόπων ενδέχεται στο μέλλον να αποτελέσει μια ουσιαστική εφαρμογή στην προσπάθεια χαρτογράφησης της ετερογένειας των νεοπλασμάτων της ουροδόχου κύστεως και κυρίως στην ανίχνευση περισσότερο επιθετικών κλώνων κατά την σταδιακή εξέλιξη τους.

Με αυτό το σκεπτικό ενδέχεται να αναπτυχθούν πιο σαφείς προγνωστικοί δείκτες.
Μεγαλύτερη έμφαση έχει δοθεί στη μελέτη προβλεπτικών βιοδεικτών ώστε να γίνει η καλύτερη δυνατή επιλογή θεραπείας για κάθε ασθενή.

Υπάρχει ένας αυξανόμενος αριθμός προβλεπτικών βιοδεικτών όχι μόνον για τις ανοσοθεραπείες και τις στοχευμένες θεραπείες αλλά και για πιο παραδοσιακές χημειοθεραπείες.

Περιλήψεις Προσκεκλημένων Ομιλητών

Η ΑΛΛΗΛΟΥΧΙΣΗ ΝΕΑΣ ΓΕΝΙΑΣ (NGS) ΣΤΑ ΚΑΡΚΙΝΩΜΑΤΑ ΤΗΣ ΟΥΡΟΔΟΧΟΥ ΚΥΣΤΗΣ

Μ. Σαμαρά
Επίκουρη Καθηγήτρια Παθολογικής Ανατομικής με έμφαση στη Μοριακή Ιστοπαθολογία, Εργαστήριο Παθολογικής Ανατομικής, Τμήμα Ιατρικής, Σχολή Επιστημών Υγείας, Πανεπιστήμιο Θεσσαλίας, Λάρισα

Ο καρκίνος της ουροδόχου κύστης είναι μία ετερογενής νόσος με εξαιρετικά μεταβλητά κλινικοπαθολογικά χαρακτηριστικά. Κατά τη διάγνωση, το 75% περίπου των ασθενών φέρει μη μυοδιηθητικό νεόπλασμα (Non-Muscle Invasive Bladder Cancer, NMIBC), ενώ το 25% χαρακτηρίζεται από μυοδιηθητικό όγκο (Muscle Invasive Bladder Cancer, MIBC) ή και μεταστατική νόσο. Η ετερογένεια που χαρακτηρίζει τα εν λόγω νεοπλάσματα είναι απόρροια διακριτών παθογενετικών μηχανισμών. Οι θεραπείες βασίζονται κυρίως σε κλινικοϊστοπαθολογικά χαρακτηριστικά, με το όφελος να περιορίζεται σε μικρό αριθμό ασθενών, καθώς δεν υπάρχουν εγκεκριμένοι προγνωστικοί-προβλεπτικοί βιοδείκτες στην κλινική πράξη. Τα τελευταία χρόνια, αρκετές επιστημονικές ομάδες έχουν προτείνει συστήματα μοριακής ταξινόμησης σε μία προσπάθεια κατανόησης της βιολογικής συμπεριφοράς των όγκων αλλά και αναζήτησης βιοδεικτών, όπως καταδεικνύεται και στην πρόσφατη ταξινόμηση του Παγκόσμιου Οργανισμού Υγείας (World Health Organization, WHO 2022). Οι μελέτες μεμονωμένων υποψήφιων βιοδεικτών δεν απέδωσαν, καθώς τα αποτελέσματα ήταν αντικρουόμενα. Η σύγχρονη έρευνα έχει στραφεί στην μελέτη μοριακών υπογραφών και η αλληλούχιση νέας γενιάς (Next Generation Sequencing, NGS) συνέβαλε δραστικά προς την κατεύθυνση αυτή. Η μαζική παράλληλη αλληλούχιση σε επίπεδο γενετικών παραλλαγών, αλλά και ολόκληρου του μεταγραφώματος, συμπεριλαμβανομένων των miRNAs και των μη κωδικοποιητικών μορίων RNA, υποστηρίζει τη μοριακή ταξινόμηση των NMIBC σε υποτύπους με βάση τα πρότυπα γονιδιακής έκφρασης που επηρεάζουν την ανταπόκριση στη BCG θεραπεία. Στα συχνότερα παραλλαγμένα γονίδια συγκαταλέγονται τα *ERBB2*, *FGFR3*, *TERT*, *TP53*, καθώς και τα *KDM6A* και *ARID1A* που συμβάλλουν στην αναδιαμόρφωση της χρωματίνης και καταδεικνύουν επιγενετική ρύθμιση. Όσον αφορά στα MIBC, η ομάδα TCGA (The Cancer Genome Atlas, TCGA) πραγματοποίησε εις βάθος αλληλούχιση κωδικοποιητικών αλληλουχιών (εξωνίων) και ολόκληρου του γονιδιώματος. Η πρόσφατη συναινετική μοριακή ταξινόμηση των MIBC, αναλύοντας το μεταγραφικό προφίλ 1750 νεοπλασμάτων υποστηρίζει έξι μοριακούς υποτύπους: Luminal (αυλικοί) υπότυποι: θηλώδης (LumP), μη καθορισμένος (LumNS), ασταθής (LumU), καθώς επίσης πλούσιος σε στρώμα υπότυπος, βασικός-πλακώδης υπότυπος (Ba/Sq), και νευροενδοκρινικού τύπου (NE-like), με διακριτά βιολογικά και κλινικά/προγνωστικά χαρακτηριστικά.

Περιλήψεις Προσκεκλημένων Ομιλητών

ΤΑ ΟΥΡΑ ΩΣ ΥΓΡΗ ΒΙΟΨΙΑ ΓΙΑ ΤΗΝ ΑΝΑΖΗΤΗΣΗ ΜΟΡΙΑΚΩΝ ΒΙΟΔΕΙΚΤΩΝ

Ε. Θώδου
Κυτταρολόγος, MD, PhD, Επίκουρη Καθηγήτρια Κυτταρολογίας, Τμήμα Ιατρικής, Σχολή Επιστημών Υγείας, Πανεπιστήμιο Θεσσαλίας, Λάρισα

Το ουροθηλιακό καρκίνωμα της ουροδόχου κύστης (ΟΚΟΚ) αποτελεί την πλέον συνήθη κακοήθη επεξεργασία του ουροποιητικού συστήματος, που χαρακτηρίζεται από συχνές υποτροπές, παρουσιάζει γονιδιακή αστάθεια και υψηλά ποσοστά μεταλλάξεων. Επί του παρόντος, η κυστεοσκόπηση σε συνδυασμό με την κυτταρολογία των ούρων χρησιμοποιείται στην κλινική πράξη για διάγνωση και παρακολούθηση της νόσου. Η κυστεοσκόπηση είναι μια επεμβατική διαδικασία, δυσάρεστη για τους ασθενείς, χρονοβόρα και δαπανηρή με αρκετές παρενέργειες.

Η κυτταρολογική των ούρων είναι μη επεμβατική, απλή και οικονομική εξέταση με υψηλή ειδικότητα για την ανίχνευση υψηλού βαθμού ΟΚΟΚ αλλά χαμηλή ευαισθησία ιδίως για χαμηλού βαθμού ΟΚΟΚ. Επομένως, υπάρχει ανάγκη ανάδειξης μη επεμβατικών, ευαίσθητων και αξιόπιστων βιοδεικτών για ανίχνευση της πρωτοπαθούς, όπως και της υποτροπιάζουσας νόσου, που θα βοηθούσε στη μείωση των κυστεοσκοπήσεων και στην απλούστευση της κλινικής διαχείρισης των ασθενών. Στο πλαίσιο αυτό, τα ούρα ως μέθοδος υγρής βιοψίας αποτελούν ένα πολλά υποσχόμενο εργαλείο που ερευνάται διεξοδικά την τελευταία δεκαετία για την ανάδειξη μοριακών βιοδεικτών. Επί του παρόντος, υπάρχουν αρκετές εξετάσεις ούρων, βασισμένες σε κυτταρολογικό υλικό, σε ανίχνευση παθολογικών πρωτεϊνών, σε ανίχνευση συχνών μεταλλάξεων γονιδίων, σε δείκτες μεθυλίωσης DNA, σε μέτρηση επιπέδων mRNA γονιδίων που μπορεί να υπερεκφράζονται ή και σε ανίχνευση μη κωδικοποιητικών RNA όπως και microRNA. Οι δοκιμές αυτές έχουν διαφορετικό βαθμό αξιοπιστίας σε διάφορες κλινικές καταστάσεις, όπως η διερεύνηση αιματουρίας, η ανίχνευση υποτροπής κατά την παρακολούθηση του μη μυοδιηθητικού ΟΚΟΚ, η πρόβλεψη εξέλιξης και διήθησης και η επιλογή στοχευμένης θεραπείας.

Η ερευνητική μας ομάδα διερεύνησε μεταλλάξεις των γονιδίων *FGFR3* και *TERT* σε ούρα, που επεξεργάστηκαν με τη μέθοδο υγρής κυτταρολογίας THIN PREP και τα αποτελέσματα συγκρίθηκαν με τις κυτταρολογικές και ιστολογικές απαντήσεις. Η μελέτη κατέδειξε ότι η συνδυασμένη κυτταρολογική-μοριακή εξέταση (co-test) είναι εφικτή στο ίδιο δείγμα ούρων και έχει διαγνωστική αξία για τη διευκρίνιση άτυπων και ύποπτων κυτταρολογικών ευρημάτων.

Περιλήψεις Προσκεκλημένων Ομιλητών

ΑΛΛΟΙΩΣΕΙΣ ΠΛΑΚΩΔΟΥΣ ΕΠΙΘΗΛΙΟΥ: ΙΣΤΟΛΟΓΙΚΗ ΤΑΞΙΝΟΜΗΣΗ ΜΕ ΒΑΣΗ ΤΟΝ HPV ΚΑΙ ΔΙΑΓΝΩΣΤΙΚΟΙ ΒΙΟΔΕΙΚΤΕΣ

Δρ. Δ. Κουμουνδούρου
Παθολογοανατόμος, Τμήμα Παθολογικής Ανατομικής, Τμήμα Ιατρικής, Σχολή Επιστημών Υγείας, Πανεπιστήμιο Πατρών, Ρίο, Πάτρα

Εισαγωγή: Οι πλακώδεις αλλοιώσεις του τραχήλου αφορούν σε ενδοεπιθηλιακές βλάβες γνωστές και με τον όρο «τραχηλική ενδοεπιθηλιακή νεοπλασία, CIN) και σε κακοήθη νεοπλάσματα από πλακώδες επιθήλιο.

Ενδοεπιθηλιακές βλάβες: Οι ενδοεπιθηλιακές βλάβες επάγονται από τον HPV και εμφανίζουν διαταραχές στην αρχιτεκτονική και/ή κυτταροπαθητικές αλλοιώσεις, διακρίνονται δε σε χαμηλόβαθμες και υψηλόβαθμες αλλοιώσεις (low και high grade squamous intraepithelial lesions LSIL and HSIL αντίστοιχα). Οι αλλοιώσεις LSIL αφορούν σε HPV λοιμώξεις που γίνονται παραγωγικές σε κύτταρα που ωριμάζουν ενώ οι HSIL προέρχονται από κλωνική επέκταση, προσβεβλημένων από τον ιό, κυττάρων.

Σε LSIL παρατηρείται πολλαπλασιασμός βασικών-παραβασικών κυττάρων με κοιλοκυτταρική ατυπία και διατήρηση της επιφανειακής ωρίμανσης.

Οι HGSIL διακρίνονται περαιτέρω σε CIN2 και CIN3. Σε περιπτώσεις CIN2 παρατηρούνται πυρηνικές ανωμαλίες σε όλο το πάχος του επιθηλίου με υπερχρωμασία, αδρή χρωματίνη, ανωμαλίες μεμβράνης, αυξημένο N/c ποσοστό, μιτώσεις στα κατώτερα δύο τριτημόρια του επιθηλίου και παρουσία κυτταροπλάσματος στις ανώτερες στοιβάδες ενώ σε CIN3 οι μιτώσεις αφορούν σε όλο το πάχος του επιθηλίου και απουσιάζει η επιφανειακή ωρίμανση

Πλακώδες καρκίνωμα: Το συχνότερο είναι το σχετιζόμενο με HPV πλακώδες καρκίνωμα (HPV associated SCC) το οποίο αναπτύσσεται από HSIL με αυξημένη έκφραση των ιικών πρωτεϊνών E6 και E7 (μεταμορφωτική λοίμωξη) και συνοδό άθροιση γενετικών και επιγενετικών τροποποιήσεων. Η υπερμεθυλίωση CpG νησιδίων στην περιοχή του υποκινητή ογκοκατασταλτικών γονιδίων έχει αναγνωριστεί ως μοριακή αλλαγή στην εξέλιξη από HSIL σε διηθητικό καρκίνο. Άλλοι παράγοντες που σχετίζονται με αυξημένο κίνδυνο προόδου της λοίμωξης είναι η ανοσοκαταστολή, το κάπνισμα, η πολυτοκία και η λήψη αντισυλληπτικών. 70% των HPV associated SCC δεικνύουν γενετικές τροποποιήσεις στα μοριακά μονοπάτια P13K/MAPK και/ή TGF-beta και έντονη και διάχυτη p16 ανοσοαντίδραση

Λίγα είναι τα βιβλιογραφικά στοιχεία για το μη σχετιζόμενο με HPV πλακώδες καρκίνωμα του τραχήλου, το οποίο εμφανίζει πιο συχνά ανώμαλη έκφραση του p53. Απαραίτητη για τη διάγνωση θεωρείται η αρνητική HPV γονοτύπιση και η απουσία έκφρασης του p16.

Περιλήψεις Προσκεκλημένων Ομιλητών

ΚΑΛΟΗΘΕΙΣ ΚΑΙ ΠΡΟΔΡΟΜΕΣ ΑΛΛΟΙΩΣΕΙΣ ΑΔΕΝΙΚΟΥ ΕΠΙΘΗΛΙΟΥ: ΜΟΡΦΟΛΟΓΙΑ ΚΑΙ ΔΙΑΦΟΡΙΚΗ ΔΙΑΓΝΩΣΗ

Β. Μπράβου
MD, PhD, Παθολογοανατόμος, Αναπληρώτρια Καθηγήτρια, Εργαστήριο Ανατομίας-Ιστολογίας-Εμβρυολογίας, Τμήμα Ιατρικής, Σχολή Επιστημών Υγείας, Πανεπιστήμιο Πατρών, Ρίο, Πάτρα

Οι καλοήθεις αδενικές αλλοιώσεις του τραχήλου της μήτρας σύμφωνα με την τελευταία έκδοση της WHO (WHO classification of tumours series, 5th ed.; vol. 4) περιλαμβάνουν μεταξύ άλλων την μικροαδενική αδένωση, τα μεσονεφρικά υπολείμματα και την υπερπλασία, την σαλπιγγοενδομητρική μεταπλασία, την ενδομητρίωση, τις σηραγγώδεις αθροίσεις (tunnel clusters), την διάχυτη (Diffuse laminar endocervical hyperplasia, DLEGH) και την λοβιακή (Lobular endocervical glandular hyperplasia, LEGH) ενδοτραχηλική αδενική υπερπλασία του τραχήλου της μήτρας κ.α. Η ταυτοποίηση τους έχει σημασία α) γιατί μπορεί να προκαλέσουν δυσκολία στην διαφορική διάγνωση με κακοήθεια και (καλοήθεις μίμοι) και β) γιατί κάποιες από αυτές τις αλλοιώσεις θεωρούνται δυνητικές (μη υποχρεωτικές) πρόδρομες αλλοιώσεις του γαστρικού τύπου αδενοκαρκινώματος του τραχήλου της μήτρας. Συγκεκριμένα η πυλωρική μεταπλασία (πχ στις τύπου Α σηραγγώδεις αθροίσεις), η LEGH και η άτυπη LEGH ανήκουν στο ίδιο φάσμα αλλοιώσεων με κοινά στοιχεία την παραγωγή γαστρικού τύπου βλέννης και την ανάγκη διαφορικής διάγνωσης από το καλά διαφοροποιημένο γαστρικού τύπου αδενοκαρκίνωμα του τραχήλου της μήτρας παλαιότερα γνωστό ως αδενοκαρκίνωμα ελάχιστης αποκλίσεως-Minimal Deviation Adenocarcinoma). Θεωρείται από πολλούς ότι οι αλλοιώσεις αυτές ανήκουν στην ανεξάρτητη από τον HPV οδό καρκινογένεσης που οδηγεί στην ανάπτυξη γαστρικού τύπου αδενοκαρκινώματος του τραχήλου της μήτρας. Ιδιαίτερα για την άτυπη LEGH υπάρχουν δεδομένα από γενετικές αναλύσεις που την κατατάσσουν ως πρόδρομη in situ αλλοίωση (αδενοκαρκίνωμα in situ γαστρικού τύπου, gAIS).

Περιλήψεις Προσκεκλημένων Ομιλητών

ΙΣΤΟΛΟΓΙΚΗ ΤΑΞΙΝΟΜΗΣΗ ΑΔΕΝΟΚΑΡΚΙΝΩΜΑΤΟΣ ΤΡΑΧΗΛΟΥ: HPV ΚΑΙ NON-HPV ΣΧΕΤΙΖΟΜΕΝΟΙ ΥΠΟΤΥΠΟΙ

Β. Τζελέπη
Αναπληρώτρια Καθηγήτρια, Εργαστήριο Παθολογικής Ανατομικής, Τμήμα Ιατρικής, Σχολή Επιστημών Υγείας, Πανεπιστήμιο Πατρών, Ρίο, Πάτρα

Αδενοκαρκίνωμα τραχήλου, σχετιζόμενο με HPV: Αφορά το 5% των καρκινωμάτων τραχήλου, σχετίζεται με τα στελέχη HPV -16, -18, -45 στο 90% των περιπτώσεων και περιλαμβάνει το αδενοκαρκίνωμα συνήθους τύπου και το βλεννώδες αδενοκαρκίνωμα (μη περαιτέρω ταυτοποιήσιμο, εντερικού τύπου, signet ring και stratified-mucin producing). Ιστολογικά παρατηρούνται εύκολα αναγνωρίσιμες μιτώσεις στο κορυφαίο τμήμα των κυττάρων, καρυορρηξία και έντονη/διάχυτη έκφραση p16. Η διαφορική διάγνωση του προτύπου διήθησης Α από το αδενοκαρκίνωμα in situ, σχετιζόμενο με HPV είναι ιδιαίτερα δυσχερής έως αδύνατη στο 10-20% των περιπτώσεων.

Αδενοκαρκίνωμα τραχήλου, μη σχετιζόμενο με HPV, γαστρικού τύπου: Αφορά το 10-15% των αδενοκαρκινωμάτων τραχήλου και έχει σχετιστεί με σύνδρομο Peutz-Jegher. Πρόδρομες αλλοιώσεις θεωρούνται η άτυπη λοβιακή ενδοτραχηλική αδενική υπερπλασία και το αδενοκαρκίνωμα in situ γαστρικού τύπου. Χαρακτηρίζεται από αδένια που επενδύονται από κύτταρα με διακριτά κυτταρικά όρια και δFιαυγές κυτταρόπλασμα, με παρούσες αλλά όχι εμφανείς μιτώσεις και απόπτωση. Το p53 εμφανίζει ανώμαλο πρότυπο σε 50% των περιπτώσεων. Μοριακά χαρακτηρίζονται από μεταλλάξεις στα γονίδια *p53, KRAS, STK11, CDKN2A* και η πρόγνωση είναι πολύ άσχημη ακόμα και για τα καλά διαφοροποιημένα νεοπλασματα.

Αδενοκαρκίνωμα τραχήλου, μη σχετιζόμενο με HPV, διαυγοκυτταρικού τύπου: Σπάνιο νεόπλασμα, έχει σχετιστεί με ενδομήτρια έκθεση σε διεθυλσιλβεστρόλη και χαρακτηρίζεται από σωληνοκυστικό, θηλώδες ή συμπαγές πρότυπο με αποπλατυσμένα ή κυβοειδή κύτταρα μερικές φορές με πρότυπο hobnail. Ο δείκτης p16 είναι αρνητικός (έντονη/διάχυτη έκφραση <10% των περιπτώσεων). Ο δείκτης p53 έχει ανώμαλη έκφραση σε 10% των περιπτώσεων. Πρόδρομες αλλοιώσεις δεν έχουν ταυτοποιηθεί.

Αδενοκαρκίνωμα τραχήλου, μη σχετιζόμενο με HPV, μεσονεφρικού τύπου: Είναι εξαιρετικά σπάνιο νεόπλασμα, πιθανότατα αναπτύσσεται σε έδαφος υπολειμμάτων του εμβρυϊκού μεσονεφρικού πόρου και εντοπίζεται σε βαθύτερα στρώματα του τοιχώματος του τραχήλου. Χαρακτηρίζεται από back-to-back σωληνάρια επενδυόμενα από κυβοειδή κύτταρα, με ενδοαυλικές ηωσινόφιλες εκκρίσεις. Είναι p16/HPV αρνητικό και το p53 είναι φυσιολογικό. Μεταλλάξεις στο *KRAS,* και στα γονίδια αναδιαμόρφωσης της χρωματίνης *ARID1A/B, SMARCA4, BCOR/BCORL1* έχουν περιγραφεί.

Βιβλιογραφία

WHO Classification of Tumours Editorial Board. Female genital tumours [Internet]. Lyon (France): International Agency for Research on Cancer; 2020
Modern Pathology 29:879–892, 2016
Virchows Archiv 472:897–905, 2018
Am J Surg Pathol 42:214–226, 2018
Am J Surg Pathol 44:1374-1380, 2020
Cancers 13:6351, 2021

Περιλήψεις Προσκεκλημένων Ομιλητών

ΣΤΑΔΙΟΠΟΙΗΣΗ ΚΑΡΚΙΝΩΜΑΤΟΣ ΤΡΑΧΗΛΟΥ ΚΑΙ ΑΞΙΟΛΟΓΗΣΗ ΤΟΥ ΔΙΗΘΗΤΙΚΟΥ ΜΕΤΩΠΟΥ

Π. Μποσγανά
MD, PHD, Παθολογοανατόμος, Επικουρική Επιμελήτρια Β', Πανεπιστημιακό Γενικό Νοσοκομείο Πατρών, Πάτρα

TNM Σταδιοποίηση των όγκων του τραχήλου μήτρας σύμφωνα με την αναθεωρημένη έκδοση 2021 (5η έκδοση WHO).Η σταδιοποίηση αφορά μόνο για καρκινώματα τραχήλου. Η αξιολόγηση των παραμέτρων Τ, Ν,Μ γίνεται με βάση την κλινική εξέταση και την απεικόνιση. Η παθολογοανατομική σταδιοποίηση χρησιμοποιείται επικουρικά με τα κλινικά ευρήματα και την απεικόνιση για να καθοριστεί το μέγεθος και η έκταση του όγκου. Τ – πρωτοπαθής όγκος, Ν-επιχώριοι λεμφαδένες, Μ-απομακρυσμένες μεταστάσεις. Τ1- όγκος περιορίζεται στον τράχηλο.Τ1a- μικροσκοπική διάγνωση διηθητικού καρκινώματος/ διήθηση του στρώματος έως 5mm. Τ1a1-βάθος διήθησης ≤ 3 mm.Τ1a2-βάθος διήθησης >3mm αλλά ≤ 5mm.Τ1b- όγκος περιορίζεται στον τράχηλο με βάθος διήθησης >5mm.Τ1b1-όγκος με βάθος διήθησης >5mm και μέγιστη διάμετρο ≤ 2cm.Τ1b2-όγκος με βάθος διήθησης >5mm και μέγιστη διάμετρο >2cm αλλά ≤4cm. Τ1b3-όγκος με βάθος διήθησης >5mm και μέγιστη διάμετρο >4cm.Τ2- ο όγκος επεκτείνεται εκτός της μήτρας, αλλά όχι στο πυελικό τοίχωμα ή το κάτω τριτημόριο του κόλπου. Τ2a- όγκος χωρίς διήθηση παραμητρίων. Τ2a1- όγκος με μέγιστη διάμετρο ≤ 4cm.Τ2a2-όγκος με μέγιστη διάμετρο >4cm. Τ2b- όγκος με διήθηση παραμητρίων.Τ3-όγκος διηθεί το κατώτερο τριτημόριο του κόλπου ή διηθεί το πυελικό τοίχωμα ή /+προκαλεί υδρονέφρωση ή μη λειτουργικό νεφρό. Τ3a-όγκος διηθεί το κατώτερο τριτημόριο του κόλπου. Τ3b-όγκος διηθεί το πυελικό τοίχωμα ή/+ προκαλεί υδρονέφρωση ή μη λειτουργικό νεφρό.Τ4-όγκος διηθεί τον βλεννογόνο της ουροδόχου ή του πρωκτού (με βιοψία) ή επεκτείνεται πέραν της πυέλου.Νx-οι επιχώριοι λεμφαδένες δεν μπορούν να αξιολογηθούν.Ν0-χωρίς μετάσταση στου επιχώριους λεμφαδένες.Ν1-μετάσταση σε πυελικούς λεμφαδένες.Ν2-μετάσταση σε παραορτικούς λεμφαδένες με ή χωρίς θετικούς πυελικούς λεμφαδένες.΄΄mi΄: όταν η μετάσταση είναι >0.2mm και ≤ 2mm.΄΄a΄΄: όταν η μετάσταση είναι >2mm.Μ0-χωρίς απομακρυσμένες μεταστάσεις. Μ1-παρουσία απομακρυσμένων μεταστάσεων. Πρότυπα διήθηση για το αδενοκαρκίνωμα τραχήλου, τα οποία έχουν διαφορετικό τρόπο διήθησης και διαφορετική κλινική συμπεριφορά. Πρότυπο Α: καλά σχηματισμένοι αδένες με ομαλά όρια. Πρότυπο Β: αρχόμενη διήθηση. Πρότυπο C: εκτεταμένη διήθηση του στρώματος με δεσμοπλασία.

Περιλήψεις Προσκεκλημένων Ομιλητών

ΠΑΘΟΛΟΓΟΑΝΑΤΟΜΙΚΕΣ ΑΛΛΟΙΩΣΕΙΣ ΤΗΣ COVID-19 ΣΕ ΠΝΕΥΜΟΝΕΣ ΚΑΙ ΚΑΡΔΙΑ

Ν. Καβαντζάς
Καθηγητής Παθολογικής Ανατομικής, Διευθυντής Α' Εργαστηρίου Παθολογικής Ανατομικής , Ιατρική Σχολή, Εθνικό & Καποδιστριακό Πανεπιστήμιο Αθηνών, Γενικό Νοσοκομείο Αθηνών «Λαϊκό», Αθήνα

Αιτιολογικός παράγοντας της νόσου COVID-19 είναι ο ιός SARS-CoV-2 (Serious Acute Respiratory Syndrome – Corona Virus-2). Ο εν λόγω κορονοϊός ανήκει στην ομάδα του ιού Beta-CoVB (όπως οι ιοί SARS-CoV Και MERS-CoV) και πρόκειται για ένα μονοκλωνικό RNA ιό της οικογένειας των Coronaviridae. Η πρωτεΐνη S του ιού έχει συνάφεια με τον υποδοχέα του μετατρεπτικού ενζύμου της αγγειοτασίνης 2 (ACE2) με αποτέλεσμα την υψηλή μεταδοτικότητα του ιού. Ο υποδοχέας ACE2 εκφράζεται στο αναπνευστικό επιθήλιο (κυρίως στα πνευμονοκύτταρα τύπου ΙΙ), στο ενδοθήλιο των αγγείων, σε επιθήλια του γαστρεντερικού και ουροποιητικού συστήματος, στα μακροφάγα, καθώς και σε πολλούς ιστούς και όργανα συμπεριλαμβανομένου του μυοκαρδίου, των ενδοκρινών αδένων και ορισμένων περιοχών του ΚΝΣ.

Στις μακροσκοπικές παθολογοανατομικές αλλοιώσεις στους πνεύμονες περιλαμβάνονται η διόγκωσή τους με προσβολή κυρίως των οπισθίων-βασικών τμημάτων τους και το συμπαγές ερυθράς χροιάς και στιλπνής όψης, πρακτικά χωρίς αέρα, πνευμονικό παρέγχυμα. Η επιφάνεια διατομής των πνευμόνων εμφανίζει περιοχές ατελεκτασίας, αιμορραγικές διαποτίσεις και ποικίλου μεγέθους αιμορραγικά έμφρακτα. Επίσης παρατηρούνται ποικίλου μεγέθους τοιχωματικοί ή αποφρακτικοί θρόμβοι στους αρτηριακούς ή φλεβικούς κλάδους της πνευμονικής κυκλοφορίας. Στις μικροσκοπικές παθολογοανατομικές αλλοιώσεις στους πνεύμονες περιλαμβάνονται η διάχυτη κυψελιδική βλάβη (Diffuse Alveolar Damage-DAD), η ενδοκυψελιδική αιμορραγία και οι αλλοιώσεις στο αγγειακό δίκτυο των πνευμόνων (υπεραιμία των τριχοειδών των μεσοκυψελιδικών διαφραγματίων, μικροαγγειοπάθεια με ενδοθηλιίτιδα και σχηματισμό θρόμβων σε αρτηριακούς και φλεβικούς κλάδους της πνευμονικής κυκλοφορίας καθώς και διήθηση του τοιχώματος των αγγείων από λεμφοκύτταρα και ιστιοκύτταρα).

Σε μεταγενέστερο στάδιο της νόσου μπορεί να εμφανιστούν μετρίου βαθμού αύξηση ινώδους ιστού καθώς επίσης και αλλοιώσεις ως επί συνήθους διάμεσης πνευμονίας (UIP) πιθανόν στο πλαίσιο εξέλιξης σε long COVID-19.

Όσον αφορά στο μυοκάρδιο, στις μακροσκοπικές παθολογοανατομικές αλλοιώσεις περιλαμβάνονται ευρήματα ενδεικτικά διάχυτης υποξίας, μεταβολικών δυσλειτουργιών και ισχαιμίας (ωχρότητα μυοκαρδίου), πετέχειες και συρρέουσες αιμορραγικές εστίες, θρόμβωση στεφανιαίων και μικρά υπενδοκάρδια και λιγότερο συχνά διατοιχωματικά εμφράγματα.

Στις μικροσκοπικές παθολογοανατομικές αλλοιώσεις του μυοκαρδίου περιλαμβάνονται η κατάτμηση των μυοκαρδιακών ινών ως επί ισχαιμίας – εμφράγματος του μυοκαρδίου, μικροαγγειοπάθεια με παρουσία θρόμβων εντός αγγείων καθώς και διάμεσες και περιαγγειακές φλεγμονώδεις διηθήσεις πιθανόν στο πλαίσιο ανάπτυξης ιογενούς μυοκαρδίτιδας.

Βιβλιογραφία: Oleg Zayratyants. Άτλας Παθολογικής Ανατομικής της COVID-19. Ελληνική έκδοση (Επιμέλεια: Ν. Καβαντζάς, Σ. Τσιόδρας, Ι. Παναγιωτίδης). Εκδόσεις Broken Hill Publishers. Λευκωσία, Κύπρος 2022.

Περιλήψεις Προσκεκλημένων Ομιλητών

ΠΑΘΟΛΟΓΟΑΝΑΤΟΜΙΚΑ ΕΥΡΗΜΑΤΑ ΤΗΣ COVID-19 ΣΕ ΑΛΛΑ ΟΡΓΑΝΑ (ΕΚΤΟΣ ΠΝΕΥΜΟΝΩΝ ΚΑΙ ΚΑΡΔΙΑΓΓΕΙΑΚΟΥ ΣΥΣΤΗΜΑΤΟΣ)

Ι. Γ. Παναγιωτίδης
Καθηγητής Παθολογικής Ανατομικής Ιατρικής Σχολής Ε.Κ.Π.Α., Διευθυντής Β' Εργαστηρίου Παθολογικής Ανατομικής Ιατρικής Σχολής Ε.Κ.Π.Α. (Π.Γ.Ν. «Αττικόν»)

Η συμβολή της Παθολογικής Ανατομικής στην ανάδειξη και διευκρίνιση πτυχών της παθογενείας της COVID-19 και των εκδηλώσεων αυτής είναι σημαντική, ιδίως σε επίπεδο νεκροτομών, παρά την περαιτέρω ελάττωση του αριθμού αυτών κατά την διάρκεια της πανδημίας: αυξημένα ποσοστά λοίμωξης και θνησιμότητας εν σχέσει με τα κλινικώς εξαγόμενα αντίστοιχα ποσοστά, ανάδειξη της σημασίας της θρομβοεμβολικής συνιστώσας της νόσου κ.ά. Η σημαντική αυτή συμβολή αναγνωρίσθηκε προσφάτως από επιστήμονες του National Institute of Allergy and Infectious Diseases των Η.Π.Α. σε άρθρο δημοσιευμένο στο *Nature Medicine* ("More autopsies are needed to understand the pathogenesis of severe COVID-19").

Η διερεύνηση των χαρακτηριστικών της νόσου σε ιστικά δείγματα βασίζεται τόσο στην μορφολογία, όσο και στις συνήθεις επικουρικές μεθόδους και τεχνικές (ανοσοϊστοχημεία, μοριακές τεχνικές), με συγκεκριμένους περιορισμούς.

Στην παρούσα εισήγηση παρουσιάζονται συνοπτικά τα παθολογοανατομικά ευρήματα της νόσου σε διαφόρους ιστούς εκτός πνευμόνων και καρδιαγγειακού (ήπαρ, λεπτό και παχύ έντερο, νεφροί, κεντρικό νευρικό σύστημα, οφθαλμοί, αιμοποιητικό-λεμφικό, δέρμα, θυρεοειδής κ.ά.). Παρουσιάζονται, επίσης, τα σχετικά ευρήματα σε παιδιά, καθώς και τα σχετικά με τις ευκαιριακές λοιμώξεις ως επιπλοκές της COVID-19.

Περιλήψεις Προσκεκλημένων Ομιλητών

COVID-19 ΣΤΗΝ ΕΓΚΥΜΟΣΥΝΗ - ΕΠΙΔΡΑΣΗ ΣΤΟΝ ΠΛΑΚΟΥΝΤΑ

Α. Κωνσταντινίδου
Καθηγήτρια Παθολογικής Ανατομικής, Υπεύθυνη Περιγεννητικής Παθολογοανατομίας, Α΄ Εργαστήριο Παθολογικής Ανατομικής, Εθνικό & Καποδιστριακό Πανεπιστήμιο Αθηνών, Παθολογοανατομικό Εργαστήριο, «Αρεταίειο» Νοσοκομείο, Αθήνα

Η επίδρασή του κορωνοϊού SARS-COV-2 στην εγκυμοσύνη και η πιθανότητα κάθετης μετάδοσης από την μητέρα στο έμβρυο, κατά τη διάρκεια της κύησης, ή στο νεογνό κατά τον τοκετό, αποτέλεσε αντικείμενο συνεχούς μελέτης και έρευνας από την αρχή της πανδημίας.
Υπάρχουν πράγματι ενδείξεις ότι η ενδομήτρια μετάδοση της λοίμωξης από την έγκυο στο έμβρυο είναι εφικτή διά μέσου του πλακούντα, αλλά αυτό φαίνεται να συμβαίνει σε μικρό ποσοστό κυήσεων. Μοριακός έλεγχος PCR έχει καταδείξει την παρουσία του ιού σε ποσοστό 8-21% των πλακούντων σε κυήσεις επιπεπλεγμένες με Covid-19, ενώ η κάθετη μετάδοση στο νεογνό φαίνεται να είναι εφικτή σε ποσοστό 2-5,5%, ακολουθώντας κυρίως την αιματογενή διαπλακουντιακή οδό.
Η ιστοπαθολογία του πλακούντα σε Covid-19 κυήσεις έχει περιγραφεί ως επί το πλείστον σε περιπτώσεις όψιμης λοίμωξης Γ΄ τριμήνου και περιλαμβάνει ευρύ φάσμα ιστολογικών αλλοιώσεων, μη ειδικών για τον SARS-COV-2, συσχετιζόμενων κυρίως με αρνητικό PCR-έλεγχο των νεογνών και καλή εξέλιξη της κύησης.
Όμως ένας ειδικός συνδυασμός ιστολογικών αλλοιώσεων, με την συνοπτική ονομασία SARS-COV-2-πλακουντίτιδα, έχει συσχετισθεί με PCR-θετικούς πλακούντες και ενδομήτριο εμβρυϊκό θάνατο.
Στα πλαίσια Ελληνικής πολυκεντρικής μελέτης μη εμβολιασμένων εγκύων με Covid-19 του Γ΄ τριμήνου κύησης, από τον Απρίλιο 2020 έως τον Αύγουστο 2021, εξετάσθηκαν ιστολογικά 165 πλακούντες, μεταξύ των οποίων περιλαμβάνονταν 6 περιπτώσεις ενδομητρίου εμβρυϊκού θανάτου με χαρακτηριστική ιστολογική εικόνα μαζικής SARS-COV-2-πλακουντίτιδας. Η τελευταία αποτελεί συνδυασμό μαζικής χρόνιας μεσολαχνίτιδας και περιλάχνιας εναπόθεσης ινιδοειδούς με νέκρωση της περιλάχνιας τροφοβλάστης και θετική ανοσοϊστοχημική χρώση-SARS-CoV-2. Στα περιστατικά ενδομητρίου θανάτου με SARS-COV-2-πλακουντίτιδα παρατηρήθηκε θετικό PCR-τεστ στον πλακούντα και αναγνωρίστηκαν με ηλεκτρονική μικροσκόπηση σωματίδια του ιού μέσα στην περιλάχνια τροφοβλάστη και τον μεσολάχνιο χώρο κυκλοφορίας του μητρικού αίματος.
Η περιγεννητική νεκροτομή σε 3/6 έμβρυα έδειξε ασφυκτικό μηχανισμό θανάτου, απουσία ενδείξεων εμβρυϊκής λοίμωξης και αρνητικό PCR στα εμβρυϊκά όργανα (πνεύμονες, ήπαρ, σπλήνα). Δεν υπήρχε συσχέτιση μεταξύ βαρύτητας κλινικών συμπτωμάτων της εγκύου και SARS-CoV-2-πλακουντίτιδας. Παράγοντες θρομβοφιλίας και αυτοάνοσοι μηχανισμοί φαίνεται ότι αποτελούν προδιαθεσικούς παράγοντες για την εμφάνιση της δυνητικά θανατηφόρου SARS-CoV-2-πλακουντίτιδας, η οποία, όταν καταλαμβάνει μαζικά τον πλακούντα μπορεί να προκαλέσει ασφυκτικό ενδομήτριο θάνατο, χωρίς απαραίτητα να υπάρξει μετάδοση του ιού στο ίδιο το έμβρυο.
Σε άλλες περιπτώσεις συμπτωματικής νεογνικής λοίμωξης, είναι δυνατόν να μεταδοθεί η χημική φλεγμονή στο έμβρυο μέσω του πλακούντα. Οι επιπτώσεις πρώιμης COVID-19 της εγκύου κατά το Α΄, Β΄ ή πρώιμο Γ΄ τρίμηνο της κύησης δεν έχουν μελετηθεί επαρκώς, καθώς και οι πιθανότητες μακροπρόθεσμων επιπλοκών μετά τη γέννηση, για τις οποίες υπάρχουν περιορισμένες ενδείξεις.

Βιβλιογραφία

Konstantinidou AE, Aggelidou S, Havaki S, et al. Ultrasound Obstet Gynecol (2022) 59: 813–822 https://doi.org/10.1002/uog.24906
Wang J and Dong W. COVID-19: the possibility, ways, mechanisms, and interruptions of mother-to-child transmission. Archives of Gynecology and Obstetrics (2023) 307:1687–1696 https://doi.org/10.1007/s00404-022-06639-5
Benny M, Bandstra ES, Saad AG, et al. Maternal SARS-CoV-2, Placental Changes and Brain Injury in 2 Neonates. Pediatrics. 2023;151(5):e2022058271

Περιλήψεις Προσκεκλημένων Ομιλητών

ΙΑΤΡΙΚΗ ΕΥΘΥΝΗ ΠΑΘΟΛΟΓΟΑΝΑΤΟΜΩΝ

Ε. Ι. Λασκαρίδης
Δικηγόρος, Διδάκτορας Νομικής Σχολής, Πανεπιστήμιο Χαϊδελβέργης, Ειδικός Επιστήμονας Δημοκριτείου Πανεπιστημίου Θράκης, Κομοτηνή

Στην παρουσίαση θα αναφερθώ σε στατιστικά στοιχεία α) της βιβλιογραφίας και β) του προσωπικού μου αρχείου. Από αυτά θα αποδειχθεί ότι η εσφαλμένη διάγνωση αποτελεί έναν από τους κεντρικούς λόγους προσφυγής των ασθενών κατά των ιατρών ενώπιον των δικαστηρίων. Ακολουθούν οι περιπτώσεις εσφαλμένης διάγνωσης, τα νοσηλευτικά και οργανωτικά σφάλματα, η πλημμελής ενημέρωση ενώ δεν υπάρχει καμία περίπτωση διοικητικών και τεχνικών σφαλμάτων. Μετά από την παρουσίαση της στατιστικής αυτής ανάλυσης θα γίνει μια γενική αναφορά στα τρία είδη ιατρικής ευθύνης εν γένει. Συγκεκριμένα θα παρουσιαστεί με απλά λόγια και σχεδιάγραμμα η πειθαρχική ευθύνη, η ποινική ευθύνη και η αστική ευθύνη νοσοκομείου και ιατρού είτε από την ιατρική σύμβαση είτε από την παραβίαση νομοθετικών διατάξεων.

Στη συνέχεια θα παρουσιαστούν δυο παραδείγματα από ευθύνη παθολόγων σε ΤΕΠ. Το ένααφορά σκωληκοειδίτιδα και την ποινική ευθύνη των εμπλεκόμενων προσώπων και το δεύτερο μηνιγγίτιδα και την υποχρέωση προς καταβολή αποζημίωσης και χρηματικής ικανοποίησης λόγω ηθικής βλάβης. Τέλος, θα γίνει μια αναφορά πέραν των διαγνωστικών λαθών και σε σφάλματα από πλημμελή ενημέρωση και θα παρουσιαστεί ο ρόλος του. Η ομιλία θα κλείσει με την παρουσίαση μιας υπόθεσης γάγγραινας και ακρωτηριασμού στην οποία θα αναδειχθεί ο κομβικός ρόλος των παθολογοανατόμων. Στη συνέχεια θα παρουσιασθούν οι διαφορές της ευθύνης των παθολογοανατόμων από λοιπές ιατρικές ειδικότητες, οι οποίες εμπεριέχουν την επαφή με τον ασθενή και θα παρουσιασθούν οι νομικές συνέπειες του γεγονότος ότι η εργασία τους συχνά πραγματοποιείται από τεχνικό ήμη ειδικευμένο στην παθολογία προσωπικό. Η έλλειψη αυτής της προσωπικής επαφής δεν καθιστά τον παθολογοανατόμο άμοιρο ευθυνών. Απλώς η ευθύνη τους επικεντρώνεται σε διαγνωστικά σφάλματα και ελλείψεις κατά την τήρηση του ιατρικού φακέλου.

Με το πέρας της ομιλίας θα δοθούν νομικές συμβουλές προς τους παθολογοανατόμους για περιορισμό της ευθύνης αλλά και προτάσεις αλλαγής του υφιστάμενου νομοθετικού πλαισίου.

Περιλήψεις Προσκεκλημένων Ομιλητών

ΑΓΓΕΙΑΚΟΙ ΟΓΚΟΙ ΜΑΛΑΚΩΝ ΜΟΡΙΩΝ ΚΑΙ ΟΣΤΩΝ – ΝΕΟΤΕΡΑ ΔΕΔΟΜΕΝΑ

Π. Κορκολοπούλου
Παθολογοανατόμος, Καθηγήτρια, Α΄ Εργαστήριο Παθολογικής Ανατομικής, Ιατρική Σχολή, Εθνικό & Καποδιστριακό Πανεπιστήμιο Αθηνών, Αθήνα

Οι επιθηλιοειδείς αγγειακοί όγκοι θέτουν σημαντικά διαφοροδιαγνωστικά προβλήματα κυρίως γιατί η ενδοθηλιακή διαφοροποίηση δεν είναι σαφής και παρατηρείται συχνά έκφραση επιθηλιακών δεικτών. Επίσης, δεδομένου του ότι στην ομάδα αυτή περιλαμβάνονται καλοήθεις έως και υψηλής κακοήθειας όγκοι, η αναγνώριση τα τελευταία χρόνια μοριακών δεικτών αποτελεί σημαντικό διαγνωστικό εργαλείο για την ορθότερη ταξινόμηση αυτών των αλλοιώσεων.

Το **επιθηλιοειδές αιμαγγείωμα** χαρακτηρίζεται από διαμεταθέσεις FOS ή FOSB σε ένα ποσοστό περιπτώσεων και ανοσοϊστοχημική έκφραση FOSB. Όταν εντοπίζεται στα οστά θεωρείται όγκος οριακής κακοήθειας, με συχνή επέκταση στα μαλακά μόρια, ενίοτε με άτυπα χαρακτηριστικά, και θέτει συχνά διαφοροδιαγνωστικό πρόβλημα από **επιθηλιοειδές αιμαγγειοενδοθηλίωμα**. Το τελευταίο, ωστόσο, χαρακτηρίζεται από διαμεταθέσεις WWTR1-CAMTA1 (με έκφραση TFE3). Οι TFE3 θετικές περιπτώσεις έχουν ηπιότερη βιολογική συμπεριφορά σε σχέση με τις CAMTA1 θετικές περιπτώσεις, εμφανίζουν σαφέστερη αγγειακή διαμόρφωση και προτείνεται όπως κατηγοριοποιούνται ως ιδιαίτερος τύπος αγγειακού νεοπλάσματος και όχι ως ποικιλία του επιθηλιοειδούς αιμαγειοενδοθηλιώματος. Πρόσφατα περιεγράφησαν σπάνιες περιπτώσεις επιθηλιοειδούς αιμαγγειοενδοθηλιώματος με WWTR1-MAML2 ή WWTR1-ACTL6A διαμεταθέσεις, επιθετική βιολογική συμπεριφορά και σαφή προτίμηση για προσβολή της καρδιάς. Τέλος, έχουν δημοσιευθεί σπάνια περιστατικά επιθηλιοειδούς αγγειακού νεοπλάσματος στα οστά με διαμεταθέσεις EWSR1/FUS-NFATC1/2, με μορφολογία προσομοιάζουσα με εκείνη σύνθετου αιμαγγειοενδοθηλιώματος.

Το **αγγειοσάρκωμα** δυνατόν να εμφανισθεί στο δέρμα, σε εν τω βάθει ιστούς και στο μαζικό παρέγχυμα. Το τελευταίο είναι σπάνια πρωτοπαθές και κατά κανόνα δευτεροπαθές, σχετιζόμενο με προηγηθείσα ακτινοθεραπεία στην περιοχή, συνήθως λόγω καρκινώματος μαστού. Πρόσφατα δεδομένα υποδεικνύουν ότι το πρωτοπαθές αγγειοσάρκωμα του μαστού και το μετακλινικό αγγειοσάρκωμα του δέρματος έχουν καλύτερη πρόγνωση όταν είναι χαμηλού grade. Σε γενικές γραμμές, το αγγειοσάρκωμα των μαλακών μορίων έχει χειρότερη συνολική και ελεύθερη μεταστάσεων επιβίωση θεωρείται εξ' ορισμού επιθετικό και υψηλού grade, δεν βαθμοποιείται δε κατά FNCLCC, ενώ το δερματικό, του μαστού και το μετακτινικό έχουν βραχύτερο χρόνο τοπικής υποτροπής. Η διαφορική διάγνωση του μετακτινικού αγγειοσαρκώματος του μαστού περιλαμβάνει κατ' αρχήν την **άτυπη αγγειακή αλλοίωση**, η οποία είναι αρνητική για ενίσχυση/έκφραση MYC, εμφανίζει όμως κάποια επικαλυπτόμενα μοριακά χαρακτηριστικά με το μετακτινικό αγγειοσάρκωμα όπως HRAS και hTERT μεταλλάξεις, αν και σε χαμηλότερο ποσοστό.

Βιβλιογραφίες

- *Rosenberg, Ari, and Mark Agulnik. "Epithelioid hemangioendothelioma: update on diagnosis and treatment." Current treatment options in oncology 19.4 (2018): 19.*
- *Ishida, Yoshihiro, Atsushi Otsuka, and Kenji Kabashima. "Cutaneous angiosarcoma: update on biology and latest treatment." Current opinion in oncology 30.2 (2018): 107.*
- *Hornick, Jason L. Practical Soft Tissue Pathology: A Diagnostic Approach E-Book: A Volume in the Pattern Recognition Series. Elsevier Health Sciences, 2019.*
- *Corradini, Asioli, Morandi et. al. Post-radiotherapy vascular lesions of the breast: immunohistochemical and molecular features of 74 cases with long-term follow-up and literature review. Histopathology 2020.*

- *Schott, Liffers, Farzaliyev et. al. Localized angiosarcoma, not one disease: A retrospective single-center study on prognosis depending on the primary site and etiology. Hindawi Sarcoma 2021.*
- *Kim, Ryu, Lee et. al. Primary angiosarcoma of the breast: a single center retrospective study in Korea. Current Oncology 2022*
- *Dashti, Dickson, Zhang et. al. A unique epithelioid vascular neoplasm of bone characterized by EWSR1/FUS-NFATC1/2 fusions. Wiley Periodicals 2021*

Περιλήψεις Προσκεκλημένων Ομιλητών

5Η ΕΚΔΟΣΗ ΤΑΞΙΝΟΜΗΣΗΣ ΟΓΚΩΝ ΚΝΣ ΚΑΤΑ WHO: ΠΡΟΣΕΓΓΙΖΟΝΤΑΣ ΤΟΝ ΡΟΛΟ ΤΗΣ ΜΟΡΙΑΚΗΣ ΠΑΘΟΛΟΓΙΚΗΣ ΑΝΑΤΟΜΙΚΗΣ, "ΓΛΟΙΑΚΟΙ ΟΓΚΟΙ - ΜΕΡΟΣ Ι & ΙΙ"

Π. Κορκολοπούλου[1], Α. Γούσια[2]
[1] Α΄ Εργαστήριο Παθολογικής Ανατομικής, Ιατρική Σχολή, ΕΚΠΑ
[2]Εργαστήριο Παθολογικής Ανατομικής, Σχολή Επιστημών Υγείας, Τμήμα Ιατρικής, Πανεπιστήμιο Ιωαννίνων

Η 5η έκδοση του Παγκόσμιου Οργανισμού Υγείας (ΠΟΥ) (World Health Organization, WHO) για τα νεοπλάσματα του Κεντρικού Νευρικού Συστήματος (ΚΝΣ), εκδοθείσα το 2021, καθιερώνει ορισμένες διαφορετικές προσεγγίσεις σε αμφότερες την ορολογία και τη βαθμοποίηση των γλοιακών όγκων και ενσωματώνει πολυάριθμες μοριακές μεταβολές με κλινικοπαθολογοανατομική χρησιμότητα, οι οποίες είναι σημαντικές για την ακριβέστερη ταξινόμησή τους.

Υιοθετούνται πλέον νέες προσεγγίσεις για την ταξινόμηση των γλοιωμάτων, των γλοιονευρωνικών όγκων και των νευρωνικών όγκων και εισάγεται ο διαχωρισμός σε έξι διαφορετικές οικογένειες: 1) **διάχυτα γλοιώματα τύπου ενηλίκων** (η πλειοψηφία των πρωτοπαθών όγκων των ενηλίκων στη νευρο-ογκολογική πρακτική, π.χ. γλοιοβλάστωμα, IDH-μη μεταλλαγμένο, 2) **διάχυτα γλοιώματα χαμηλόβαθμης κακοήθειας, παιδιατρικού τύπου** (αναμένεται να έχουν ευνοϊκή πρόγνωση), 3) **διάχυτα γλοιώματα υψηλόβαθμης κακοήθειας, παιδιατρικού τύπου** (αναμένεται να έχουν επιθετική βιολογική συμπεριφορά), 4) **περίγραπτα γλοιώματα της σειράς των αστροκυττάρων** (με πιο συμπαγές πρότυπο ανάπτυξης, σε αντίθεση με το διάχυτο πρότυπο ανάπτυξης των όγκων των κατηγοριών 1, 2 και 3, 5) **γλοιονευρωνικοί και νευρωνικοί όγκοι** (ετερογενής κατηγορία όγκων με νευρωνική διαφοροποίηση) και 6) **επενδυμώματα** (πλέον ταξινομούμενα ανάλογα με την εντόπιση, τα ιστολογικά και τα μοριακά τους χαρακτηριστικά).

Ι. Διαίρεση των Διάχυτων Γλοιωμάτων σε Γλοιώματα Τύπου Ενηλίκων και Γλοιώματα Παιδιατρικού Τύπου
Στη νέα ταξινόμηση αναγνωρίζονται οι κλινικές και μοριακές διαφορές μεταξύ εκείνων των διάχυτων γλοιωμάτων τα οποία εμφανίζονται κυρίως σε ενήλικες (επονομαζόμενα «τύπου ενηλίκων») και εκείνων των γλοιωμάτων που εμφανίζονται κυρίως σε παιδιά (επονομαζόμενα «παιδιατρικού τύπου»). Έμφαση θα πρέπει να δοθεί στη λέξη "κυρίως", καθώς οι όγκοι παιδιατρικού τύπου ενδέχεται ορισμένες φορές να εμφανισθούν σε ενήλικες, ιδιαίτερα νέους ενήλικες, και οι όγκοι παιδιατρικού τύπου εμφανίζονται πιο σπάνια σε παιδιά.

ΙΙ. Διάχυτα Γλοιώματα Τύπου Ενηλίκων
Η νέα ταξινόμηση, σε αντίθεση με την προηγούμενη ταξινόμηση του ΠΟΥ (2016) περιλαμβάνει μόνο τρεις τύπους γλοιωμάτων: αστροκύτωμα IDH-μεταλλαγμένο, ολιγοδενδρογλοίωμα IDH-μεταλλαγμένο και με συναπάλειψη των 1p/19q και γλοιοβλάστωμα IDH-μη μεταλλαγμένο.

Όλοι οι IDH-μεταλλαγμένοι διάχυτοι αστροκυτταρικοί όγκοι θεωρούνται πλέον ως ένας τύπος όγκου (αστροκύτωμα, IDH-μεταλλαγμένο) και βαθμοποιούνται ως βαθμού κακοηθείας 2, 3 και 4. Η βαθμοποίηση δεν βασίζεται μόνο σε ιστολογικές παραμέτρους, καθώς η παρουσία ομόζυγης απάλειψης του γονιδίου *CDKN2A/B* αντιστοιχεί σε νεόπλασμα βαθμού κακοηθείας 4, ακόμη και χωρίς την παρουσία ενδοθηλιακής υπερπλασίας ή νέκρωσης.

Η διάγνωση γλοιοβλαστώματος, IDH-μη μεταλλαγμένου περιλαμβάνει τα εξής κριτήρια: διάχυτο αστροκυτταρικό γλοίωμα σε ενήλικα, IDH-μη μεταλλαγμένο και χωρίς ανωμαλίες *H3*, και παρουσία τουλάχιστον ενός εκ των εξής κριτηρίων: ενδοθηλιακής υπερπλασίας ή νέκρωσης, με παρουσία μεταλλαγής του εκκινητή του γονιδίου *TERT*, ενίσχυσης του γονιδίου *EGFR*, είτε με

παρουσία συνδυασμένης προσθήκης ολόκληρου του χρωμοσώματος 7 και απώλειας ολόκληρου του χρωμοσώματος 10 (+7/-10).

III. Παιδιατρικού Τύπου Διάχυτα Γλοιώματα Χαμηλού Βαθμού Κακοηθείας και Διάχυτα Γλοιώματα Υψηλού Βαθμού Κακοηθείας

Η ομάδα των όγκων χαμηλού βαθμού κακοηθείας περιλαμβάνει τέσσερεις οντότητες που χαρακτηρίζονται από διάχυτη ανάπτυξη, αλλά κάποιες φορές αλληλοεπικαλυπτόμενα και μη ειδικά ιστολογικά ευρήματα Οι οντότητες αυτές είναι το διάχυτο γλοίωμα με ανωμαλίες των γονιδίων *MYB* ή *MYBL*, το αγγειοκεντρικό γλοίωμα, ο πολύμορφος χαμηλής κακοηθείας νευροεπιθηλιακός όγκος των νέων και το διάχυτο γλοίωμα χαμηλής κακοηθείας με ανωμαλίες της οδού MAPK.

Η ομάδα των όγκων υψηλού βαθμού κακοηθείας περιλαμβάνει επίσης τέσσερις οντότητες: το διάχυτο γλοίωμα της μέσης γραμμής με ανωμαλίες του γονιδίου *H3 K27*, το διάχυτο γλοίωμα των ημισφαιρίων με ανωμαλίες του γονιδίου *H3 G34*, το διάχυτο γλοίωμα υψηλής κακοηθείας παιδιατρικού τύπου H3- και IDH-μη μεταλλαγμένο, και το γλοίωμα των ημισφαιρίων βρεφικού τύπου. Κοινό (αλλά όχι επαρκές) χαρακτηριστικό όλων των μοριακών υποτύπων του γλοιώματος της μέσης γραμμής είναι η απώλεια της έκφρασης της *H3K27me3*. Για τη διάγνωση του διαχύτου γλοιώματος υψηλής κακοήθειας παιδιατρικού τύπου H3 και IDH-μη μεταλλαγμένου απαιτείται ο μοριακός χαρακτηρισμός και συγκερασμός των ιστολογικών και των μοριακών πληροφοριών. Το γλοίωμα των ημισφαιρίων βρεφικού τύπου είναι ένας νέος τύπος γλοιώματος υψηλής κακοηθείας ο οποίος εμφανίζεται στα νεογνά και τα βρέφη και έχει ιδιαίτερο μοριακό προφίλ, με παρουσία χιμαιρικών γονιδίων των *ALK, ROS1, NTRK1/2/3* και *MET*. Θα πρέπει να τονισθεί ότι ό όρος «γλοιοβλάστωμα» δεν χρησιμοποιείται πλέον για νεοπλάσματα παιδιατρικού τύπου.

IV. Γλοιονευρωνικοί-Νευρωνικοί Όγκοι

Όλοι οι όγκοι οι οποίοι περιλαμβάνουν νευρωνική συνιστώσα, η οποία ταυτοποιείται από την ποικίλλουσα έκφραση νευρωνικών δεικτών (κυρίως συναπτοφυσίνης) ομαδοποιούνται μαζί. Τρεις νέες οντότητες έχουν εισαχθεί: ο διάχυτος γλοιονευρωνικός όγκος με χαρακτηριστικά τύπου ολιγοδενδρογλοιώματος και πυρηνικές αθροίσεις (προσωρινή οντότητα), ο μυξοειδής γλοιονευρωνικός όγκος και ο πολυοζώδης κενοτοπιώδης νευρωνικός όγκος.

V. Επενδυμώματα

Τα επενδυμώματα πλέον θα πρέπει να ταξινομούνται σύμφωνα με έναν συνδυασμό ιστολογικών και μοριακών χαρακτηριστικών όπως επίσης και σύμφωνα με την εντόπισή τους. Η νέα ταξινόμηση αναγνωρίζει δύο μοριακούς υπότυπους του υπερσκηνίδιου επενδυμώματος: αυτόν με τη σύντηξη *ZFTA* (η νέα ονομασία για το *C11orf95*, ο οποίος θεωρείται πιο αντιπροσωπευτικός του συγκεκριμένου τύπου νεοπλάσματος από τη σύντηξη του γονιδίου *RELA*, επειδή μπορεί να συντηχθεί με περισσότερα γονίδια από το *RELA*) και αυτόν με σύντηξη του γονιδίου *YAP1*. Επίσης περιέχονται δύο μοριακά καθοριζόμενοι υπότυποι του PF επενδυμώματος, ο τύπος PFA και ο τύπος PFB, καθώς επίσης και ένας τύπος όγκου στη σπονδυλική στήλη, ο οποίος καθορίζεται από ενίσχυση του γονιδίου *MYCN*. Συμπεριλαμβάνονται ακόμη και επενδυμώματα καθοριζόμενα από την εντόπισή τους, χωρίς μοριακές ανωμαλίες. Το μυξοθηλώδες επενδύμωμα και το υποεπενδύμωμα παραμένουν ως τύποι νεοπλάσματος. Σε αντίθεση με τις προηγούμενες ταξινομήσεις του ΠΟΥ, το μυξοθηλώδες επενδύμωμα θεωρείται ως βαθμού κακοηθείας 2 αντί για 1, καθότι η πιθανότητα υποτροπής του είναι παρόμοια με του συμβατικού επενδυμώματος της σπονδυλικής στήλης.

Η νέα ταξινόμηση του ΠΟΥ επιτρέπει την αμιγώς ιστολογική διάγνωση των επενδυμωμάτων και στις τρεις ανωτέρω αναφερόμενες εντοπίσεις, ενώ ο όρος «αναπλαστικό επενδύμωμα» δεν χρησιμοποιείται πλέον. Παρόλα αυτά, υπάρχει η επιλογή από τον Παθολογοανατόμο της αναφοράς ως βαθμού κακοηθείας 2 ή βαθμού κακοηθείας 3, ανάλογα με τα ιστολογικά χαρακτηριστικά του όγκου.

Ενδεικτική Βιβλιογραφία

Brat DJ, Aldape K, Colman H, et al. cIMPACT-NOW update 3: recommended diagnostic criteria for "Diffuse astrocytic glioma, IDH-wildtype, with molecular features of glioblastoma, WHO grade IV". Acta Neuropathol 2018; 136:805–810.

Brat DJ, Aldape K, Colman H, et al. cIMPACT-NOW update 5: recommended grading criteria and terminologies for IDH-mutant astrocytomas. Acta Neuropathol 2020; 139:603–608.

Clarke M, Mackay A, Ismer B, et al. Infant high-grade gliomas comprise multiple subgroups characterized by novel targetable gene fusions and favorable outcomes. Cancer Discov 2020; 10:942–963.

Louis D, Perry A, Wesseling P, et al. The 2021 WHO Classification of Tumors of the Central Nervous System: a summary. Neuro-Oncology 2021; 23:1231-1251.

Ellison DW, Hawkins C, Jones DTW, et al. cIMPACT-NOW update 4: diffuse gliomas characterized by MYB, MYBL1, or FGFR1 alterations or BRAFV600E mutation. Acta Neuropathol 2019; 137:683–687.

Ellison DW, Aldape KD, Capper D, et al. cIMPACT-NOW update 7: advancing the molecular classification of ependymal tumors. Brain Pathol 2020; 30:863–866.

Tesileanu CMS, Dirven L, Wijnenga MMJ, et al. Survival of diffuse astrocytic glioma, IDH1/2-wildtype, with molecular features of glioblastoma, WHO grade IV: a confirmation of the cIMPACT-NOW criteria. Neuro Oncol 2020; 22:515–523.

WHO Classification of Tumours Editorial Board. World Health Organization Classification of Tumours of the Central Nervous System. 5th ed. Lyon: International Agency for Research on Cancer, 2021.

Περιλήψεις Προσκεκλημένων Ομιλητών

ΕΜΒΡΥΟΝΙΚΑ ΝΕΟΠΛΑΣΜΑΤΑ ΤΟΥ ΚΝΣ ΒΑΣΕΙ ΤΗΣ WHO ΤΑΞΙΝΟΜΗΣΗΣ ΟΓΚΩΝ ΚΝΣ ,2021, 5Η ΕΚΔΟΣΗ[CNS5]

Κ. Στεφανάκη
Διευθύντρια Παθολογοανατομικού Εργαστηρίου, Νοσοκομείο Παίδων «Η Αγία Σοφία», Αθήνα

Σύμφωνα με την Ταξινόμηση των όγκων ΚΝΣ κατά WHO,2021[CNS5] η κατηγορία των εμβρυονικών όγκων περιλαμβάνει νεοπλάσματα όπως αναγράφονται στο Πίνακα και χαρακτηρίζονται από βαθμό κακοηθείας 4 [1,2].

Μυελοβλάστωμα[MB]

α) Στο MB γενετικώς καθοριζόμενο περιλαμβάνονται 4 μοριακές ομάδες, με κλινικές, γενετικές και προγνωστικές διαφορές, με σαφή θέσπιση και ένταξη των ομάδων 3 και 4 στη CNS5 και αναγνώριση 4 μοριακών υποομάδων της SHH και 8 υποομάδων των ομάδων 3 και 4

β) Στο MB ιστολογικά καθοριζόμενο διατηρούνται μόνο ως μορφολογικοί υπότυποι το κλασσικό, δεσμοπλαστικό/οζώδες, με ικανή οζώδη διαμόρφωση και το μεγαλοκυτταρικό/αναπλαστικόMB της WHO,CNS4,2016

Οι 4 μοριακές και μορφολογικές ομάδες εντάσσονται συνδυασμένα σε ενιαία ενότητα της Ταξινόμησης

Στη κατηγορία των λοιπών εμβρυονικών νεοπλασμάτων περιλαμβάνεται ο Εμβρυονικός όγκος με πολύστιβες ροζέτες [ETMR], της προηγούμενης Ταξινόμησης, με ιστολογία ETANTR, επενδυμοβλαστώματος και σπάνια μυελοεπιθηλιώματος, με την γνωστή C19MCεπαύξηση [ampl19q13.42] στη πλειοψηφία των περιπτώσεων, ενώ εντάσσονται στη οντότητα και σπάνιοι ETMR με τη πρόσφατα τεκμηριωθείσα μετάλλαξη DICER1[5%]

Εισάγονται δύο νέες οντότητες:

α)ΚΝΣ Νευροβλάστωμα με ενεργοποίηση FOX-R2, με ποικίλη νευροβλαστική/νευρωνική διαφοροποίηση και ενεργοποίηση του μεταγραφικού παράγοντα FOX-R2[Xp11] λόγω δομικών ανασυνδυασμών

β) ΚΝΣ Όγκος με BCOR Internal tandem duplication[ITD], με συμπαγές πρότυπο ανάπτυξης, εμφανές τριχοειδικό δίκτυο και περιαγγειακές ψευδοροζέτες, ανοσοέκφραση BCOR, με ITD στο εξόνιο 15 του BCOR και μη σαφώς καθοριζόμενο βαθμό κακοηθείας

Μελέτες μεθυλίωσης DNA και γονιδιακής έκφρασης συμβάλλουν στη εμπεριστατωμένη διάγνωση των ανωτέρω νεοπλασμάτων

ΑτυποςΤερατοειδηςΡαβδοειδής Ογκος [AT/RT] Η διάγνωση του βασίζεται στο συνδυασμό ιστολογίας και γενετικών μεταβολών των γονιδίου INI-1/SMARCB1 [22q11.2]στη πλειοψηφία των περιπτώσεων και σπανιώτερα [0,5-2%] του BRG-1/ SMARCA4[19p13.2] ,μελών του συμπλέγματος SWI/SNF

Απώλεια της ανοσοιστοχημικής πυρηνικής έκφρασης INI-1/SMARCB1ή BRG-1/ SMARCA4 είναι επαρκής για την διάγνωση AT/RT επί θετικών ενδογενών μαρτύρων Σύμφωνα με την WHO CNS5,αναγνωρίζονται 3 επιγενετικές /μοριακές ομάδες : AT/RT –TYR:, Υπερέκφραση δεικτών μελανοκυτταρικής διαφοροποίησης Tyrosinase + , AT/RT-SHH: Υπερέκφραση δεικτών SHH , AT/RT–MYC: Υπερέκφραση MYC, HOX

1. Pediatr Dev Pathol 2022 ;25[1] 23-33
2. Pediatr Dev Pathol 2022 ;25[1] 34-45

Πίνακας : Εμβρυονικά νεοπλάσματα ΚΝΣ [WHO,2021 CNS5]

Μυελοβλάστωμα (MB) γενετικά καθοριζόμενο

- MB με ενεργοποίηση WNT οδού
- MB με ενεργοποίηση SHH οδού, p-53 μεταλλαγμένο
- MB με ενεργοποίηση SHH οδού p-53 μη μεταλλαγμένο
- MB μη WNT /μη SHH
  -*MB ομάδα* 3
  -*MB ομάδα* 4

Μυελοβλάστωμα (MB) ιστολογικά καθοριζόμενο

Αλλά εμβρυονικά νεοπλάσματα ΚΝΣ

- Εμβρυονικός όγκος με πολύστιβες ροζέτες :C19MC-μεταβαλλόμενος
  : με DICER1μετάλλαξη[~5%]
- ΚΝΣ Νευροβλάστωμα με ενεργοποίηση FOX-R2[νέα οντότητα]
- ΚΝΣ Ογκος με BCOR Internal tandem duplication[νέα οντότητα]
- ΚΝΣ Εμβρυονικός όγκος NEC/NOS

- Άτυπος Τερατοειδής/Ραβδοειδής Όγκος
- Ηθμοειδής νευροεπιθηλιακός Όγκος [νέα οντότητα]

Περιλήψεις Προσκεκλημένων Ομιλητών

5Η ΕΚΔΟΣΗ ΤΑΞΙΝΟΜΗΣΗΣ ΟΓΚΩΝ ΚΝΣ ΚΑΤΑ WHO: ΠΡΟΣΕΓΓΙΖΟΝΤΑΣ ΤΟΝ ΡΟΛΟ ΤΗΣ ΜΟΡΙΑΚΗΣ ΠΑΘΟΛΟΓΙΚΗΣ ΑΝΑΤΟΜΙΚΗΣ – ΜΗΝΙΓΓΙΩΜΑΤΑ

Κ. Διαμαντοπούλου
Επιστημονικά Υπεύθυνη Διευθύντρια, Παθολογοανατομικού Τμήμα, Γενικό Νοσοκομείο Αττικής ΚΑΤ, Αθήνα

Τα μηνιγγιώματα αποτελούν μια νεοπλασματική οικογένεια, προερχόμενα από μηνιγγοθηλιακά κύτταρα της αραχνοειδούς ουσίας. Διακρίνονται σε 3 βαθμούς κακοήθειας (CNS grade 1, 2, 3).

Εντόπιση: Τυπικά αναδύονται σε ενδοκράνιες, ενδοσποδυλικές ή οφθαλμικές θέσεις. Η εντόπιση του όγκου συνδέεται ισχυρά με το φάσμα των μεταλλάξεων: μηνιγγιώματα κυρτότητας και η πλειονότητα των σπονδυλικών μηνιγγιωμάτων φέρουν συχνά μια απαλοιφή 22q και/ή μεταλλάξεις του *NF2*, ενώ τα μηνιγγιώματα βάσης κρανίου υποκρύπτουν μεταλλάξεις στα *AKT1, TRAF7, SMO* ή/και *PIK3CA*. Τα υψηλότερου grade μηνιγγιώματα προβάλλουν συχνά από την κυρτότητα και άλλες εντοπίσεις, όχι βάσης κρανίου. Κλινικά, είναι βραδέως αναπτυσσόμενοι όγκοι, που προκαλούν νευρολογικά ελλείμματα ανάλογα με την εντόπιση. Απεικονιστικά, παρουσιάζουν χαρακτηριστική εικόνα επισκληρίδιων μαζών στην MRI. Περιογκικό εγκεφαλικό οίδημα μπορεί να προεξάρχει σε ιστολογικούς υπότυπους, όπως εκκριτικό, αγγειωματώδες / μικροκυστικό, πλούσιο σε λεμφοπλασματοκύτταρα και υψηλόβαθμα μηνιγγιώματα. Ιστοπαθολογικά, οι συνηθέστεροι υπότυποι είναι το μηνιγγοθηλιακό, το ινώδες και το μεταβατικό. Οι περισσότεροι υπότυποι έχουν καλοήθη κλινική πορεία και αντιστοιχούν σε CNS WHO grade 1. Υπάρχουν κριτήρια που ορίζουν το άτυπο (CNS WHO grade 2) ή αναπλαστικό (CNS WHO grade 3) μηνιγγίωμα και εφαρμόζονται ανεξάρτητα από τον υποκείμενο υπότυπο. Το χορδοειδές και διαυγοκυτταρικό μηνιγγίωμα κατατάσσονται ως CNS WHO grade 2, ενώ το ραβδοειδές και το θηλώδες μηνιγγίωμα ως CNS WHO grade 3. Στα απαραίτητα διαγνωστικά κριτήρια περιλαμβάνονται: Κλασικοί ιστοπαθολογικοί χαρακτήρες, που ταιριάζουν με τουλάχιστον ένα υπότυπο μηνιγγιώματος ή Υποδηλωτικοί ιστοπαθολογικοί χαρακτήρες συνδυασμένοι με διαλληλική απενεργοποίηση του *NF2* ή άλλους κλασικούς οδηγούς του συμβατικού μηνιγγιώματος (*TRAF7, AKT1, KLF4, SMO, PIK3CA*), διαυγοκυτταρικού μηνιγγιώματος (*SMARCE1*) ή ραβδοειδούς μηνιγγιώματος (*BAP1*) ή Υποδηλωτικοί ιστοπαθολογικοί χαρακτήρες συνδυασμένοι με μια καθορισμένη τάξη μεθυλίωσης DNA του μηνιγγιώματος. Στα επιθυμητά διαγνωστικά κριτήρια περιλαμβάνονται: μηνιγγική εντόπιση, EMA(+), SSTR2A(+), κλασικές αλλαγές σε αριθμό αντιγράφων σε *NF*-μεταλλαγμένα μηνιγγιώματα, όπως μονοσωμία 22/22q σε πιο χαμηλόβαθμα μηνιγγιώματα, με επιπρόσθετες απώλειες των 1p, 6, 10q, 14q ή/και 18 σε υψηλότερου βαθμού μηνιγγιώματα. Μοριακά, τα μηνιγγιώματα χαρακτηρίζονται από την παρουσία (60%) ή την απουσία της μετάλλαξης *NF2*. Χαμηλόβαθμα μηνιγγιώματα παρουσιάζουν γενετικές αλλαγές, που επηρεάζουν τα γονίδια *SMO, TRAF7, KLF4, AKT1* και *PI3KCA*. Σε υψηλότερου βαθμού μηνιγγιώματα, οι μεταλλάξεις του προαγωγέα *TERT* και η απαλοιφή *CDKN2A/B* φαίνεται να έχουν προγνωστική αξία. Διάφορες υποομάδες μεθυλίωσης DNA φαίνεται να σχετίζονται με την πρόγνωση. Ο συνδυασμός των συμβατικών ιστολογικών χαρακτηριστικών με τη θέση ανάπτυξης όγκου, σωματικών μεταλλάξεων και επιγενετικών χαρακτηριστικών θα μπορούσε να βοηθήσει στην ανάπτυξη εξατομικευμένης θεραπείας.

Περιλήψεις Προσκεκλημένων Ομιλητών

ΙΦΝΕ: ΔΥΣΠΛΑΣΙΑ ΣΤΗΝ ΕΛΚΩΔΗ ΚΟΛΙΤΙΔΑ ΚΑΙ ΤΗ ΝΟΣΟ CROHN ΠΡΙΝ ΚΑΙ ΜΕΤΑ ΤΗ ΘΕΡΑΠΕΙΑ, ΜΕ ΕΜΦΑΣΗ ΣΤΙΣ ΟΔΟΝΤΩΤΕΣ ΑΛΛΟΙΩΣΕΙΣ

Γ. Ράπτου
Επιμελήτρια Α', Πανεπιστημιακό Γενικό Νοσοκομείο Θεσσαλονίκης ΑΧΕΠΑ, Εργαστήριο Γενικής Παθολογίας και Παθολογικής Ανατομικής, Τμήμα Ιατρικής, Σχολή Επιστημών Υγείας, Αριστοτέλειο Πανεπιστήμιο Θεσσαλονίκης, Θεσσαλονίκη

Η ιδιοπαθής φλεγμονώδης εντερική νόσος είναι χρόνια φλεγμονώδης νόσος του εντέρου προκαλούμενη από μικρόβια ή παράσιτα και γενικά δυσβίωση του εντερικού μικροβιώματος, από στρεσογόνους, περιβαλλοντικούς, γενετικούς και άλλους παράγοντες. Αν και θεωρείται αυτοάνοσο νόσημα, η έρευνα δείχνει ότι η χρόνια φλεγμονή μπορεί να μην οφείλεται σε διαταραχή του ανοσοποιητικού συστήματος ώστε να επιτίθεται στα κύτταρα του ιδίου του οργανισμού. Αντίθετα, είναι αποτέλεσμα της επίθεσης του ανοσοποιητικού συστήματος σε έναν αρχικά αβλαβή ιό, βακτήριο της εντερικής χλωρίδας ή συστατικό τροφής στο έντερο, προκαλώντας φλεγμονή. Το 2006, αναγνωρίστηκε το πρώτο γονίδιο που σχετίζεται με τη νόσο του Crohn, το γονίδιο NOD2.Οι ασθενείς με φλεγμονώδη νόσο του εντέρου έχουν υψηλότερο κίνδυνο καρκίνου του παχέος εντέρου, ο οποίος αυξάνεται με τη διάρκεια, την έκταση και τον βαθμό της φλεγμονής. Οι περισσότεροι καρκίνοι του παχέος εντέρου σε ασθενείς με ΙΦΝΕ πιστεύεται ότι προέρχονται από την αλληλουχία φλεγμονής-δυσπλασίας-καρκινώματος. Το μονοπάτι της οδοντωτής νεοπλασίας θεωρείται ότι ευθύνεται για το 30% του σποραδικού καρκίνου του παχέος εντέρου. Η οδοντωτή αλλαγή του επιθηλίου (SEC) είναι ένα πρόσφατα περιγραφόμενο (μη εγκεκριμένο από τον ΠΟΥ) ιστολογικό εύρημα σε ασθενείς με κολίτιδα που χαρακτηρίζεται από αποδιοργανωμένη αρχιτεκτονική κρύπτης και οδοντώσεις σε όλη την κρύπτη, αλλά χωρίς ένδειξη κυτταρολογικής ατυπίας. Ο κίνδυνος εξέλιξης σε δυσπλασία και καρκίνο του παχέος εντέρου είναι ακόμη άγνωστος. Σε μια μεγάλη μελέτη ασθενών με ΙΦΝΕ, παρατηρήθηκε ότι μόνο οι οδοντωτοί πολύποδες με δυσπλασία (συμπεριλαμβανομένων των TSA και SSL με δυσπλασία και μέγεθος ≥ 10 mm) συσχετίστηκαν με αυξημένο κίνδυνο σύγχρονης προχωρημένης νεοπλασίας και σύγχρονου κολοορθικού καρκινώματος, ενώ οι HP και SSL χωρίς δυσπλασία, δεν συσχετίσθηκαν. Αυτά τα ευρήματα υποδηλώνουν ότι η ανίχνευση οδοντωτών αλλοιώσεων με δυσπλασία μπορεί να δικαιολογεί μια παρόμοια στρατηγική επιτήρησης με αυτή των ασθενών με ΙΦΝΕ με LGD συμβατικού τύπου σχετιζόμενη με κολίτιδα, ενώ οι οδοντωτοί πολύποδες χωρίς δυσπλασία δεν απαιτούν αυτή την εντατική παρακολούθηση.

Περιλήψεις Προσκεκλημένων Ομιλητών

ΕΛΚΩΔΗΣ ΚΟΛΙΤΙΔΑ ΜΕΤΑ ΤΗ ΘΕΡΑΠΕΙΑ – ΙΣΤΟΛΟΓΙΚΗ ΑΝΤΑΠΟΚΡΙΣΗ ΚΑΙ ΠΡΟΓΝΩΣΤΙΚΟΙ ΔΕΙΚΤΕΣ

Α. Στόφας
Επιμελητής Β', Α' Εργαστήριο Παθολογικής Ανατομικής, Ιατρική Σχολή, Εθνικό & Καποδιστριακό Πανεπιστήμιο Αθηνών, Γενικό Νοσοκομείο Αθηνών «Λαϊκό», Αθήνα

Η Ελκώδης Κολίτιδα (ΕΚ) είναι μια χρόνια κολίτιδα, άγνωστης αιτιολογίας, η οποία απαιτεί συνεχή παρακολούθηση. Επί εξάρσεων χρήζει άμεσης θεραπευτικής παρέμβασης, ενώ για την αποφυγή αυτών σε χρόνιο επίπεδο απαιτείται και ανάλογα με τη βαρύτητα της νόσου, θεραπεία συντήρησης, ούτως ώστε να αποφεύγονται επιπλέον μακροπρόθεσμες επιπλοκές της νόσου, όπως ενδονοσοκομειακές νοσηλείες, χειρουργεία, νεοπλασίες.

Πέραν της κλινικής, ενδοσκοπικής και βιοχημικής ύφεσης, όλο και περισσότερο αναδεικνύεται σε μελέτες, αλλά και στην κλινική πράξη, η ιστολογική ύφεση ως σημαντικός παράγοντας στην πορεία της νόσου. Διάφορες μελέτες επιχειρούν να καθορίσουν ένα σαφή ορισμό της ιστολογικής ύφεσης και της συσχέτισής του με την πορεία νόσου του ασθενούς.
Η ανάγκη ύπαρξης κοινής γλώσσας μεταξύ των παθολογοανατόμων, αλλά και μεταξύ αυτών και των γαστρεντερολόγων, έχει οδηγήσει στην παραγωγή διαφόρων συστημάτων ιστολογικής διαβάθμισης της βαρύτητας της νόσου, όπου ιδιαίτερη βαρύτητα εμφανίζει η βαθμονόμηση της νόσου μετά από θεραπεία. Τα συστήματα αυτά (ενδεικτικά αναφέρονται Nancy Index, Robarts Histopathology Index) είναι εύκολα αναπαραγώγιμα, και χωρίς σημαντικές αποκλίσεις μεταξύ του ίδιου (intraobserver) ή άλλων παρατηρητών (interobserver variability).
Ο παθολογοανατόμος εξετάζει χωριστά βιοψίες που προέρχονται από όλα τμήματα του παχέος εντέρου και τον τελικό ειλεό και συντάσσει ιστολογική έκθεση στην οποία αναφέρονται συγκεκριμένες παράμετροι. Η κωδικοποίηση ορισμένων εκ των παραμέτρων αυτών γίνεται με τα ιστολογικά συστήματα διαβάθμισης, στα περισσότερα εκ των οποίων δίνεται ιδιαίτερη βαρύτητα στην παρουσία ουδετεροφίλων, διαβρώσεων/εξελκώσεων και σε μικρότερο βαθμό στη χρόνια φλεγμονή ή/και στη διαταραχή της αρχιτεκτονικής.

Η ιστολογική ύφεση, αν και δεν αποτελεί επίσημο θεραπευτικό στόχο, απαιτεί περαιτέρω έρευνα ώστε να καθοριστεί εάν το όφελος επίτευξης πλήρους ύφεσης, υπερκερνά κινδύνους και κόστος.

Περιλήψεις Προσκεκλημένων Ομιλητών

ΙΦΝΕ ΣΧΕΤΙΖΟΜΕΝΕΣ ΜΕ ΒΙΟΛΟΓΙΚΟΥΣ ΠΑΡΑΓΟΝΤΕΣ ΚΑΙ ΑΛΛΑ ΦΑΡΜΑΚΑ

Δ. Μπούκλας
Παθολογοανατόμος, Επιμελητής ΕΣΥ, Γενικό Νοσοκομείο Αθηνών «Γ. Γεννηματάς», Αθήνα

Τα Ιδιοπαθή Φλεγμονώδη νοσήματα του εντέρου (ΙΦΝΕ) αποτελούν χρόνια νοσήματα ταοποία κλασσικά διαχωρίζονται ακόμα και σήμερα στην νόσο Crohn και την Ελκώδη κολίτιδα.

Οι ασθενείς με ΙΦΝΕ είναι άτομα με υψηλού ρίσκου γενετικό υπόβαθρο και σε συνεργεία με συγκεκριμένους περιβαλλοντικούς παράγοντες εμπίπτουν συνήθως σε μια απορρύθμιση της ισορροπίας του ανοσιακού περιβάλλοντος του εντέρου με σημαντική συμμετοχή της μικροβιακής χλωρίδας του εντερικού βλεννογόνου. Παρόλη την ολοένα αυξανόμενη γνώση στην αιτιοπαθογένεση των νοσημάτων αυτών, ακόμα και σήμερα παραμένει κατά μεγάλο μέρος άγνωστη η ακριβής αιτιολογία διατηρώντας τον τίτλο των Ιδιοπαθών ή πρωτοπαθών φλεγμονωδών νοσημάτων του εντέρου.

Από παλαιότερα έτη αλλά κυρίως τα τελευταία χρόνια φαίνεται ότι τα νοσήματα των ΙΦΝΕδεν είναι μόνο πρωτοπαθή. Η ιατρική βιβλιογραφία αλλά και η προσωπική κλινική εμπειρία στην καθημέρα πράξη των Παθολογοανατόμων και των Κλινικών Ιατρών που ασχολούνται με την παθολογία του Πεπτικού συστήματος έχει διακρίνει και άλλους αιτιολογικούς παράγοντες που μπορούν να προκαλέσουν ΙΦΝΕ. Σήμερα για παράδειγμα γνωρίζουμε ότι συγκεκριμένα φάρμακα, χειρουργεία στο έντερο και μεταμοσχεύσεις οργάνων και αρχέγονων κυττάρων (stem cells) ή ακόμα και η μεταμόσχευση μικροβιώματος κοπράνων μπορεί να δώσει έναυσμα σε μια δευτεροπαθή ΙΦΝΕ ή να αναζωπυρώσει μια ΙΦΝΕ σε ύφεση.

Στο διαγνωστικό πλαίσιο εμπλέκεται η διάγνωση μιας φαρμακογενούς κολίτιδας, αλλά κυρίως η διαφοροδιάγνωση μιας δευτεροπαθούς φαρμακογενούς κολίτιδας ΙΦΝΕ από μίακολίτιδα με ΙΦΝΕ μιμητικές αλλοιώσεις. Ειδικά για τις δευτεροπαθείς φαρμακογενείς ΙΦΝΕ τα φάρμακα που εμπλέκονται κυρίως είναι: Ανοσοτροποποιητικά, παράγοντες που μπλοκάρουν τον TNF-a, ιντερφερόνες, αντι-ιντερλευκίνες, ανοσοδιεγερτικά και Checkpoint - αναστολείς που χρησιμοποιούνται τελευταία στην ανοσοθεραπεία του καρκίνου.

Η ακριβής διάγνωση, τις περισσότερες φορές δεν είναι εύκολη διαδικασία και απαιτεί πολύ συχνά όχι μόνο καλή γνώση του ιστορικού του/ης ασθενούς, αλλά και καλή γνώση των μηχανισμών παθογένεσης που ποικίλουν από την απλή τοξική επίδραση απευθείας στο επιθήλιο του γαστρεντερικού σωλήνα μέχρι την επιλοίμωξη και την διαταραχή πουπροκαλείται στην μικροβιακή χλωρίδα της περιοχής.

Η αναζήτηση και αναγνώριση στοιχείων όπως πχ η απόπτωση του επιθηλίου των αδενικώνκρυπτών ή η αυξημένη παρουσία ηωσινόφιλων λευκοκυττάρων είναι αρκετές φορές συνηγορητική αλλά όχι πάντα παθογνωμονική μιας φαρμακογενούς κολίτιδας. Επίσης αρκετές μη ΙΦΝΕ κολίτιδες μπορούν να παρουσιάσουν επιμέρους στοιχεία ΙΦΝΕ μιμητικώναλλοιώσεων δυσχεραίνοντας την διαγνωστική διαδικασία.

Από τα παραπάνω δεν είναι δύσκολο να γίνει αντιληπτό ότι η συνεργασία του Παθολογοανατόμου με τον Κλινικό Ιατρό και κυρίως τον Ενδοσκόπο Γαστρεντερολόγο είναι απόλυτα αναγκαία ώστε να

δοθεί στον ασθενή μια ακριβής και σωστή διάγνωση που θα τονωφελήσει τόσο θεραπευτικά όσο και στην περαιτέρω παρακολούθηση του νοσήματος του (follow up).

Βιβλιογραφία:

- Ghouri YA, Tahan V, Shen B. Secondary causes of inflammatory bowel diseases. World J Gastroenterol 2020; 26(28): 3998-4017
- Bonetti M, Villanacci V et al. Histopathology of non-IBD colitis practical recommendations from pathologists of IG-IBD Group Digestive and Liver Disease 53 (2021) 950-957
- Bamias G, Delladetsima I, Perdiki M, Siakavellas SI, Goukos D et al . Immunological Characteristics of Colitis Associated with Anti-CTLA-4 Antibody Therapy. Cancer Invest, 2017;35:443-455.

Περιλήψεις Προσκεκλημένων Ομιλητών

ΜΙΚΡΟΒΙΩΜΑ: ΡΥΘΜΙΣΤΗΣ ΤΗΣ ΟΜΟΙΟΣΤΑΣΗΣ ΤΟΥ ΕΝΤΕΡΟΥ ΚΑΙ Ο ΡΟΛΟΣ ΤΟΥ ΣΤΙΣ ΙΦΝΕ

Α. Σουρλά
Παθολογοανατόμος MD, PhD, Παθολογοανατομικο Εργαστήριο Ομίλου Βιοϊατρικής, Επιστημονικός Συνεργάτης Α' Παθολογοανατομικου Εργαστηρίου Ιατρικής Σχολής ΕΚΠΑ, Επιστημονικός Συνεργάτης Παθολογοανατομικού Εργαστηρίου, Μαιευτική Γυναικολογική Κλινική «ΡΕΑ»

Το γαστρεντερικό σύστημα του ανθρώπου επικοίζεται από μεγάλο αριθμό μικροοργανισμών (10^{13} βακτήρια) και περιλαμβάνει βακτήρια, ιούς αλλά και μύκητεςκαι αντιπροσωπεύει το εντερικό μικροβίωμα.

Ειδικότερα στο παχύ έντερο εμπεριέχονται 10^{11}-10^{12} βακτηριακά κύτταρα/ml.

Το φυσιολογικό μικροβίωμα το οποίο περιλαμβάνει συμβιωτικά βακτήρια παίζειπρωταρχικό ρόλο στη δομική ακεραιότητα και φυσιολογική λειτουργία του βλεννογόνου, την ωρίμανση και ρύθμιση του ανοσολογικού συστήματος του εντέρου, τη διάσπαση των τροφών και απορρόφηση των θρεπτικών συστατικών καθώς και στην προστασία του οργανισμού από παθογόνους μικροοργανισμούς.

Η εντερική δυσβίωση χαρακτηρίζεται από μεταβολές α) στη σύνθεση του μικροβιώματος: απώλεια συμβιωτικών βακτηρίων, υπερανάπτυξη παθογόνων μικροβιακών στελεχών και β) τη μείωση της ποικιλότητας του μικροβιώματος, σχετιζόμενα με αλλαγές στον τρόπο ζωής, τις διατροφικές συνήθειες αλλά και με περιβαλλοντικούς παράγοντες.

Η μεταβολή του εντερικού μικροβιώματος (δυσβίωση) έχει ως αποτέλεσμα δομικές καιλειτουργικές διαταραχές του εντερικού βλεννογόνου, αλλαγές στο μικροπεριβάλλον του εντέρου, απορρύθμιση των ανοσολογικών μηχανισμών και γενικά της ομοιόστασης και συσχετίζεται αιτιοπαθογενετικά με χρόνια φλεγμονώδη νοσήματα όπως η ιδιοπαθής φλεγμονώδης νόσος του εντέρου.

Διαφοροποιήσεις στην αφθονία και τη σύνθεση του μικροβιώματος χαρακτηρίζουν τόσο την ελκώδη κολίτιδα αλλά και τη νόσο του Crohn όπως η μείωση των στελεχών Firmicutes και η αύξηση των στελεχών Bacteroides και Proteobacteria.

Επίσης μείωση μεταβολικών προιόντων μικροβίων με αντιφλεγμονώδη δράση όπως λιπαρά οξέα βραχείας αλύσου (SCFAs) έχουν συσχετισθεί με την ενεργοποίηση της νόσου.

Η απώλεια της βιοποικιλότητας του μικροβιώματος έχει ως αποτέλεσμα διαταραχές του βλεννογονικού φραγμού με επικράτηση παθογόνων στελεχών.

Η μελέτη του μικροβιακού DNA, του μεταγραφικής (mRNA) και μεταβολικής υπογραφής (metabolomics) του μικροβιώματος με τη χρήση σύγχρονων μοριακών τεχνικών και της βιοπληροφορικής και η συσχέτισή τους με τα κλινικά και ιστολογικάευρήματα σε διάφορες φάσεις της νόσου θα αποτελέσει τη βάση για την χρήση βιοδεικτών για τη στοχευμένη θεραπεία, την πρόγνωση, τη σωστή παρακολούθηση καιίσως και την ίαση της ιδιοπαθούς φλεγμονώδους νόσου του εντέρου.

Περιλήψεις Προσκεκλημένων Ομιλητών

Η ΘΕΣΗ ΤΟΥ ΠΑΘΟΛΟΓΟΑΝΑΤΟΜΟΥ ΣΤΗ ΔΙΑΓΝΩΣΤΙΚΗ ΠΡΟΣΕΓΓΙΣΗ ΤΟΥ ΦΑΣΜΑΤΟΣ ΤΩΝ ΜΕΛΑΝΟΚΥΤΤΑΡΙΚΩΝ ΑΛΛΟΙΩΣΕΩΝ

Κ. Φραγκιά – Τσίβου
M.D., Ph.D., Παθολογοανατόμος, Επιστημονική Διευθύντρια HistoBio Diagnosis A.E [HBD]

Ο Παθολογοανατόμος διαδραματίζει βασικό ρόλο στη διαγνωστική προσέγγιση και θεραπευτική αντιμετώπιση του μελανώματος, διαδικασία ή οποία μπορεί να είναι ιδιαίτερα προβληματική, με διαγνωστικές παγίδες.

Αποτελεί τον ενορχηστρωτή αξιοποίησης πληροφοριών από τον πάσχοντα και τον δερματολόγο ή τον χειρουργό που ασχολήθηκαν με την αρχική αξιολόγηση της αλλοίωσης, για τη σύνθεση της ιστολογικής έκθεσης που θα βοηθήσει χειρουργούς και ογκολόγους, να επιλέξουν τη σωστή θεραπεία του μελανοπαθούς.
Αξιοποιεί στοιχεία σχετικά με την ηλικία του ασθενούς, την τοπογραφική εντόπιση της αλλοίωσης, κλινικά χαρακτηριστικά της και προεγχειρητικές μεταβολές της. Στα παραπάνω προσθέτει τα μορφολογικά χαρακτηριστικά και τον ανοσοφαινότυπο της βλάβης ή και μοριακές μεταβολές της γνωρίζοντας ότι η ορθή διάγνωση βασίζεται κυρίως στη μορφολογία της ύποπτης για μελάνωμα άτυπης αλλοίωσης και ότι ο αποκλεισμός καλοήθων αλλοιώσεων που μιμούνται μελάνωμα καθώς και η διάκριση μεταξύ πρωτοπαθούς και μεταστατικού μελανώματος είναι συχνά μεγάλης δυσκολίας.

Η ιστολογική έκθεση, περιλαμβάνει λεπτομερή καταγραφή μορφολογικών ή και ανοσοφαινοτυπικών παραμέτρων ενός μελανώματος ή μιάς άτυπης μελανοκυτταρικής αλλοίωσης που στοιχειοθετούν τη διάγνωση και καθορίζουν την πρόγνωση ή τη σταδιοποίηση του μελανώματος, περιλαμβάνοντας και προβλεπτικής σημαντικότητας πληροφορίες σχετιζόμενες με το μέλλον του ασθενούς.

Η τεχνητή νοημοσύνη [*Artificial Intelligence*] αναμένεται να ανοίξει νέους ορίζοντες στον τομέα της σωστής και γρήγορης διάγνωσης και της ορθής διαφορικής διάγνωσης των μελανοκυτταρικών αλλοιώσεων. Βασισμένη στην τροφοδότηση ηλεκτρονικών συστημάτων με λεπτομερή καταγραφή παραμέτρων διάγνωσης, πρόβλεψης, πρόγνωσης και σταδιοποίησης του μελανώματος αλλά και με χσρακτηριστικά διάγνωσης καλοήθων αλλοιώσεων τύπου σπίλου ή οριακής κακοήθειας αλλοιώσεων, αποδίδεται στον παθολογοανατόμο η τεράστια ευθύνη του ελέγχου της ορθότητας όλης της διαδικασίας. Προϋποθέτει άριστη εκ μέρους του γνώση του θέματος, εμπειρία και σύνεση. Στη συνέχεια, η καταγραφή πληροφοριών σχετικών με τον ανοσοφαινότυπο και τα μοριακά δεδομένα καθεμιάς των νοσολογικών οντοτήτων, θα ολοκληρώσει την εκπαίδευση έξυπνων ηλεκτρονικών συστημάτων που αναμένονται να αναπτύξουν μελλοντικά δικούς τους πολύπλοκους συνδυασμούς προσέγγισης της διάγνωσης σε ελάχιστο χρόνο, εμπλουτίζοντας τη σύγχρονη γνώση με νέους διαγνωστικούς αλγόριθμους.

Περιλήψεις Προσκεκλημένων Ομιλητών

MELANOCYTIC LESIONS WITHIN THE SPECTRUM OF DEEP PENETRATING NAEVUS (WNT-ACTIVATED DEEP PENETRATING/PLEXIFORM MELANOCYTOMA [NAEVUS])

Dr. E. Calonje
MD DipRCPath, St John's Institute of Dermatology, St Thomas' Hospital, London, United Kingdom

Deep penetrating naevus (DPN) was described in 1989 by Seab et al in 1989 as a distinctive melanocytic neoplasm with predilection for the face, upper trunk and proximal extremities of young adults. Histologically, lesions are often confused with melanoma or with lesions within the spectrum of blue naevi and are characterised by a dermal wedge-shaped proliferation of plump, round or elongated melanocytes with lack of maturation and some degree of cytological atypia and usually, low mitotic activity. In 1991, a further similar neoplasm, now recognised as part of the spectrum of DPN was described under the rubric of plexiform spindle cell naevus. These lesions may display a junctional component and in a further series it was noted that a smaller component of an ordinary naevus is identified in an important percentage of cases. Although tumours are relatively rare, it is likely that the entity is underdiagnosed.

In recent years the molecular background of DPN has been elucidated and it has been confirmed that most lesions but not all lesion develop from a naevus. The initial mutation in the MAPK-pathway is usually BRAF p.V600E or less commonly an *HRAS* mutation or *BRAF* fusion. Tumours develop through an additional driver mutation which activates the WNT pathway through gain-of-function mutations in the gene that encodes B-catenin (*CTNNB1*) usually in exon 3. Lesions can also develop through loss-of-function mutations in *APC.* Due to the molecular events indicating arrested progression, these lesions have been classified as intermediate and the name WNT-activated deep penetrating/plexiform melanocytoma [naevus]) as been proposed.

Although most DPN A small percentage of DPN are morphologically atypical and may be associated with lymph node depositis but do not progress further and do not display molecular alterations seen in melanoma. An even more uncommon phenomenon is the occurrence lesions with histological and molecular features of malignancy classified as malignand DPN.

This presentation will cover the morphological spectrum and DPN and its mimics.

Περιλήψεις Προσκεκλημένων Ομιλητών

AN UPDATE ON SPITZ MELANOCYTIC TUMORS: A 75-YEAR-OLD JOURNEY

K. Linos
MD, FASDP, Associate Attending, Department of Pathology and Laboratory Medicine, Memorial Sloan Kettering Cancer Center, NY, USA

Since their description by Sophie Spitz in 1948, significant progress has been made in our understanding of Spitz melanocytic neoplasms. According to the latest WHO classification, they are categorized as Spitz nevi, Spitz melanocytomas, and Spitz melanomas. In this talk, we will cover the clinical, histopathological, immunohistochemical, and molecular aspects of these fascinating tumors. Our aim is to educate the audience about our current understanding, the step-by-step approach to a case and the usefulness of molecular diagnostics. Lastly, we will discuss prognosis and treatment recommendations for these tumors.

Περιλήψεις Προσκεκλημένων Ομιλητών

ΜΕΛΑΝΩΜΑΤΑ ΣΥΝΗΘΟΥΣ ΤΥΠΟΥ- ΝΕΩΤΕΡΑ ΔΕΔΟΜΕΝΑ

Β. Δαμάσκου
Διευθύντρια ΕΣΥ, Β' Εργαστήριο Παθολογικής Ανατομικής, Ιατρική Σχολή, Εθνικό & Καποδιστριακό Πανεπιστήμιο Αθηνών, Πανεπιστημιακό Γενικό Νοσοκομείο «Αττικόν», Αθήνα

Η 4Η έκδοση του βιβλίου του Παγκόσμιου Οργανισμού Υγείας εισήγαγε μια νέα ταξινόμηση με σκοπό να αντιστοιχίσει την κλασσική με την μοριακή ιστολογική ταξινόμηση. Διακρίνουμε τρεις κατηγορίες μελανωμάτων δέρματος. Τα μελανώματα επί χαμηλόβαθμης ηλιακής επίδρασης (Low-cumulative sun damage/LCSD), επί υψηλόβαθμης ηλιακής επίδρασης (High-cumulative sun damage/HCSD) και τα μελανώματα χωρίς αιτιολογική συσχέτιση με την ηλιακή ακτινοβολία.

Η αιτιολογική συσχέτιση πολλών μελανωμάτων με την ηλιακή ακτινοβολία έχει καταγραφεί σε κλινικοεργαστηριακές και επιδημιολογικές μελέτες. Πλέον γνωρίζουμε πως σε μοριακό επίπεδο οι μεταλλάξεις των μελανωμάτων αυτών φέρουν την υπογραφή της υπεριώδους ακτινοβολίας. Ιστολογικά η παρουσία ηλιακής ελάστωσης αποτελεί την σφραγίδα της ηλιακής επίδρασης.

Τα LCSD μελανώματα ιστολογικά χαρακτηρίζονται από ηπίου-μετρίου βαθμού ηλιακή ελάστωση κλινικά αναπτύσσονται κυρίως στις περιοχές με διαλείπουσα έκθεση στον ήλιο και φέρουν μικρότερο φορτίο μεταλλάξεων. Αντίθετα τα HCSD συνδυάζονται με ικανού βαθμού ηλιακή ελάστωση, αναπτύσσονται σε ηλιοεκτεθειμένες περιοχές και φέρουν πολύ μεγάλο φορτίο μεταλλάξεων.

Στην ηλεκτρονική 5η έκδοση του βιβλίου του Παγκόσμιου Οργανισμού Υγείας η φιλοσοφία παραμένει η ίδια με κάποιες αλλαγές και επισημάνσεις.

Low-CSD: superficial spreading melanoma (SSM) Επιφανειακώς/ επιπολής, εξαπλούμενο/ επεκτεινόμενο. Low-CSD lentiginous /εφηλιδοειδές. Low-CSD nodular/οζώδες. Low-CSD naevoid/σπιλοειδές. **Το οζώδες και το σπιλοειδές μπορεί να εμφανιστούν επί χαμηλόβαθμης, υψηλόβαθμης ή χωρίς συσχέτιση με την ηλιακή ακτινοβολία**. **Το εφηλιδοειδές μελάνωμα δεν θεωρείται πλέον συνώνυμο του επιφανειακώς εξαπλούμενου μελανώματος.**

HCSD :
-Lentigo maligna (melanoma)
-Desmoplastic: **Pure** (>90% αμιγώς δεσμοπλαστικό) καλύτερη πρόγνωση σε σχέση με τα αντίστοιχου πάχους μελανώματα. **Mixed** (combined) πρόγνωση ανάλογη με τα συνήθους τύπου μελανώματα.
ACRAL MELANOMA/ΜΕΛΑΝΩΜΑ ΤΩΝ ΑΚΡΩΝon non-hair-bearing volar surface of hands, feet, or nail units.

- ✓ acral lentiginous melanoma
- ✓ nodular melanoma
- ✓ desmoplastic melanoma
- ✓ low-CSD melanoma SSM

Το μελάνωμα των άκρων ορίζεται πλέον τοπογραφικά. Δεν θεωρείται συνώνυμο του εφηλιδοειδούς μελανώματος των άκρων. Δεν εμφανίζει αιτιολογική συσχέτιση με την ηλιακή ακτινοβολία με εξαίρεση το SSM. Το δεσμοπλαστικό των άκρων έχει διαφορετικό μοριακό προφίλ από το HCSD.

Nodular / οζώδες VGP χωρίς ιδιαίτερη RGP. Όταν δεν έχει οριζόντια φάση ανάπτυξης και σπίλο: De novo. **Naevoid/σπιλοειδές. Melanoma arising in congenital naevus/ επί συγγενούς σπίλου**. Στις προεφηβικές ηλικίες εξαλλαγή στο χόριο ή στο υποδόριο. Στους ενήλικες στην επιδερμίδα. **Dermal melanoma**: περίγραπτος όζος στο χόριο. Μπορεί να καταλαμβάνει και τον υποδόριο λιπώδη ιστό. Δεν έχει σχέση με την υπερκείμενη επιδερμίδα.

Ελεύθερες Ανακοινώσεις

Ελεύθερες Ανακοινώσεις

ΕΑ01

ΔΙΕΡΕΥΝΗΣΗ ΙΣΤΟΛΟΓΙΚΩΝ ΜΕΤΑΒΟΛΩΝ ΣΕ ΕΝΔΟΒΡΟΓΧΙΚΕΣ ΒΙΟΨΙΕΣ ΑΣΘΕΝΩΝ ΜΕ ΣΟΒΑΡΟ ΗΩΣΙΝΟΦΙΛΙΚΟ ΑΣΘΜΑ ΜΕΤΑ ΑΠΟ 12 ΜΗΝΕΣ ΘΕΡΑΠΕΊΑΣ ΜΕ MEPOLIZUMAB

Κ. Δόμβρη[1,2,3], Ν. Παστέλλη[1], Σ. Παπαδοπούλου[1], Γ. Εμμανουήλ[1], Τ.-Φ. Σκληρής[1],
Σ. Καραχρυσάφη[2], Θ. Παπαμήτσου[2], Α. Σιόγκα[2], Π. Αναστασιάδου[4], Ι. Τσιούπρου[3],
Δ. Παπακώστα[3], Σ. Παπαεμμανουήλ[1], Κ. Πορπόδης[3]
[1] Παθολογοανατομικό Εργαστήριο, ΓΝΘ «Γ. Παπανικολάου»
[2] Εργαστήριο Ιστολογίας-Εμβρυολογίας, Ιατρική Σχολή, Αριστοτέλειο Πανεπιστήμιο Θεσσαλονίκης
[3] Πνευμονολογική Κλινική, Ιατρική Σχολή, Αριστοτέλειο Πανεπιστήμιο Θεσσαλονίκης
[4] Εργαστήριο Παθολογικής Ανατομικής, Οδοντιατρική Σχολή, Αριστοτέλειο Πανεπιστήμιο Θεσσαλονίκης

Σκοπός: Διερευνήσαμε την αποτελεσματικότητα της θεραπείας με Mepolizumab μέσω της αξιολόγησης της αναδιαμόρφωσης των αεραγωγών και των χαρακτηριστικών των ασθενών που σχετίζονται με ανταπόκριση στη θεραπεία.

Ασθενείς και Μέθοδοι: Η MESILICO είναι μια πολυκεντρική μελέτη που περιλαμβάνει 8 Πνευμονολογικές Κλινικές στην Ελλάδα. Ασθενείς με σοβαρό ηωσινοφιλικό άσθμα όψιμης έναρξης και σταθερή απόφραξη έλαβαν Mepolizumab. Σαράντα επτά ασθενείς εντάχθηκαν στη μελέτη MESILICO και 39 από αυτούς στην υποομάδα διερεύνησης της αναδιαμόρφωσης των αεραγωγών. Ελήφθησαν βρογχικές βιοψίες πριν από την έναρξη της θεραπείας και μετά από 12 μήνες θεραπείας με Mepolizumab. Η αναδιαμόρφωση των αεραγωγών αξιολογήθηκε με τις διαφορές από την αρχική τιμή στο πάχος της βασικής μεμβράνης, στο στρώμα των λείων μυϊκών των αεραγωγών, στην ακεραιότητα του επιθηλίου και στον αριθμό των ηωσινοφίλων στον ιστό. Αναπνευστικές παράμετροι (FEV1, FVC, PEF) και δείκτες φλεγμονής (αριθμός ηωσινοφίλων στο αίμα, FENO, IgE) αξιολογήθηκαν πριν και μετά την έναρξη της θεραπείας. *Η κλινική μελέτη έχει καταχωρηθεί στο ClinicalTrials.gov, με αριθμό NCT04612556*.

Αποτελέσματα: Παρουσιάζονται προκαταρκτικά αποτελέσματα από 26 ασθενείς. Η θεραπεία με mepolizumab μετά από 12 μήνες είχε ως αποτέλεσμα σημαντική μείωση στο πάχος της βασικής μεμβράνης (p<0,001), στο στρώμα των λείων μυϊκών ινών των αεραγωγών (p=0,004), στη βλάβη του επιθηλίου (p<0,001) και στον αριθμό των ηωσινοφίλων στον ιστό (p<0,001). Βρέθηκαν σημαντικές διαφορές στις αναπνευστικές παραμέτρους πριν και μετά τη θεραπεία (FEV1-p<0.001, FVC-p=0,001, PEF-p=0.014, MEF-p<0.001). Επίσης, αυξημένες τιμές του PEF συσχετίστηκαν θετικά με υψηλά ποσοστά μείωσης του πάχους της βασικής μεμβράνης (p=0,013, r=0,559) κι αυξημένες τιμές του MEF συσχετίστηκαν θετικά με αυξημένη μείωση του στρώματος των λείων μυϊκών ινών (p<0.001, r=0.779). Επιπλέον, ο δείκτης φλεγμονής FENO και ο αριθμός των ηωσινοφίλων στο περιφερικό αίμα βρέθηκαν σημαντικά χαμηλότεροι μετά από 12 μήνες θεραπείας (p<0.001).

Συμπεράσματα: Στη μελέτη μας, 12 μήνες θεραπείας με mepolizumab σε ασθενείς με όψιμης έναρξης σοβαρό ηωσινοφιλικό άσθμα και σταθερή απόφραξη, οδηγεί σε μείωση του πάχους της βασικής μεμβράνης, του στρώματος των λείων μυϊκών ινών των αεραγωγών, της επιθηλιακής βλάβης και του αριθμού των ηωσινοφίλων στον ιστό σε συμφωνία με την τροποποιητική δράση του mepolizumab στη νόσο.

Χρηματοδότηση: GSK 214163.

Ελεύθερες Ανακοινώσεις

ΕΑ02

ΑΝΟΣΟΪΣΤΟΧΗΜΙΚΗ ΜΕΛΕΤΗ ΤΗΣ ΕΚΦΡΑΣΗΣ ΤΟΥ ΟΓΚΟΓΟΝΙΔΙΟΥ MYC ΣΕ ΑΔΕΝΟΚΑΡΚΙΝΩΜΑΤΑ ΠΑΧΕΟΣ ΕΝΤΕΡΟΥ. ΣΥΣΧΕΤΙΣΗ ΜΕ ΤΑ ΠΟΙΟΤΙΚΑ ΚΑΙ ΠΟΣΟΤΙΚΑ ΧΑΡΑΚΤΗΡΙΣΤΙΚΑ ΚΥΤΤΑΡΩΝ ΤΗΣ ΠΡΟΣΑΡΜΟΣΤΙΚΗΣ ΑΝΟΣΙΑΣ ΣΤΟ ΜΙΚΡΟΠΕΡΙΒΑΛΛΟΝ

Μ. Σαμαράς[2], Κ. Δημοπούλου[1,2], Ι. Λάππας[2], Ε. Λουμάνι[2], Ζ. Τσακιράκη[2], Α. Σπάθης[2], Θ. Αργυρόπουλος[2,3], Ι. Παναγιωτίδης[2], Π. Φούκας[2]
[1] Γαστρεντερολογικό Τμήμα, Γενικό Νοσοκομείο Αθηνών «Ιπποκράτειο», Αθήνα
[2] Β' Εργαστήριο Παθολογικής Ανατομικής Ιατρικής Σχολής Ε.Κ.Π.Α., Π.Γ.Ν. «Αττικόν»
[3] Γαστρεντερολογικό Τμήμα, Γενικό Νοσοκομείο Αθηνών «Κοργιαλένειο – Μπενάκειο» – Ελληνικός Ερυθρός Σταυρός», Αθήνα

Εισαγωγή: Το ογκογονίδιο MYC ρυθμίζει κυτταρικές λειτουργίες όπως ο πολλαπλασιασμός, η διαφοροποίηση, η επιβίωση και η απόπτωση ενώ παράλληλα επηρεάζει το ανοσιακό μικροπεριβάλλον των όγκων. Σκοπός της μελέτης είναι η ανοσοϊστοχημική εκτίμηση της πρωτεΐνης MYC σε αδενοκαρκινώματα παχέος εντέρου και η συσχέτιση με την πρόγνωση, καθώς και με τα ποιοτικά και ποσοτικά χαρακτηριστικά του ανοσιακού μικροπεριβάλλοντος.

Υλικό - Μέθοδοι: Στη μελέτη συμπεριλήφθησαν 94 ασθενείς (59 άνδρες), διάμεσης ηλικίας 71 έτη (IQR: 64-76) με αδενοκαρκίνωμα παχέος εντέρου σταδίου I-IV, οι οποίοι υποβλήθηκαν σε χειρουργική εκτομή (2004-2008) στο Π.Γ.Ν. Αττικόν. Κατασκευάστηκαν ιστικές μικροσυστοιχίες και διενεργήθηκαν ανοσοϊστοχημικές χρώσεις για την ανίχνευση της έκφρασης του MYC,την εκτίμηση της παρουσίας πλασματοκυττάρων (anti-CD138), κυττάρων της προσαρμοστικής ανοσίας (CD3, CD4, CD8, CD20) καιλεμφοκυττάρων με Th1 (anti-T-bet) και Th2 (anti-Gata-3) λειτουργικό προσανατολισμό και του δείκτη κυτταρικού πολλαπλασιασμού (Ki-67), στο κέντρο και στην περιφέρεια του όγκου. Ορίστηκε ως θετική η ανοσοθετικότητα MYC σε ποσοστό >20% των νεοπλασματικών κυττάρων.

Αποτελέσματα: Υπερέκφραση MYC (>20%) στον όγκο καταγράφηκε σε 59/94 ασθενείς και σχετίζεται στατιστικά σημαντικά με αυξημένο αριθμό CD3(+), CD4(+), CD8(+), T-bet(+), Gata-3(+) Τ λεμφοκυττάρων, CD20(+) Β λεμφοκυττάρων, CD138(+) πλασματοκυττάρων, καθώς και με αυξημένο Ki-67 ($p<0.001$). Επιπλέον, η θετική έκφραση MYC στην περιφέρεια των όγκων σχετίζεται στατιστικά σημαντικά με καλύτερη επιβίωσησε σύγκριση με τις περιπτώσεις ασθενούς έκφρασης (70 vs 48,5 μήνες, $p=0.046$).

Συμπεράσματα: Σε ασθενείς με αδενοκαρκίνωμα παχέος εντέρου, η υπερέκφραση MYC από τα νεοπλασματικά κύτταρα σχετίζεται με αυξημένη πυκνότητα κυττάρων της προσαρμοστικής ανοσίας στο μικροπεριβάλλον. Επιπλέον, σχετίζεται με καλύτερη πρόγνωση, πιθανά μέσω αποτελεσματικότερης αντινεοπλασματικής ανοσιακής απάντησης.

Ελεύθερες Ανακοινώσεις

ΕΑ03

ΠΡΟΕΛΕΥΣΗ ΕΝΔΟΚΡΙΝΙΚΩΝ ΚΥΤΤΑΡΩΝ ΣΤΗΝ ΧΡΟΝΙΑ ΠΑΓΚΡΕΑΤΙΤΙΔΑ: ΕΝΑ ΦΑΙΝΟΜΕΝΟ ΤΗΣ ΠΛΑΣΤΙΚΟΤΗΤΑΣ ΤΩΝ ΚΥΨΕΛΙΔΙΚΩΝ ΚΥΤΤΑΡΩΝ

Σ. Σακελλαρίου[1], Κ. Παλαμάρης[2], Τ. Σ. Δρίβα[2], Ε. Φελέκουρας[3], Ν. Καβαντζάς[1], Ι. Δελλαδέτσιμα[1]
[1] Α' Εργαστήριο Παθολογικής Ανατομικής, Ιατρική Σχολή, Εθνικό και Καποδιστριακό Πανεπιστήμιο Αθηνών, Αθήνα, Ελλάδα
[2] Α' Εργαστήριο Παθολογικής Ανατομικής, Γ.Ν.Α. «Λαϊκό», Ιατρική Σχολή, Εθνικό και Καποδιστριακό Πανεπιστήμιο Αθηνών, Αθήνα, Ελλάδα
[3] Α' Χειρουργική Κλινική, Γ.Ν.Α. «Λαϊκό», Ιατρική Σχολή, Εθνικό και Καποδιστριακό Πανεπιστήμιο Αθηνών, Αθήνα, Ελλάδα

Εισαγωγή-Σκοπός: Η έρευνα στο πεδίο της πλαστικότητας των παγκρεατικών κυττάρων στον άνθρωπο υστερεί σημαντικά συγκριτικά με αυτή που έχει επιτευχθεί σε πειραματικό επίπεδο. Η παρούσα μελέτη αποσκοπεί να καταδείξει τη δυνατότητα επαναπρογραμματισμού των κυψελιδικών κυττάρων (ΚΨΚ) και των κυττάρων των πόρων (ΚΠ) σε ενδοκρινικά κύτταρα (ΕΚ) στα πλαίσια αποφρακτικής χρόνιας παγκρεατίτιδας (ΑΧΠ).

Μέθοδοι: Μελετήθηκαν αναδρομικά 15 παγκρεατεκτομές με αλλοιώσεις ΑΧΠ λόγω πορογενών νεοπλασμάτων. Ελέγχθηκαν ανοσοϊστοχημικά οι δείκτες CK7, Bcl10, συναπτοφυσίνη, Isl1 και Ki-67 και διενεργήθηκαν 2 διπλές ανοσοχρώσεις, CK7-Isl1 και Bcl10-Isl1. Δύο περιφερικές παγκρεατεκτομές λόγω μηχανικού τραύματος χρησίμευσαν ως μάρτυρες.

Αποτελέσματα: Ευρήματα ενδεικτικά δια-διαφοροποίησης των ΚΨΚ σε ΕΚ ήταν η παρουσία διφαινοτυπικών ΚΨΚ με συνέκφραση Bcl10-Isl1 (μέσος αριθμός 15 ανά 100 ΚΨΚ έναντι 0,25 στους μάρτυρες) καθώς και η παρουσία ενδοκυψελιδικών [συναπτοφυσίνη (+), Isl1(+)] ΕΚ, μικτών δομών από ΚΨΚ και ΕΚ και ομάδων ΕΚ με υπολειμματικά ΚΨΚ. Στοιχεία ενδεικτικά διαφοροποίησης ΚΠ σε ΕΚ, πιθανώς σε έδαφος κυψελιδο-πορικής μετάπλασης, αποτέλεσαν ενδοκρινείς σχηματισμοί προσομοιάζοντες με μικρούς πόρους και κυρίως διφαινοτυπικά ΚΠ με συνέκφραση CK7-Isl1 (μέσος αριθμός 2 ανά 100 ΚΠ έναντι 0,7 στους μάρτυρες). Τα ΕΚ εμφάνισαν πολύ χαμηλό δείκτη κυτταρικού πολλαπλασιασμού Ki-67 (μέσος αριθμός 0,5%) σε σύγκριση με τα ΚΨΚ και ΚΠ (μέσος αριθμός 3,5% και 1,9% αντίστοιχα).

Σύνοψη/Συζήτηση: Η μελέτη μας παρέχει ισχυρές ενδείξεις πλαστικότητας των ΚΨΚ στη ΑΧΠ στον άνθρωπο και αναδεικνύει τη συνεισφορά τους στη γένεση των ΕΚ, είτε άμεσα μέσω δια-διαφοροποίησης είτε έμμεσα μέσω ενδοκρινούς διαφοροποίησης των μεταπλαστικών ΚΠ στα πλαίσια της διαδικασίας της κυψελιδο-πορικής μετάπλασης.

Ελεύθερες Ανακοινώσεις

ΕΑ04

ΣΥΓΚΡΙΤΙΚΗ ΜΕΛΕΤΗ ΑΠΕΙΚΟΝΙΣΤΙΚΩΝ ΚΑΙ ΠΑΘΟΛΟΓΟΑΝΑΤΟΜΙΚΩΝ ΕΥΡΗΜΑΤΩΝ ΣΕ ΚΙΡΡΩΤΙΚΟΥΣ ΑΣΘΕΝΕΙΣ ΜΕ ΗΠΑΤΟΚΥΤΤΑΡΙΚΟ ΚΑΡΚΙΝΩΜΑ ΠΟΥ ΥΠΟΒΛΗΘΗΚΑΝ ΣΕ ΜΕΤΑΜΟΣΧΕΥΣΗ ΗΠΑΤΟΣ – ΑΝΑΔΡΟΜΙΚΗ ΜΕΛΕΤΗ 26 ΠΕΡΙΠΤΩΣΕΩΝ ΑΠΌ ΤΟ 2017 ΕΩΣ ΤΟ 2023

Χ. Γούτα[1], Π. Πανάς[2], Ε. Κατσίκη[1], Β. Γεωργοπούλου[3], Κ. Γιαννά[1], Μ. Σινάκος[2], Γ. Τσουλφάς[4]
[1] *Εργαστήριο Παθολογικής Ανατομικής Γ.Ν.Θ. Ιπποκράτειο*
[2] *Δ΄ Παθολογική Κλινική Γ.Ν.Θ. Ιπποκράτειο*
[3] *Ακτινολογικό Εργαστήριο Γ.Ν.Θ. Ιπποκράτειο*
[4] *Χειρουργική Κλινική Μεταμοσχεύσεων, Γ.Ν.Θ. Ιπποκράτειο*

Η αξονική και η μαγνητική τομογραφία χρησιμοποιούνται σε συστηματική βάση στην παρακολούθηση κιρρωτικών ασθενών προς ένταξη στη λίστα μεταμόσχευσης. Στην παρούσα εργασία πραγματοποιήθηκε συγκριτική μελέτη απεικονιστικών και παθολογοανατομικών ευρημάτων σε κιρρωτικούς ασθενείς με ηπατοκυτταρικό καρκίνωμα που υποβλήθηκαν σε μεταμόσχευση ήπατος από το 2017 έως το 2023 στο Γ.Ν.Θ. Ιπποκράτειο. Σκοπός της μελέτης ήταν η αναδρομική εκτίμηση της διαγνωστικής ακρίβειας της αξονικής και μαγνητικής τομογραφίας σε σχέση με την ιστοπαθολογική εξέταση του ιθαγενούς ήπατος. Η μελέτη περιλάμβανε 26 κιρρωτικούς ασθενείς, εκ των οποίων 24 άνδρες και 2 γυναίκες, ηλικίας από 38 έως 67 έτη, με υποκείμενα ηπατικά νοσήματα αλκοολική κίρρωση (9/26), NASH (4/26), PBC (1/26), χρόνια ηπατίτιδα Β (8/26), συνδυασμένη χρόνια ηπατίτιδα Β και δ (3/26) και χρόνια ηπατίτιδα C (4/26). Καταγράφηκαν ο τύπος της κακοήθειας, ο αριθμός των εστιών και η μέγιστη διάμετρος του κάθε όγκου κατά την τελευταία απεικονιστική μέθοδο (CT ή MRI) που προηγήθηκε της μεταμόσχευσης συγκριτικά με τη μακροσκοπική και μικροσκοπική παθολογοανατομική εξέταση του ιθαγενούς ήπατος. Συγκεκριμένα, πλήρης ταύτιση των αποτελεσμάτων όσον αφορά τον τύπο του όγκου, τον αριθμό των εστιών και τη μέγιστη διάμετρο της βλάβης επιτεύχθηκε σε ποσοστό 69,23%, 42,30% και 23,08% αντίστοιχα. Παράγοντες όπως ο αριθμός των ημερών που μεσολάβησαν μεταξύ απεικόνισης και μεταμόσχευσης, ο χρόνος μονιμοποίησης του ιθαγενούς ήπατος και η διαφορετική προέλευση των απεικονιστικών αποτελεσμάτων ελήφθησαν υπόψιν και συζητούνται.

Ελεύθερες Ανακοινώσεις

ΕΑ05

ΕΚΦΡΑΣΗ ΜΕΤΑΓΡΑΦΙΚΟΥ ΠΑΡΑΓΟΝΤΑ HOXB13 ΣΤΟΥΣ ΝΕΥΡΟΕΝΔΟΚΡΙΝΙΚΟΥΣ ΟΓΚΟΥΣ ΤΟΥ ΓΑΣΤΡΕΝΤΕΡΙΚΟΥ ΣΩΛΗΝΑ

Ε. Σπιτέρη[1], Α. Θεράποντος[1], Ε. Αθανασίου[1], Π. Βλάχου[1], Ν. Σταυρινού[1], Φ. Δόλκιρας[1], Μ. Τσώλη[2], Μ. Παναγάκη[2], Γ. Κυριακόπουλος[1]
[1] *Εργαστήριο Παθολογικής Ανατομικής, Γ.Ν.Α. Ευαγγελισμός, Αθήνα*
[2] *1st ΕΚΠΑ-LAIKO ENETS CoE, Α'ΠΠΚ, Λαϊκό Νοσοκομείο, Αθήνα*

Εισαγωγή: Το HOXB13 γονίδιο εντοπίζεται στο χρωμόσωμα 17(17q21-22) και κωδικοποιεί το μεταγραφικό παράγοντα ο οποίος εκφράζεται στο ουραίο τελικό τμήμα του εμβρύου. Ο μεταγραφικός παράγοντας HOXB13 εκφράζεται στον νευροενδοκρινικό όγκο της ιππουρίδας (πρώην παραγαγγλίωμα της ιππουρίδας), καθώς και στα εκκριτικά κύτταρα του προστάτη. Στη μελέτη μας συσχετίζουμε τον παράγοντα HOXB13 με τους νευροενδοκρινικούς όγκους (NET) του ορθού συγκριτικά με τους υπόλοιπους NET του γαστρεντερικού σωλήνα με σκοπό την ανάδειξη της χρησιμότητάς του στην αναζήτηση αγνώστου πρωτοπαθούς εστίας NET.

Υλικό και μέθοδοι: Διενεργήσαμε ανοσοϊστοχημική μελέτη σε 11 NET (2 λεπτού εντέρου, 3 παγκρέατος, 2 σκωληκοειδούς απόφυσης, 2 ορθού από κύτταρα L και 2 ορθού από κύτταρα EC) με το μονοκλωνικό αντίσωμα έναντι του HOXB13 (AbCam, clone EPR17371, 1:2000). Για την εκτίμηση της έντασης και του ποσοστού των κυττάρων που εξέφραζαν το μεταγραφικό παράγοντα καθώς και της έντασης της ανοσοχρώσης, χρησιμοποιήθηκε το Immunoreactivity scoring system (IRS).

Αποτελέσματα: Κατόπιν μελέτης των ανοσοϊστοχημικών χρώσεων βρέθηκε πλήρης απουσία έκφρασης του HOXB13 στους NET του λεπτού εντέρου (0/2, IRS 0), της σκωληκοειδούς απόφυσης (0/2, IRS 0) και του παγκρέατος (0/3, IRS 0). Αντίθετα, όλοι οι NET του ορθού εξέφραζαν το HOXB13 με έντονη πυρηνική έκφραση σε υψηλό ποσοστό κυττάρων (80-90%, IRS 12).

Συμπεράσματα: Ο μεταγραφικός παράγοντας HOXB13 φαίνεται να εκφράζεται έντονα και καθολικά στους NET του ορθού_σε σχέση με τους NET του λοιπού γαστρεντερικού σωλήνα, καθιστώντας την ανίχνευσή του πολύτιμο εργαλείο στην ανεύρεση αγνώστου πρωτοπαθούς μεταστατικής εστίας NET.

Ελεύθερες Ανακοινώσεις

ΕΑ06

ΑΝΙΧΝΕΥΣΗ ΚΑΡΚΙΝΙΚΩΝ ΚΥΤΤΑΡΩΝ ΤΟΥ ΠΝΕΥΜΟΝΑ ΣΕ ΕΙΚΟΝΕΣ ΟΛΟΚΛΗΡΗΣ ΑΝΤΙΚΕΙΜΕΝΟΦΟΡΟΥ ΠΛΑΚΑΣ ΜΕ ΤΗ ΧΡΗΣΗ ΝΕΥΡΩΝΙΚΩΝ ΔΙΚΤΥΩΝ ΣΥΝΕΛΙΚΤΙΚΟΥ ΤΥΠΟΥ (DEEP CONVOLUTIONAL NEURAL NETWORKS)

Ι. Βαμβακάρης[1], Γ. Ευαγγέλου[2], Ν.Κ Συρίγος[2], Γ. Μπάκας[3], Η. Κούμουλος[3,4], Π. Μέγας[1], Ε. Ψυχογιού[1], A. Bianchi[5], Α. Κ. Χαριτίδης[6], Γ. Λώλας[4]

[1]Παθολογοανατομικό Τμήμα, Γενικό Νοσοκομείο Σωτηρία

[2]Ογκολογικό Τμήμα, Γ' Παθολογική Κλινική και Ομώνυμο Εργαστήριο, Εθνικό και Καποδιστριακό Πανεπιστήμιο Αθηνών

[3] Innovation in Research & Engineering Solutions (IRES), Boulevard Edmond Machtens 79/22, 1080 Brussels, Belgium

[4]Integrate Computational & Modelling Approaches (InCELLiA)

[5] SAMRC Precision Oncology Research Unit (PORU), Panafrican Research Institute (PACRI), University of Pretoria, Hatfield 0028, South Africa

[6]Εθνικό Μετσόβειο Πολυτεχνείο

Η έγκαιρη και ακριβής διάγνωση του καρκίνου του πνεύμονα μπορεί να δώσει στους ασθενείς περισσότερες θεραπευτικές επιλογές με την παθολογική ανατομική να είναι ένας από τους πιο σημαντικούς πυλώνες ολόκληρου του συστήματος. Σε ένα παθολογοανατομικό εργαστήριο, απαιτείται πολύτιμος χρόνος για το «διάβασμα» του ιστολογικού πλακιδίου. Η τεχνητή νοημοσύνη (ΤΝ) αναφέρεται στην προσομοίωση του ανθρώπινου νου σε συστήματα υπολογιστών που είναι προγραμματισμένα να σκέφτονται όπως οι άνθρωποι και να μιμούνται τις ενέργειές τους, όπως η μάθηση και η επίλυση προβλημάτων. Η χρήση της ΤΝ έχει συμβάλλει στο να εκτελούνται εργασίες που απαιτούν τον ανθρώπινο παράγοντα όπως για παράδειγμα η οπτική αντίληψη και η ανάλυση εικόνων. Η υπολογιστική παθολογοανατομική (Computational Pathology) με βάση την ΤΝ αποτελεί έναν αναδυόμενο διεπιστημονικό κλάδο που έχει ως απώτερο σκοπό τόσο την ακρίβεια όσο και τη διαθεσιμότητα υψηλής ποιότητας υγειονομικής περίθαλψης για τους ασθενείς σε πολλά ιατρικά πεδία. Το σημαντικότερο πλεονέκτημα της υπολογιστικής παθολογοανατομική είναι η μείωση των σφαλμάτων και του απαιτούμενου χρόνου στη διάγνωση και την ταξινόμηση. Υπάρχουν πολυάριθμες τεχνικές μηχανικής μάθησης που εκτελούν ειδική ταξινόμηση όγκων με βάση πληροφορίες που σχετίζονται με τα κύτταρα (κακοήθη καλοήθη ή και είτε φυσιολογικά). Η χρήση αλγορίθμων ΤΝ για την ανάλυση βιοψιών έχει ως απώτερο στόχο την βελτίωση της αποτελεσματικότητας, επιτρέποντας στους παθολοανατόμους να επικεντρωθούν σε πιο «δύσκολες» περιπτώσεις διάγνωσης. Για πρώτη φορά σε ελληνικό νοσοκομείο σχηματίστηκε μια διεπιστημονική ομάδα από μηχανικούς δεδομένων, παθολόγοανατόμους, ογκολόγους, βιολόγους και μαθηματικούς για την ανάπτυξη ενός συστήματος μηχανικής μάθησης για την διάγνωση, τυποποίηση και ταξινόμηση του καρκίνου του πνεύμονα από ιστολογικό βιοπτικό υλικό

Ελεύθερες Ανακοινώσεις

ΕΑ07

ΜΕΛΕΤΗ ΤΗΣ ΕΤΕΡΟΓΕΝΕΙΑΣ ΤΩΝ ΜΗ ΜΙΚΡΟΚΥΤΤΑΡΙΚΩΝ ΚΑΡΚΙΝΩΜΑΤΩΝ ΠΝΕΥΜΟΝΑ ΚΑΙ ΤΩΝ ΛΕΙΤΟΥΡΓΙΚΩΝ ΣΥΝΕΠΕΙΩΝ ΑΥΤΗΣ ΣΤΗΝ ΑΝΑΠΤΥΞΗ ΤΟΥΣ IN VITRO ΚΑΙ IN VIVO

Ι. Βαμβακάρης[1], Κ. Πόταρης[2], Κ. Τσιλιγγίρη[3], Α. Χάλαρη[3], Ζ. Κανάκη[3], Χ. Καρακώστας[3], Γ. Ζάχου[4], Π. Κωνσταντουλάκης[5], Γ. Χριστοπούλου[5], Π. Τζιάκου[1], Ι. Πατέρας[6], Β. Γεωργούλιας[4], Α. Κλινάκης[3]
[1] *Παθολογοανατομικό Τμήμα, Γ.Ν.Ν.Θ.Α «Η ΣΩΤΗΡΙΑ»*
[2] *Θωρακοχειρουργική κλινική, Γ.Ν.Ν.Θ.Α «Η ΣΩΤΗΡΙΑ»*
[3] *Εργαστήριο βιολογίας του καρκίνου, Ίδρυμα ιατροβιολογικών ερευνών Ακαδημίας Αθηνών*
[4] *Πρώτο τμήμα ογκολογίας, γενικό νοσοκομείο Μετροπόλιταν*
[5] *Βιο-αναλυτική, Γενότυπος*
[6] *Β' Εργαστήριο Παθολογικής Ανατομικής Ιατρικής Σχολής Ε.Κ.Π.Α., Π.Γ.Ν. «Αττικόν*

Ιστορικό και σκοπός της μελέτης: Τα τελευταία χρόνια έχει αποδειχθεί ότι οι όγκοι είναι εξαιρετικά ετερογενείς ιστοί «δίκην μωσαϊκού». Οι γενετικές διαφορές που οδηγούν σε αυτόν τον μωσαϊκισμό καθώς και η σημασία τους για την ανάπτυξη και τη μετάσταση του όγκου είναι ελλιπώς κατανοητές.

Μέθοδοι: Μη μικροκυτταρικοί όγκοι καρκίνου του πνεύμονα χρησιμοποιήθηκαν για τη δημιουργία ξενομοσχευμάτων(PDX) και καλλιεργειών οργανοειδών. Συγκρίναμε το δυναμικό ανάπτυξης των ακανθοκυτταρικών καρκινωμάτων με αυτό των αδενοκαρκινωμάτων. Επιπλέον, αξιολογήσαμε την ικανότητα διαφορετικών περιοχών του ίδιου όγκου να αναπτύσσονται τόσο σε ποντίκια όσο και σε καλλιέργεια. Η ετερογένεια του όγκου εξετάστηκε σε ιστολογικές τομές αιματοξυλίνης/ ηωσίνης καθώς και με ειδικές χρώσεις.

Αποτελέσματα: Δείξαμε ότι τα ακανθοκυτταρικά καρκινώματα έχουν σημαντικά υψηλότερα ποσοστά εμφύτευσης, με περίπου 80% των ακανθοκυτταρικών καρκινωμάτων να καθιερώνουν με επιτυχία ξενομοσχεύματα για τουλάχιστον 3 περάσματα, σε σύγκριση με λιγότερο από 50% για τα αδενοκαρκινώματα. Επίσης, παρατηρούμε ότι διαφορετικές περιοχές του ίδιου όγκου αναπτύσσονται με όχι μόνο διαφορετικά ποσοστά επιτυχίας αλλά και σε διαφορετικό χρόνο. Αυτή η ετερογένεια είναι εμφανής ακόμη και σε δείγματα όγκου του 1 cm^2, όπως φαίνεται και από τις ιστοπαθολογικές αναλύσεις. Η μοριακή βάση αυτών των διαφορών δεν είναι ακόμη σαφής και αποτελεί αντικείμενο συνεχιζόμενων μελετών στο εργαστήριό μας.

Συμπεράσματα: Δείχνουμε ότι πέρα από την ήδη ετερογένεια μεταξύ διαφορετικών υποτύπων όγκων, σε κάποιο βαθμό υπάρχει και σημαντική ενδοογκική ετερογένεια. Το αν αυτό προκύπτει από γενετικές ή επιγενετικές διαφορές και εάν οι μεταστατικοί κλώνοι προέρχονται από συγκεκριμένες περιοχές του όγκου είναι σημαντικά ερωτήματα που πρέπει να απαντηθούν.

Ελεύθερες Ανακοινώσεις

ΕΑ08

ΑΝΟΣΟΪΣΤΟΧΗΜΙΚΗ ΜΕΛΕΤΗ ΤΗΣ ΕΚΦΡΑΣΗΣ ΤΩΝ ΑΥΞΗΤΙΚΩΝ ΠΑΡΑΓΟΝΤΩΝ ΜΕΤΑΣΧΗΜΑΤΙΣΜΟΥ ΣΤΟΝ ΠΛΑΚΟΥΝΤΑ ΥΛΙΚΟΥ ΚΑΘ'ΕΞΙΝ ΑΠΟΒΟΛΩΝ

Σ. Καραχρυσάφη[1], Σ. Μοσχίδου[2], Μ. Συνάζου[2], Ε. Λιαλιάρης[3], Δ. Καββαδάς[4], Κ. Δόμβρη[1], Π. Αναστασιάδου[5], Α. Σιόγκα[6], Θ. Παπαμήτσου[6]

[1] Ακαδημαϊκή Υπότροφος, Εργαστήριο Ιστολογίας-Εμβρυολογίας, Τμήμα Ιατρικής, Σχολή Επιστημών Υγείας, ΑΠΘ

[2] Τεταρτοετής προπτυχιακή φοιτήτρια, Τμήμα Βιολογίας, ΑΠΘ

[3] Μεταπτυχιακός φοιτητής, ΔΠΜΣ «Υγεία και Περιβαλλοντικοί Παράγοντες», Τμήμα Ιατρικής, Σχολή Επιστημών Υγείας, ΑΠΘ

[4] Πεμπτοετής προπτυχιακός φοιτητής, Τμήμα Ιατρικής, Σχολή Επιστημών Υγείας, ΑΠΘ

[5] Μέλος ΕΔΙΠ, Εργαστήριο Στοματολογίας, Τομέας Παθολογίας και Χειρουργικής Στόματος, Οδοντιατρικό Τμήμα, ΑΠΘ

[6] Καθηγήτρια Ιστολογίας-Εμβρυολογίας, Εργαστήριο Ιστολογίας-Εμβρυολογίας, Τμήμα Ιατρικής, Σχολή Επιστημών Υγείας, ΑΠΘ

Σκοπός: Η οικογένεια των αυξητικών παραγόντων μετασχηματισμού (TGFβ) αποτελεί μια οικογένεια πολυδύναμων κυτταροκινών με σημαντικούς ρόλους κατά την εμβρυϊκή ανάπτυξη, καθώς και στον ενήλικο οργανισμό για τον έλεγχο του ανοσοποιητικού συστήματος και τη διέγερση της αγγειογένεσης. Η μειωμένη ανοσολογική ανοχή αποτελεί αίτιο των καθ' έξιν αποβολών με αποτέλεσμα την αποβολή. Συγκεκριμένα, οι παράγοντες TGF-β_1 και TGF-β_2 διαδραματίζουν σημαντικό ρόλο στη διατήρηση αυτής της ανοσολογικής ανοχής, καθώς σχετίζονται με την απόπτωση και τον πολλαπλασιασμό των ενδομητρικών κυττάρων κατά την εμφύτευση.

Υλικό και Μέθοδοι: Η ομάδα μελέτης αποτελείται από είκοσι δύο (22) γυναίκες με ιστορικό καθ'έξιν αποβολών, ενώ η ομάδα ελέγχου από δεκαοκτώ (18) γυναίκες που εκούσια διέκοψαν τις κυήσεις τους μεταξύ της 6ης και 12ης εβδομάδας της κύησης. Χρησιμοποιήθηκαν μονοκλωνικά αντισώματα έναντι της Cytokeratin 7 και της προλακτίνης για τη διάκριση μεταξύ των τροφοβλαστικών και των κυττάρων του φθαρτού στην εμβρυομητρική επιφάνεια. Εφαρμόστηκε ανοσοϊστοχημική χρώση για τους δείκτες TGF-β_1 και TGF-β_2. Η κυτταροπλασματική έκφραση του δείκτη θεωρήθηκε ως θετική, ενώ η ένταση της χρώσης αξιολογήθηκε με την κλίμακα των σταυρών. Επιπρόσθετα, πραγματοποιήθηκε στατιστική ανάλυση.

Αποτελέσματα: Η έκφραση του TGF-β1 ανιχνεύθηκε ως αρνητική στην ομάδα ελέγχου, τόσο στο βασικό φθαρτό όσο και στην τροφοβλάστη. Αντίθετα, η έκφραση του TGF-β2 ανιχνεύθηκε ως μέτριας έντασης θετική στην ομάδα ελέγχου. Στην ομάδα μελέτης, η έκφραση του TGF-β1 ανιχνεύθηκε ως μέτρια θετική (δύο σταυροί, ++) είτε ως ήπια θετική (ένας σταυρός, +) κατά τόπους τόσο στο βασικό φθαρτό όσο και στην τροφοβλάστη, Αντίθετα, η έκφραση του TGF-β2 στην ομάδα μελέτης ήταν παρόμοια τόσο στο βασικό φθαρτό όσο και στην τροφοβλάστη και ανιχνεύθηκε ως ήπια θετική (ένας σταυρός, +).

Συμπέρασμα: Η έκφραση μεταξύ των παραγόντων TGF-β1 και TGF-β2 διαφέρει τόσο στην ομάδα ελέγχου όσο και στην ομάδα μελέτης, καταδεικνύοντας το διαφορετικό τους ρόλο στην ανοσορρύθμιση της εμβρυομητρικής επιφάνειας. Συνεπώς, η περαιτέρω διερεύνηση των εν λόγω δεικτών δύναται να συμβάλλει στην επιτυχέστερη κατανόηση της παθοφυσιολογίας των καθ' έξιν αποβολών με στόχο την ανάπτυξη μελλοντικών βιοδεικτών ή και θεραπευτικών μεθόδων.

Ελεύθερες Ανακοινώσεις

ΕΑ09

ΠΡΟΦΙΛ ΜΕΤΑΛΛΑΞΕΩΝ ΣΤΟΝ ΠΡΩΤΟΠΑΘΗ ΔΙΑΥΓΟΚΥΤΤΑΡΙΚΟ ΝΕΦΡΟΚΥΤΤΑΡΙΚΟ ΚΑΡΚΙΝΟ

Μ. Σαμαρά[1], Μ. Παπαθανασίου[1], Μ. Αναγνώστου[1], Β. Τζώρτζης[2], Λ. Μητράκας[2], Ε. Θώδου[1], Κ. Ζαχαρούλη[1], Ρ. Παπαμιχάλη[1], Π. Βλαχοστέργιος[2,3], Ι. Ταμπόσης[4], Γ. Κουκούλης[1], Μ. Ιωάννου[1]
[1] Εργαστήριο Παθολογικής Ανατομικής και Κυτταρολογίας, Τμήμα Ιατρικής, Σχολή Επιστημών Υγείας, Πανεπιστήμιο Θεσσαλίας, Λάρισα
[2] Πανεπιστημιακή Ουρολογική Κλινική, Π.Γ.Ν. Λάρισας, Λάρισα
[3] Τμήμα Παθολογικής Ογκολογίας, Νοσοκομείο ΙΑΣΩ Θεσσαλίας, Λάρισα
[4] Τμήμα Πληροφορικής με εφαρμογές στη Βιοϊατρική, Πανεπιστήμιο Θεσσαλίας, Λαμία

Εισαγωγή: Ο διαυγοκυτταρικός τύπος αποτελεί τον συχνότερο υπότυπο νεφροκυτταρικού καρκίνου. Μελέτες αλληλούχησης νέας γενιάς αφορούν κυρίως μεταστατικούς όγκους. Στους πρωτοπαθείς όγκους η εκτίμηση του κινδύνου υποτροπής υπαγορεύεται από κλινικά κριτήρια.

Σκοπός: Μελέτη του μοριακού προφίλ των πρωτοπαθών διαυγοκυτταρικών όγκων και αναζήτηση βιοδεικτών σε πρώιμο στάδιο νόσου.

Μεθοδολογία: Συλλογή νωπού ιστού και περιφερικού αίματος από 41 ασθενείς. Ακολούθησε στοχευμένη αλληλούχηση για τα γονίδια *ATM, BAP1, KDM5C, MET, MTOR, NF2, PBRM1, PIK3CA, PTEN, SETD2, SMARCB1, TP53, TSC1, TSC2, VHL* σε Ion Torrent S5 αναλυτή. Σε 10/30 (33,3%) ασθενείς που έφεραν μεταλλάξεις στον ιστό έγινε αλληλούχηση στις υγρές βιοψίες. Συλλογή κλινικοϊστοπαθολογικών χαρακτηριστικών και στατιστική επεξεργασία αποτελεσμάτων (SPSS v22, x^2, $p<0.05$).

Αποτελέσματα: Αναλύσαμε 31/41 άνδρες (75,6%) και 10/41 γυναίκες (24,4%) ηλικίας 42-87 ετών (63,28 ± 11,2). 32/41 (78,0%) είχαν grade 2-3 και 9/41 (22,0%) grade 4 κατά ISUP. Απουσία αγγειακής διήθησης στην πλειοψηφία των ασθενών (36/41, 87,8%), διάμετρος όγκου: 1,6-15 εκατοστά (5,8 ±3). 7 ασθενείς έφεραν περισσότερες από μία παθογόνες παραλλαγές. Τα γονίδια με τις συχνότερες παραλλαγές ήταν: *VHL* (45,45%), *BAP1* (20,0%), *PBRM1* (9,1%), *SETD2* (9,1%), *MTOR* (5,45%), *KDM5C* και *ATM* (3,64%). Δεν αναδείχθηκαν παραλλαγές στα δείγματα των υγρών βιοψιών.

Συμπεράσματα: Η ανίχνευση παθογόνων παραλλαγών σε πρώιμο στάδιο νόσου θα μπορούσε να μελετηθεί περαιτέρω ως εργαλείο για την επιλογή ασθενών που θα υποβληθούν σε παρακολούθηση έναντι επικουρικής θεραπείας.

Η εργασία υλοποιήθηκε στο πλαίσιο της Δράσης ΕΡΕΥΝΩ–ΔΗΜΙΟΥΡΓΩ-ΚΑΙΝΟΤΟΜΩ και συγχρηματοδοτήθηκε από την Ευρωπαϊκή Ένωση και εθνικούς πόρους μέσω του Ε.Π. Ανταγωνιστικότητα, Επιχειρηματικότητα & Καινοτομία (ΕΠΑνΕΚ) (κωδικός έργου: Τ2ΕΔΚ-03079).

Ελεύθερες Ανακοινώσεις

ΕΑ10

ΠΡΟΣΔΙΟΡΙΣΜΟΣ ΜΕΘΟΔΟΥ ΜΕΤΡΗΣΗΣ ΤΗΣ ΠΛΑΣΤΙΚΟΤΗΤΑΣ ΣΤΗΝ ΕΠΙΘΕΤΙΚΗ ΠΟΙΚΙΛΙΑ ΚΑΡΚΙΝΟΥ ΠΡΟΣΤΑΤΗ

Σ. Λογοθέτη[1,2], Ε. Παπαδάκη [1,3], H. Vundavilli[4], Y. Zhao[4], M. Estecio[5], R. Soundararajan[6], P. Shepherd[2], J. Dong[2], A. Hoang[2], S. Guo[4], N. Navone[2], C. Logothetis[2], Y. Lu[5], A. Βραχάτης[3], W. Wang[4], A. Aparicio[2], Β. Τζελέπη[1]

[1] *Εργαστήριο Παθολογικής Ανατομικής, Πανεπιστήμιο Πατρών, Ελλάδα*

[2] *Department of Genitourinary Medical Oncology, UT MD Anderson Cancer Center, USA*

[3] *Τμήμα Πληροφορικής, Πανεπιστήμιο Ιονίου, Ελλάδα*

[4] *Department of Bioinformatics and Computational Biology, UT MD Anderson Cancer Center, USA*

[5] *Department of Epigenetics and Molecular Carcinogenesis, UT MD Anderson Cancer Center, USA*

[6] *Department of Translational Molecular Pathology, UT MD Anderson Cancer Center, USA*

Εισαγωγή: Η επιθετική ποικιλία καρκίνου προστάτη (ΕΠΚΠ) εμφανίζει άτυπα μορφολογικά (εικόνα νευροενδοκρινούς καρκινώματος) και κλινικά (χαμηλό PSA, οστεολυτικές οστικές μεταστάσεις) χαρακτηριστικά, αντοχή στις τρέχουσες θεραπείες και άσχημη πρόγνωση. Η βασική μας υπόθεση είναι ότι η πλαστικότητα, δηλαδή η ικανότητα των νεοπλασματικών κυττάρων να αλλάζουν τον φαινότυπο τους (lineage) ανάλογα με τις συνθήκες του περιβάλλοντος τους, ευθύνεται για την ετερογένεια και επιθετικότητα της ΕΠΚΠ. Ωστόσο, ο τρόπος προσδιορισμού του μεγέθους της πλαστικότητας δεν έχει ακόμα ανακαλυφθεί.

Υλικό/Μέθοδος: Στην παρούσα μελέτη χρησιμοποιήσαμε δύο ανθρώπινα αλλομοσχεύματα ΚΠ, το MDA PCa 177-B (αρνητικό για AR, μορφολογία βασικών κυττάρων) και το MDA PCa 189-1 (θετικό για AR, μορφολογία κυττάρων αυλού), τα οποία προέρχονται από τον ίδιο ασθενή με ΕΠΚΠ, πριν και μετά από εφαρμογή χημειοθεραπείας, και αποτελούν ένα μοντέλο της πλαστικότητας του νεοπλάσματος. Εφαρμόσαμε μεθόδους αλληλούχησης νέας γενιάς (στοχευμένο-πάνελ DNAseq και scDNAseq) και μικροσυστοιχιών (Clariom-S Affymetrix Microarray) για τη διερεύνηση της καταλληλόλητας του μοντέλου, καθώς και RNA ανάλυσης μονήρων κυττάρων (single-cell RNA sequencing-scRNAseq) για την αναζήτηση μεθόδου μέτρησης της πλαστικότητας.

Αποτελέσματα: Ανάλυση δεδομένων έδειξαν ότι τα δύο αλλομοσχεύματα έχουν κοινό πρόγονο ενώ εμφανίζουν διαφορετικό μεταγραφικό προφίλ (ανάλογο της μορφολογίας τους). Η ανάλυση scRNAseq έδειξε την παρουσία κοινού αθροίσματος κυττάρων με υψηλό δείκτη πλαστικότητας *CytoTRACE (≥0,7)* και σημαντικά ποικιλόμορφο μεταγραφικό προφίλ, παρόμοιο με το εκείνο σε καρκίνο πνεύμονα (PMID: 32707077). Σύγκριση του μεταγραφήματος των αλλομοσχευμάτων με διαθέσιμες βάσεις δεδομένων από δείγματα ΚΠ είναι σε εξέλιξη.

Συμπεράσματα: Η πλαστικότητα φαίνεται να οδηγεί την ΕΠΚΠ και RNA ανάλυση μονήρων κυττάρων αντιπροσωπεύει έναν πιθανό τρόπο μέτρησης αυτής.

Ελεύθερες Ανακοινώσεις

ΕΑ11

ΤΕΡΑΤΩΜΑΤΑ ΩΟΘΗΚΗΣ ΣΤΗΝ ΠΑΙΔΙΚΗ ΚΑΙ ΕΦΗΒΙΚΗ ΗΛΙΚΙΑ. ΣΥΣΧΕΤΙΣΗ ΚΛΙΝΙΚΩΝ ΚΑΙ ΙΣΤΟΛΟΓΙΚΩΝ ΧΑΡΑΚΤΗΡΙΣΤΙΚΩΝ

Μ. Τσέλλου[1], Γ. Μητροπούλου[1], Α. Πατερέλη[1], Ν. Τεπελένης[1], Χ. Κελαϊδή[2], Β. Παπαδάκης[2], Ε. Ρηγάτου[3], Ν. Χριστόπουλος[4], Κ. Στεφανάκη[1]
[1]*Εργαστήριο Παθολογικής Ανατομίας, Γ.Ν. Παίδων «Η Αγία Σοφία»,*
[2]*Τμήμα Αιματολογίας Ογκολογίας Γ.Ν. Παίδων «Η Αγία Σοφία»,*
[3]*Πανεπιστημιακή Ογκολογική Αιματολογική Μονάδα Α΄ Παιδιατρική Κλινική Πανεπιστημίου Αθηνών*
[4] *Χειρουργική Κλινική Γ.Ν. Παίδων «Η Αγία Σοφία»*

Τα ωοθηκικά τερατώματα αποτελούν τον συχνότερο ιστολογικό τύπο όγκων από γεννητικά κύτταρα σε παιδιά/έφηβες. Διχογνωμία επικρατεί σχετικά με την προγνωστική και θεραπευτική σημασία της ιστολογικής ταξινόμησης αυτών .

Σκοπός: Η αναδρομική μελέτη ιστολογικών και ανοσοφαινοτυπικών χαρακτη-ριστικών ωοθηκικών τερατωμάτων και η συσχέτιση του βαθμού της αωρότητας με την κλινική έκβαση.

Το υλικό μας αποτελείται από 45 ασθενείς με τεράτωμα ωοθήκης, ηλικίας 1-14 ετών [14 περιπτώσεις:1-10 ετών, 31 περιπτώσεις:11-14 χρονών] που χειρουργή-θηκαν από το 2009-2023. Διάμεση τιμή μ.δ. όγκου ήταν 8,7 εκ. (εύρος 3-25 εκ.). Μέγεθος όγκου >10 εκ. παρατηρήθηκε σε 12 περιπτώσεις εφήβων, ικανή ισχαιμική νέκρωση >50% σε 8 περιπτώσεις. Ιστολογικά, τα τερατώματα διακρίθηκαν σε 38 ώριμα, 6 άωρα [βαθμού αωρότητας 1:N1, 2:N4, 3:N1 σύμφωνα με ισχύοντα κριτήρια].

Ιστοί εκ των τριών βλαστικών δερμάτων ανεδείχθησαν σε όλες τις περιπτώσεις με επικράτηση του εξωδέρματος >50%, κυρίως νευροεξωδέρματος. Άωρο νευροεπιθήλιο αναδείχθηκε σε 6 περιπτώσεις άωρων τερατωμάτων, ενώ παρατη-ρήθηκαν και άωρες δομές ενδοδέρματος και μεσοδέρματος. Ανοσοϊστοχημική ανίχνευση Συναπτοφυσίνης, EMA ανέδειξε το άωρο νευροεπιθήλιο και έκφραση Glypican 3, GATA3, AFP, SALL4 συνέβαλλε στη διάγνωση μικροσκοπικών εστιών όγκου λεκιθικού ασκού στο άωρο τεράτωμα βαθμού 3.

Διατήρηση ωοθηκικού ιστού διενεργήθηκε σε 3 ώριμα τερατώματα. Ωοθηκε-κτομή/σαλπιγγεκτομή απετέλεσε επαρκή αντιμετώπιση για όλα τα ώριμα τερατώματα και για τις 4 περιπτώσεις άωρων [βαθμού 1 και 2]. Η ασθενής με άωρο τεράτωμα βαθμού 3 με μικροσκοπικές εστίες όγκου λεκιθικού ασκού <3mm σταδίου PT1c2 με AFP> 680 ng/ml έλαβε χημειοθεραπεία και παραμένει σε ύφεση.

Συμπερασματικά: Η επαρκής ιστολογική δειγματοληψία συμβάλλει στην ορθή διάγνωση του ιστολογικού τύπου τερατώματος.Τα άωρα ωοθηκικά τερατώματα είναι σπανιότερα στα παιδιά/έφηβες. Ο βαθμός της αωρότητας δεν αντικατοπτρίζει πάντοτε την βιολογική συμπεριφορά, η οποία καθορίζεται από την ύπαρξη στοιχείων όγκου λεκιθικού ασκού.

Ελεύθερες Ανακοινώσεις

ΕΑ12

ΜΟΡΙΑΚΗ ΜΕΛΕΤΗ ΤΟΥ ΦΛΕΓΜΟΝΟΣΩΜΑΤΟΣ NLRP3 ΣΤΗΝ ΧΟΡΙΟΑΜΝΙΟΝΙΤΙΔΑ

Σ. Τολόγκος[1], Α. Τζουάνου[1], Β. Παπαδάτου[1], Θ.Ε. Δευτεραίου[1], Χ.Α. Αλεξιάδη[1], Σ.Β. Πολυχρονίδου[1], Τ. Αλεξιάδης[1], Ν. Σπυριδάκη[1], Β. Λαμπροπούλου[1], Ι. Ολμπασάλης[1], Τρυψιάνης[2], Μ. Λαμπροπούλου[1]

[1] Εργαστήριο Ιστολογίας-Εμβρυολογίας, Τμήμα Ιατρικής, Δημοκρίτειο Πανεπιστήμιο Θράκης, Αλεξανδρούπολη

[2] Εργαστήριο Ιατρικής Στατιστικής, Τμήμα Ιατρικής, Δημοκρίτειο Πανεπιστήμιο Θράκης, Αλεξανδρούπολη

Εισαγωγή: Το NLRP3 γονίδιο εκφράζεται στα λευκά αιμοσφαίρια, με κύρια κύτταρα να αποτελούν τα μακροφάγα, τα δενδριτικά και τα μονοκύτταρα. Η πρωτεΐνη που παράγεται συνιστά μια κρυοπυρίνη που οδηγεί, μέσω επαγωγής ενός μοριακού καταρράκτη στον οποίο κύριο ρόλο κατέχουν η κασπάση-1 και οι κυτταροκίνες IL-1b και IL-18, σε μια προγραμματισμένη μορφή κυτταρικού θανάτου, την πυρόπτωση. Λόγω της ενεργοποίησης του από διάφορα PAMPs και DAMPs και της συσχέτισης του με την φλεγμονή θεωρήθηκε σκόπιμο να μελετηθεί η πιθανή του σύνδεση με την χοριοαμνιονίτιδα και τον πρόωρο τοκετό.

Υλικά-Μέθοδοι: Τα 38 δείγματα της ομάδας μελέτης (εμβρυικοί υμένες) προήλθαν από πρόωρους τοκετούς με ιστολογικά ευρήματα οξείας χοριοαμνιονίτιδας ενώ την ομάδα control αποτέλεσαν 10 αντίστοιχα δείγματα από φυσιολογικές τελειόμηνες κυήσεις. Στη συνέχεια, διενεργήθηκε έμμεση ανοσοϊστοχημεία με πολυκλωνικό anti-NLRP3 αντίσωμα σε τομές παραφίνης 3μm και η έκφραση του δείκτη συσχετίσθηκε με διάφορες κλινικο-ιστοπαθολογικές παραμέτρους.

Αποτελέσματα: Η ιστολογική εκτίμηση των αποτελεσμάτων ανέδειξε αυξημένη έκφραση του NLRP3 στους παθολογικούς ιστούς συγκριτικά με τους φυσιολογικούς. Συγκεκριμένα, αυξημένη έκφραση του δείκτη εντοπίστηκε στο σύνολο των παθολογικών δειγμάτων με αλλοιώσεις οξείας χοριοαμνιονίτιδας με κλιμακούμενη αυξητική τάση, ανάλογη της βαρύτητας της νόσου. Αντιθέτως, στις αντίστοιχες φυσιολογικές τομές παρατηρήθηκε ήπια έκφραση ή απουσία αυτής.

Συμπεράσματα: Σύμφωνα με τα παραπάνω αποτελέσματα φαίνεται πως η υπερέκφραση του NLRP3 παίζει σημαντικό ρόλο στην εξέλιξη της οξείας χοριοαμνιονίτιδας που σχετίζεται με πρόκληση πρόωρων τοκετών. Για το λόγο αυτό, κρίνεται αναγκαία η επέκταση της πειραματικής μελέτης σε περισσότερα ιστολογικά παρασκευάσματα, προκειμένου να αποσαφηνιστεί ο ρόλος του φλεγμονοσώματος στον μηχανισμό πρόκλησης πρόωρου τοκετού εξαιτίας παθολογικής φλεγμονώδους αντίδρασης.

Ελεύθερες Ανακοινώσεις

ΕΑ13

ΕΚΦΡΑΣΗ ΜΕΤΑΓΡΑΦΙΚΩΝ ΠΑΡΑΓΟΝΤΩΝ ΤΗΣ ΕΠΙΘΗΛΙΟ-ΜΕΣΕΓΧΥΜΑΤΙΚΗΣ ΜΕΤΑΤΡΟΠΗΣ ΚΑΙ ΣΥΣΧΕΤΙΣΗ ΜΕ ΤΗΝ ΠΡΩΤΕΪΝΗ SMAD-4 ΣΤΟΝ ΟΡΘΟΚΟΛΙΚΟ ΚΑΡΚΙΝΟ: ΑΝΟΣΟΪΣΤΟΧΗΜΙΚΗ ΜΕΛΕΤΗ

Μ. Ιωάννου [1,2], Κ. Ζαχαρούλη [1], Ρ. Παπαμιχάλη [2], Ε. Κουβαράς [1], Γ. Καμπανός [2], Γ. Κουκούλης [1], Δ. Ζαχαρούλης [3]
[1]Εργαστήριο Παθολογικής Ανατομικής, Τμήμα Ιατρικής, Πανεπιστήμιο Θεσσαλίας
[2]Εργαστήριο Παθολογικής Ανατομικής, Μονάδα Ιστοπαθολογίας ΠΓΝΛ
[3]Πανεπιστημιακή Χειρουργική Κλινική, ΠΓΝΛ-Τμήμα Ιατρικής, Πανεπιστήμιο Θεσσαλίας

Εισαγωγή: Η επιθηλιακή-μεσεγχυματική μετατροπή (ΕΜΤ) διαδραματίζει σημαντικό ρόλο στην ανάπτυξη καρκινικής μετάστασης. Κατά τη διάρκεια της ΕΜΤ καρκινικά κύτταρα αποκτούν την ικανότητα διήθησης του στρώματος και μετανάστευσης. Η ενεργοποίηση του σηματοδοτικού μονοπατιού TGF-b είναι ιδιαίτερης σημασίας όσον αφορά την ενεργοποίηση της ΕΜΤ. Η πρωτεΐνη Smad4 είναι σημαντική για το συγκεκριμένο μονοπάτι και είναι γνωστό, σε διάφορους τύπους καρκίνου, ότι σχηματίζει σύμπλεγμα με μεταγραφικούς παράγοντες (Snail-1, Slug, Twist-1) προκαλώντας της αναστολή ή ενεργοποίηση γονιδίων. Παρόλ' αυτα ο ρόλος της Smad4 στον ορθοκολικό καρκίνο δεν είναι μέχρι στιγμής ξεκάθαρος.

Υλικό-Μέθοδοι: Στην παρούσα εργασία περιελήφθησαν 48 εγχειρητικά παρασκευάσματα ασθενών με αδενοκαρκίνωμα του παχέος εντέρου. Ιστολογικές τομές του όγκου μελετήθηκαν ανοσοϊστοχημικά προκειμένου να εκτιμηθεί η έκφραση της πρωτεΐνης Smad-4, η συσχέτιση αυτής με τις Ε-καδχερίνη, Snail-1, Slug, και Twist-1 καθώς και με κλινικοπαθολογοανατομικούς παράγοντες.

Αποτελέσματα: Η έκφραση της Smad4 βρέθηκε να συσχετίζεται με την έκφραση των Snail-1, Slug και Twist-1 ($p<0.001$). Αντίθετα, υπήρξε αρνητική συσχέτιση της με την Ε-καδχερίνη ($p<0.001$). Επιπρόσθετα βρέθηκε να υπάρχει συσχέτιση της Smad-4 με τη λεμφαδενική διήθηση γεγονός που συνάδει με τη μεταστατική ικανότητα που αποκτούν τα κύτταρα σε ΕΜΤ.

Συμπέρασμα: Η συνέκφραση της πρωτεΐνης Smad-4 με τους μεταγραφικούς παράγοντες της ΕΜΤ στον ορθοκολικό καρκίνο υποδηλώνει τη σημασία της πρωτεΐνης στη διαδικασία ενεργοποίησης της ΕΜΤ με επακόλουθη την απώλεια έκφρασης της Ε-καδχερίνης και μεταβολές στον επιθηλιακό φαινότυπο του νεοπλάσματος.

Ελεύθερες Ανακοινώσεις

ΕΑ14

Ο ΑΝΑΣΤΑΛΤΙΚΟΣ ΡΟΛΟΣ ΤΟΥ ΜΟΡΙΟΥ TRAF3 ΣΤΗΝ ΕΠΙΘΕΤΙΚΟΤΗΤΑ ΤΟΥ ΚΑΡΚΙΝΟΥ ΤΟΥ ΜΑΣΤΟΥ

Μ.Π. Θεάκου[1], Χ. Σιρινιάν[1], Α.Δ. Παπαναστασίου[2], Α. Κούτρας[1]
[1] *Εργαστήριο Μοριακής Ογκολογίας, Τμήμα Ιατρικής, Πανεπιστήμιο Πατρών, Πάτρα*
[2] *Τμήμα Βιοϊατρικών Επιστημών, Πανεπιστήμιο Δυτικής Αττικής, Αθήνα*

Η πρωτεΐνη TRAF3 (TNF Receptor Associated Factor 3) αποτελεί ρυθμιστή της σηματοδότησης του μονοπατιού NF-κB. Ο TRAF3 αναστέλλει την ενεργοποίηση του εναλλακτικού μονοπατιού NF-κB, συγκρατώντας δεσμευμένη και ανενεργή τη κινάση NIK (MAP3K14) σε ένα σύμπλοκο μορίων TRAF/cIAP.

Η ενεργοποίηση και ο ρόλος του NF-κB στην ανάπτυξη και εξέλιξη του καρκίνου του μαστού είναι αρκετά μελετημένα, ωστόσο δεν υπάρχουν δεδομένα για τη δράση του TRAF3 στη διαδοχή των γεγονότων κατά την ενεργοποίηση του NF-κB.

Στη παρούσα εργασία, κύτταρα καρκίνου μαστού (BT474) διαμολύνθηκαν παροδικά με πλασμιδιακό φορέα για την υπερέκφραση της πρωτεΐνης TRAF3 και πραγματοποιήθηκαν λειτουργικά πειράματα (invasion and colony formation assays) , τα οποία έδειξαν ότι η υπερ-έκφραση του μορίου TRAF3 αναστέλλει σημαντικές ιδιότητες των καρκινικών κυττάρων όπως η ικανότητά τους να μεταναστεύουν και να δημιουργούν αποικίες σε πήκτωμα αγαρόζης. Επιπλέον, η ανίχνευση της πρωτεΐνης TRAF3 με ανοσοϊστοχημεία σε 68 FFPE δείγματα καρκίνου μαστού και η συσχέτιση της ανοσοέκφρασης με κλινικοεργαστηριακές παραμέτρους, έδειξαν ισχυρή θετική συσχέτιση με χαμηλού βαθμού κακοήθειας καρκινώματα και χαμηλά επίπεδα έκφρασης του δείκτη πολλαπλασιασμού (Ki-67). Τέλος από την ανάλυση των δεδομένων TCGA, φάνηκε πως υψηλότερα επίπεδα mRNA του *TRAF3* : α) παρατηρούνται στον φυσιολογικό ιστό σε σχέση με τον όγκο β) συνδέονται με καλύτερη ολική επιβίωση (OS) και με μεγαλύτερο διάστημα ελεύθερου νόσου (RFS).

Σύμφωνα με τα έως τώρα βιβλιογραφικά δεδομένα, αυτή είναι η πρώτη αναφορά για το ρόλο της πρωτεΐνη TRAF3 στον καρκίνο του μαστού. Επιπλέον, τα δεδομένα μας προσδίδουν ανασταλτικό ρόλο στη πρωτεΐνη TRAF3 σε ότι αφορά στην ανάπτυξη και εξέλιξη του καρκίνου του μαστού.

e-Posters

e-Poster Session: Γενικά – Δέρμα – Παιδιατρική – Νεκροτομική

eP001

ΒΕΛΤΙΣΤΕΣ ΠΡΑΚΤΙΚΕΣ ΔΙΑΧΕΙΡΙΣΗΣ ΑΠΟΒΛΗΤΩΝ ΣΕ ΕΝΑ ΠΑΘΟΛΟΓΟΑΝΑΤΟΜΙΚΟ ΕΡΓΑΣΤΗΡΙΟ ΤΟ ΠΑΡΑΔΕΙΓΜΑ ΤΟΥ Γ.Ν ΠΑΠΑΓΕΩΡΓΙΟΥ

Ν. Τζουανοπούλου[1], Ε. Μάσσα[2], Α. Κυροπούλου[2], Σ. Κατσαρός[2], Α. Μπελιβάνη[3], Μ. Μπάρμπα[3], Γ. Σταμούλη[3], Δ. Παντακούδης, Σ. Περβανά[1]
[1] *Διαχείριση Αποβλήτων Γ.Ν.Θ. Παπαγεωργίου*
[2] *Εργαστήριο Παθολογικής Ανατομικής Γ.Ν.Θ. Παπαγεωργίου*
[3] *Διεθνές Πανεπιστήμιο Ελλάδος*

Περίληψη: Στα Παθολογοανατομικά εργαστήρια υπάρχουν ρεύματα αποβλήτων που σύμφωνα με την ελληνική Νομοθεσία ταξινομούνται ως επικίνδυνα. Ωστόσο υπάρχουν και απόβλητα από υποστηρικτικές Υπηρεσίες, όπως υλικά συσκευασίας, χαρτί, πλαστικό, που θα μπορούσαν να οδηγηθούν προς αξιοποίηση/ανακύκλωση.

Σκοπός: Σκοπός της παρούσας εργασίας είναι να αναδείξει ορθές πρακτικές ταξινόμησης των αποβλήτων του Παθολογοανατομικού Εργαστηρίου ενός Τριτοβάθμιου Νοσοκομείου.

Υλικό & Μέθοδος: Για τη συγκεκριμένη εργασία χρησιμοποιήθηκε η περίπτωση του Παθολογοανατομικού Εργαστηρίου του Γ.Ν. Παπαγεωργίου Θεσσαλονίκης. Το εν λόγω Εργαστήριο το 2022 διαχειρίστηκε περίπου 11.000 περιστατικά ενώ πριν την πανδημία της Covid-19 έφτασε τα 16.500 περιστατικά.

Η μεθοδολογική προσέγγιση περιλαμβάνει την παρουσίαση των διαδικασιών που εφαρμόζονται στο εν λόγω Εργαστήριο για την διαλογή των αποβλήτων του ώστε να διασφαλίζεται η ορθή αποθήκευση και επεξεργασία των επικίνδυνων αποβλήτων αλλά και ο διαχωρισμός των αξιοποιήσιμων υλικών.

Αποτελέσματα: Το Παθολογοανατομικό Εργαστήριο του Νοσοκομείου Παπαγεωργίου ταξινομεί τα Επικίνδυνα Απόβλητά του, σύμφωνα με την ΚΥΑ 146163/2012, ως εξής:

Μικτά Επικίνδυνα Απόβλητα(ΜΕΑ) (κδ ΕΚΑ 18 01 03*), που περιλαμβάνουν παρασκευάσματα ιστών από το μακροσκοπικό εργαστήριο, μονιμοποιημένους ιστούς από την μονιμοποίηση, τη μικροτόμηση και τις χρώσεις. Απορρίπτονται και συσκευάζονται ως στερεά απόβλητα σε hospital box κόκκινου χρώματος, με εσωτερική και εξωτερική κόκκινη σακούλα και οδηγούνται μέσω αδειοδοτημένου φορέα προς αποτέφρωση.

Άλλα Επικίνδυνα Απόβλητα(ΑΕΑ), που περιλαμβάνουν επικίνδυνες χημικές ουσίες όπως φορμόλες, ξυλόλες, οινοπνεύματα (κδ ΕΚΑ 18 01 06*). Οι υγρές αυτές επικίνδυνες ουσίες συγκεντρώνονται μέσω κλειστού συστήματος σε δεξαμενή από όπου αντλούνται σε πιστοποιημένες συσκευασίες και οδηγούνται μέσω αδειοδοτημένου φορέα προς καύση. Στην ίδια κατηγορία περιλαμβάνονται συσκευασίες με υπολείμματα επικίνδυνων ουσιών (κδ ΕΚΑ 15 01 10*), που συλλέγονται σε υποδοχέα κόκκινου χρώματος, συσκευάζονται σε βαρέλια και οδηγούνται μέσω αδειοδοτημένου φορέα προς αποτέφρωση.

Όλες οι συσκευασίες Επικινδύνων Αποβλήτων για την μεταφορά τους φέρουν σήμανση σύμφωνη με την ευρωπαϊκή Συμφωνία ADR ενώ στα σημεία διαλογής (εντός του Εργαστηρίου) υπάρχουν σημάνσεις και οδηγίες για το σωστό διαχωρισμό.

Αξιοποιήσιμα υλικά όπως χαρτί και πλαστικό διαχωρίζονται εντός του Εργαστηρίου σε υποδοχείς, που έχουν τοποθετηθεί για το σκοπό αυτό και ανακυκλώνονται σε συνεργασία με ιδιωτική εταιρεία. Στους υποδοχείς υπάρχει σήμανση για την ορθή διαλογή.

e-Poster Session: Γενικά – Δέρμα – Παιδιατρική – Νεκροτομική

eP002

ΜΕΤΑΣΤΑΤΙΚΟ ΚΑΚΟΗΘΕΣ ΜΕΛΑΝΩΜΑ ΟΡΘΟΣΙΓΜΟΕΙΔΟΥΣ

Ε. Σημοπούλου[1], Δ. Παπαγόρας[2], Μ. Μούσια[1]
[1] *Παθολογοανατομικό Εργαστήριο Γ.Ν. Τρικάλων*
[2] *Χειρουργική Κλινική Γ.Ν. Τρικάλων*

Εισαγωγή: Το κακόηθες μελάνωμα είναι κακοήθεια του δέρματος που προέρχεται από τα μελανοκύτταρα. Σχετίζεται με την έκθεση στην ηλιακή και υπεριώδη ακτινοβολία. Αποτελεί τον 5ο σε συχνότητα καρκίνο . Οι συχνότερες θέσεις για μετάσταση είναι οι λεμφαδένες, οι πνεύμονες, το ήπαρ και ο εγκέφαλος. Μόλις το 1-3% των δερματικών μελανωμάτων δίνουν μεταστάσεις στο παχύ έντερο.

Σκοπός: Η παρουσίαση του περιστατικού λόγω της σπανιότητας μεταστατικού μελανώματος στο κόλον.

Υλικά & Μέθοδοι: άρρεν ασθενής , 83 ετών, προσήλθε στο νοσοκομείο μας με εικόνα οξείας κοιλίας και ρήξη παχέος εντέρου. Στο χειρουργικό παρασκεύασμα λεπτού και παχέος εντέρου που παρελήφθη, παρατηρείται ρήξη του τοιχώματος του παχέος εντέρου και αντίστοιχα σε αυτή προβάλλων νεοπλασματικός όγκος μ.δ.15εκ.

Αποτελέσματα: η ιστολογική εξέταση ανέδειξε κακόηθες νεόπλασμα , χαμηλής διαφοροποίησης, με εκτεταμένη εξέλκωση και νεκρώσεις, με μεγάλη κυτταρική πολυμορφία, πυρηνική ατυπία και αυξημένες μιτώσεις. Η ανοσοϊστοχημική μελέτη ήταν αρνητική στα αντισώματα CK20, CK7, CDX2, HM45 και θετική σε S100, MelanA και είναι συμβατή με μελάνωμα. Από πληροφορίες των θεράποντων ιατρών ενημερωθήκαμε για ιστορικό πρωτοπαθούς μελανώματος δακτύλου ποδός, που στηρίζει τη διάγνωση μετάστασης στο παχύ έντερο.

Συζήτηση: το μεταστατικό μελάνωμα είναι σπάνιο στο γαστρεντερικό σύστημα, με συχνότερη εντόπιση το λεπτό έντερο , το ορθό και το στομάχι .Τα συχνότερα συμπτώματα είναι αιμορραγία από το ορθό, αναιμία, απόφραξη και διάτρηση εντέρου, ενώ έχουν αναφερθεί και ασυμπτωματικοί ασθενείς. Το 95% των μεταστάσεων διαγιγνώσκεται μετά θάνατο. Ο χρόνος εμφάνισης μετάστασης μετά από τη διάγνωση είναι κατά μέσο όρο 7 χρόνια. Η θεραπεία επιλογής είναι η χειρουργική αφαίρεση του όγκου.

e-Poster Session: Γενικά – Δέρμα – Παιδιατρική – Νεκροτομική

eP003

ΕΞΩΜΥΕΛΙΚΗ ΑΙΜΟΠΟΙΗΣΗ ΣΕ ΜΑΣΧΑΛΙΑΙΟ ΛΕΜΦΑΔΕΝΑ ΑΣΘΕΝΟΥΣ ΜΕ ΚΑΡΚΙΝΩΜΑ ΜΑΣΤΟΥ

Ε. Χλιάρα[1], Ε. Κοντζίνου[1], Γ. Καζαμίας[1], Α. Ράπτη[1], Ε. Σερπετσιδάκη[1], Ε. Γιαννικάκη[1]
[1] *Εργαστήριο Παθολογικής Ανατομικής Γ. Ν. Ηρακλείου Βενιζέλειο*

Εισαγωγή: Η εξωμυελική αιμοποίηση σε μασχαλιαίο λεμφαδένα ασθενούς με καρκίνωμα μαστού είναι εξαιρετικά σπάνια.

Σκοπός: Παρουσίαση περιστατικού εξωμυελικής αιμοποίησης σε μασχαλιαίο λεμφαδένα ασθενούς 81ετών με πολυεστιακό διηθητικό καρκίνωμα μαστού και επισήμανση αυτού του τυχαίου ευρήματος ως διαγνωστική παγίδα που μπορεί να εκληφθεί λανθασμένα ως μεταστατικό καρκίνωμα.

Υλικό και Μέθοδος: Παραλάβαμε ένα ογκοειδές τμήμα μαστού μ.δ. 9,5 εκ, στις διατομές του οποίου αναγνωρίστηκαν 3 λευκωπές εστίες μ.δ. 0,4 – 0,6 εκ και διασπαρτες λευκωπές στίξεις και ένα λιπώδους υφής ιστοτεμάχιο, στις διατομές του οποίου ανευρέθησαν 13 μασχαλιαίοι λεμφαδένες μ.δ. 0,3 – 2,6 εκ.

Αποτελέσματα: Ιστολογικά παρατηρήθηκε πολυεστιακό διηθητικό καρκίνωμα μαστού, μη ειδικού τύπου, βαθμού κακοηθείας II (ER+, PR+, HER2low) και λοβιακού τύπου, βαθμού κακοηθείας I (ER+, PR+, HER2 score 0), με εκτεταμένο ενδοεπιθηλιακό στοιχείο, pT1b(m)N0. Σε έναν λεμφαδένα μ.δ. 0,7 εκ αναγνωρίστηκαν σε λεμφόκολπους μεγάλα μονοπύρηνα και πολυπύρηνα γιγάντια κύτταρα με υπερχρωματικούς πυρήνες, αρνητικά σε επιθηλιακούς δείκτες και CD68, εικόνα συμβατή με περιοχή εξωμυελικής αιμοποίησης.

Συμπεράσματα: Η εξωμυελική αιμοποίηση σε μασχαλιαίο λεμφαδένα ασθενών με καρκίνο μαστού είναι εξαιρετικά σπάνια. Θεωρείται αντισταθμιστική διαδικασία που μπορεί να υποδηλώνει αιματολογική διαταραχή ή να οφείλεται σε θεραπεία με τραστουζουμάμπη και σε αυξητικούς παράγοντες ή σε κυτοκίνες, που παράγονται από φλεγμονώδη κύτταρα μετά από τοπικό τραυματισμό, όπως βιοψία ή χειρουργική επέμβαση. Ωστόσο, οι ακριβείς μηχανισμοί πρόκλησης παραμένουν ασαφείς. Η διαφορική διάγνωση συμπεριλαμβάνει μεταστατικό καρκίνωμα, πολυπύρηνα ιστιοκύτταρα και πολυπύρηνα γιγαντοκύτταρα. Ένα προτεινόμενο πάνελ ανοσοϊστοχημείας περιλαμβάνει επιθηλιακούς και ιστιοκυτταρικούς δείκτες, καθώς και CD42b (δείκτης μεγακαρυοκυττάρων). Η γνώση αυτής της οντότητας και η προσεκτική ιστολογική εξέταση είναι ζωτικής σημασίας για την αποφυγή μιας λανθασμένης και με σοβαρές επιπτώσεις διάγνωσης.

e-Poster Session: Γενικά – Δέρμα – Παιδιατρική – Νεκροτομική

eP004

ΠΑΘΟΛΟΓΟΑΝΑΤΟΜΙΚΗ ΠΡΟΣΕΓΓΙΣΗ ΛΟΙΜΩΔΩΝ ΝΟΣΗΜΑΤΩΝ ΠΛΗΝ COVID19: ΙΣΩΣ ΟΧΙ ΤΟΣΟ ΣΠΑΝΙΑ ΟΣΟ ΠΙΣΤΕΥΟΥΜΕ

Μ. Σαμαράς[1], Ζ. Τσακιράκη[1], Α. Σπάθης[1], Δ. Λεβεντάκου[1], Α. Ζαχαράτου[1], Α.-Ρ. Γουλούμη[1], Ν. Κουφόπουλος[1], Ι.-Α. Ιερωνυμάκη[1], Ι. Πατέρας[1], Β. Δαμάσκου[1], Ι. Παναγιωτίδης[1], Σ. Τσιόδρας[2], Π. Φούκας[1]

[1] *Β' Εργαστήριο Παθολογικής Ανατομικής Ιατρικής Σχολής Ε.Κ.Π.Α., Π.Γ.Ν. «Αττικόν»*

[2] *Δ' Παθολογική Κλινική Ιατρικής Σχολής Ε.Κ.Π.Α., Π.Γ.Ν. «Αττικόν»*

Εισαγωγή: Οι λοιμώξεις διαχρονικά αποτελούν συχνό αίτιο νοσηρότητας. Η αύξηση της συχνότητας ανοσοκαταστολής στον πληθυσμό λόγω αύξησης του προσδόκιμου επιβίωσης ή ιατρογενών / δευτερογενών (λήψη κορτικοστεροειδών/ ανοσοκατασταλτικών/ χημειοθεραπευτικών, HIV, μεταμοσχεύσεις) αιτιών αποτελεί συχνά το υπόβαθρο για ανάπτυξη ευκαιριακών λοιμώξεων.

Σκοπός της μελέτης: Περιληπτική περιγραφή 8 ενδιαφερόντων περιστατικών, στην διάγνωση των οποίων ο παθολογοανατόμος έπαιξε σημαντικό ρόλο αναγνωρίζοντας ιστολογικά / ιστοχημικά χαρακτηριστικά των μικροοργανισμών, καθώς και τις συνοδές ιστικές αλλοιώσεις.

Υλικό και Μέθοδοι: Η υπόνοια παρουσίας παθογόνων μικροοργανισμών ετέθη σε επίπεδο βιοψίας από την χρώση Αιματοξυλίνης - Ηωσίνης, σε συνδυασμό με τις κλινικές πληροφορίες και επιβεβαιώθηκε κυρίως με την βοήθεια ιστοχημικών χρώσεων (PAS, εμποτισμού δι΄αργύρου κατά Grocott, Warthin-Starry, Ziehl-Neelsen), με ανοσοϊστοχημικές χρώσεις για CMV, HHV-8, Treponema ή με διενέργεια μοριακών τεχνικών (PCR), με την χρήση εκκινητών (primers) ειδικών για CMV, Treponema και Mycobacterium avium-intracellulare.

Αποτελέσματα: Περιστατικά: 1) CMV (+)κολίτιδα, 2) Strongyloides Stercoralis σε βλεννογόνο λεπτού εντέρου και στομάχου, 3) Treponema pallidum σε αμυγδαλή, 4) Έλκος στοματικού βλεννογόνου σχετιζόμενο με Leishmania, 5) Υφές Aspergillus sp. σε πνευμονικό παρέγχυμα, 6) Λεμφαδενίτιδα από Mycobacterium avium-intracellulare σε HIV(+) ασθενή, 7) Cryptosporidium parvum σε ορθοσιγμοειδές, 8) HHV-8(+) νόσος Castleman πλασματοκυτταρικού τύπου με συνοδό σάρκωμα Kaposi σε λεμφαδένα.

Συμπέρασμα: Ο παθολογοανατόμος καλείται συχνά να διαγνώσει εμφανείς ή κλινικώς λανθάνουσες λοιμώξεις και ως εκ τούτου αυτές θα πρέπει να περιλαμβάνονται πάντα στην διαφορική διαγνωστική.

e-Poster Session: Γενικά – Δέρμα – Παιδιατρική – Νεκροτομική

eP005

ΓΕΝΙΚΕΥΜΕΝΗ ΚΟΚΚΙΩΜΑΤΩΣΗ, ΑΓΝΩΣΤΟΥ ΑΙΤΙΟΛΟΓΙΑΣ, Η ΟΠΟΙΑ ΜΙΜΕΙΤΑΙ ΚΑΚΟΗΘΕΙΑ. ΠΑΡΟΥΣΙΑΣΗ ΠΕΡΙΠΤΩΣΗΣ

Α. Κυροπούλου[1], Ε. Μάσσα[1], Σ. Περβανά[1], Σ. Κατσαρός[1]
[1] *Εργαστήριο Παθολογικής Ανατομικής, ΓΝΘ Παπαγεωργίου*

Εισαγωγή: Η κοκκιωματώδης φλεγμονή είναι μία ξεχωριστή μορφή χρόνιας φλεγμονής οφειλόμενη σε ποικίλους παράγοντες όπως μικροοργανισμοί, τοξίνες, αλλεργιογόνα ή ξένα σώματα, αυτοάνοσα νοσήματα και νεοπλάσματα. Η διάγνωση σε κλινικό και απεικονιστικό επίπεδο είναι συχνά δύσκολη, ενώ απαιτείται πληθώρα εργαστηριακών εξετάσεων και συσχέτιση των ευρημάτων.

Παρουσίαση περιστατικού: Πρόκειται για γυναίκα 62 ετών η οποία λόγω αιματουρίας υποβλήθηκε αρχικα σε υπέρηχο ΝΟΚ, κυστεοσκόπηση και βιοψία ουροδόχου κύστεως, η οποία ήταν αρνητική για κακοήθεια, με στοιχεία κοκκιωματώδους φλεγμονής. Λόγω υδρονέφρωσης ακολούθησε MRI άνω-κάτω κοιλίας η οποία επιπλέον ανέδειξε εκτεταμένη μικροοζώδη διήθηση περιτοναίου, ήπατος, επιπλόου, ουροδόχου και ωοθηκών, καθώς και ασκιτική συλλογή, ευρήματα τα οποία θεωρήθηκαν συμβατά με μεταστατική νόσο. Βρέθηκε επίσης ευμεγέθης πολύποδας στο τυφλό, η ενδοσκοπική βιοψία του οποίου έδειξε σωληνολαχνωτό αδένωμα με χαμηλόβαθμη δυσπλασία. Ακολούθησε λαπαροσκόπηση και βιοψία περιτοναίου η οποία ανέδειξε για ακόμα μια φορά την παρουσία κοκκιωματώδους φλεγμονής. Παρόλα αυτά η ασθενής υποβλήθηκε τελικά σε δεξιά κολεκτομή μαζί με βιοψίες περιτοναίου και ήπατος. Η μελέτη των παρασκευασμάτων επιβεβαίωσε την παρουσία του σωληνολαχνωτού αδενώματος καθώς και την παρουσία εκτεταμένης κοκκιωματώδους φλεγμονής η οποία αφορούσε το περιτόναιο, το ήπαρ, τον ορογόνο του παχέος εντέρου και της σκωληκοειδούς απόφυσης, το περικολικό λίπος και τους επιχώριους λεμφαδένες. Τα κοκκιώματα ήταν μικρού και μέσου μεγέθους, κυρίως μη νεκρωτικά και σε λίγες θέσεις νεκρωτικού τύπου, αποτελούμενα από επιθηλιοειδή ιστιοκύτταρα και από πολυπύρηνα γιγαντοκύτταρα τύπου Langhans. Μεταξύ των κοκκιωμάτων παρατηρήθηκαν αθροίσεις αφρωδών ιστιοκυττάρων και χρόνιες φλεγμονώδεις διηθήσεις. Η ιστοχημική χρώση Ziehl-Neelsen αλλά και ο μοριακός έλεγχος του ασκιτικού υγρού ήταν αρνητικά για το μυκοβακτηρίδιο της φυματίωσης. Τα ιστολογικά ευρήματα θεωρήθηκαν μη ειδικά και συστήθηκε συσχέτισή τους με τα υπόλοιπα κλινικό εργαστηριακά ευρήματα για την ανεύρεση του αιτιολογικού παράγοντα. Η ασθενής μέχρι σήμερα παραμένει υπό διερεύνηση.

Συζήτηση: Σύμφωνα με την βιβλιογραφία η αιτιολογία της φλεγμονής ανευρίσκεται περίπου στο 90% των περιπτώσεων μετά από σχολαστική συσχέτιση των κλινικών, απεικονιστικών και εργαστηριακών ευρημάτων, όπως καλλιέργειες, μοριακός και ορολογικός έλεγχος. Οι ιστολογικοί χαρακτήρες της κοκκιωματώδους φλεγμονής (πχ νεκρωτικού η μη νεκρωτικού τύπου) έχουν σημασία καθώς περιορίζουν το ευρύ φάσμα της κλινικής διαφορικής διάγνωσης. Στην περίπτωσή μας η παραπλανητική ακτινολογική εικόνα η οποία παρέπεμπε σε κακοήθεια περιέπλεξε ακόμα περισσότερο μία ήδη δύσκολη από τη φύση της διαφορική διάγνωση.

e-Poster Session: Γενικά – Δέρμα – Παιδιατρική – Νεκροτομική

eP006

ΠΑΡΟΥΣΙΑΣΗ ΠΕΡΙΣΤΑΤΙΚΟΥ ΠΡΩΤΟΠΑΘΟΥΣ ΛΕΙΟΜΥΟΣΑΡΚΩΜΑΤΟΣ ΝΕΦΡΙΚΗΣ ΦΛΕΒΑΣ

Χ. Καραντζιάς[1], Μ. Σάσση[1], Χ. Ρούμπας[1], Ι. Νίτσιος[1], Α. Κωστοπούλου[1], Ξ. Γραμματόγλου[1], Θ. Χορευτάκη[1]
[1] *Εργαστήριο Παθολογικής Ανατομικής, Γ.Ν.Α «Γ. Γεννηματάς», Αθήνα*

Γενικά: Τα λειομυοσαρκώματα είναι σπάνιοι κακοήθεις όγκοι μαλακών μορίων. Μία μειοψηφία αυτών των όγκων προέρχεται από τις λείες μυϊκές ίνες του τοιχώματος αγγείων, συνήθως φλεβών. Η πλειοψηφία των ανωτέρω όγκων εμφανίζονται στο τοίχωμα των κοίλων φλεβών με μόνο ένα μικρό ποσοστό αυτών να προέρχονται από άλλες μεγάλες φλέβες.

Μέθοδος: Η ασθενής (82 ετών, γυναίκα) προσήλθε στο νοσοκομείο με μάζα στο αριστερό άνω τεταρτημόριο της κοιλίας που διεγνώσθη σε τυχαίο υπερηχογραφικό έλεγχο. Από το ιστορικό της ανέφερε κακοήθες μελάνωμα προ 30 ετών. Ο απεικονιστικός έλεγχος με CT και MRI ανέδειξε ευμεγέθη μάζα στην περιοχή του αριστερού επινεφριδίου στην πορεία οπισθοαορτικής αριστερής νεφρικής φλέβας.

Αποτελέσματα: Παραλάβαμε παρασκεύασμα αριστερής επινεφριδεκτομής και νεφρεκτομής μετά του όγκου, κατά τις διατομές του οποίου αναδείχθηκε η σχέση του με τη νεφρική φλέβα. Η ιστολογική εξέταση του όγκου έδειξε ότι αποτελούνταν από ατρακτόμορφα κύτταρα με διαφοροποίηση λείων μυϊκών κυττάρων, πυρηνικό πλειομορφισμό και 10-19 μιτώσεις ανά 10 HPF. Το νεόπλασμα προερχόταν από την αριστερή νεφρική φλέβα χωρίς να διηθεί τον αριστερό νεφρό, ενώ ταυτόχρονα απωθούσε και προκαλούσε ατροφία στο σύστοιχο επινεφρίδιο. Ανοσοϊστοχημικά ο όγκος εξέφραζε διάχυτα ακτίνη λείων μυϊκών ινών (SMA), Δεσμίνη και H-Καλδεσμόνη, ενώ ήταν αρνητικός για S-100, Mart-1, HMB-45, SOX-10. Ο δείκτης κυτταρικού πολλαπλασιασμού (Ki-67/MIB-1) υπολογίσθηκε 35%.

Συμπέρασμα: Τα ιστομορφολογικά και ανοσοϊστοχημικά ευρήματα επιβεβαίωσαν τη διάγνωση του λειομυοσαρκώματος ενδιάμεσης κακοήθειας Grade 2 (κατά FNCLCC) προερχόμενο από την νεφρική φλέβα. Τα λειομυοσαρκώματα της νεφρικής φλέβας είναι αρκετά σπάνιοι όγκοι με μόνο λίγες αναφορές στη βιβλιογραφία.

e-Poster Session: Γενικά – Δέρμα – Παιδιατρική – Νεκροτομική

eP007

Ο ΡΟΛΟΣ ΤΟΥ ΠΑΘΟΛΟΓΟΑΝΑΤΟΜΟΥ ΩΣ ΠΑΡΟΧΟΣ ΙΑΤΡΙΚΗΣ ΣΥΜΒΟΥΛΕΥΤΙΚΗΣ ΣΥΝΕΔΡΙΑΣ ΣΤΟΝ ΑΣΘΕΝΗ. ΜΕΛΕΤΗ ΒΙΒΛΙΟΓΡΑΦΙΑΣ ΚΑΙ ΕΜΠΕΙΡΙΑ ΤΟΥ ΕΡΓΑΣΤΗΡΙΟΥ ΜΑΣ

Ε. Βλοτινού[1], Ε. Νικολοπούλου[1], Θ. Κοντογεώργη[1], Ι. Σταθακοπούλου[1]
[1] *Γενικό Νοσοκομείο Ανατολικής Αχαΐας- ΝΜ Αιγίου*

Η ελάχιστη έως καθόλου επαφή μεταξύ ασθενούς και Παθολογοανατόμου είναι γνωστή σε όλους τους συναδέλφους ιατρούς. Ωστόσο οι Παθολογοανατόμοι είναι οι ιατροί που διδάσκουν τους φοιτητές, τους ειδικευόμενους αλλά και τους λοιπούς κλινικούς ιατρούς στη φυσιολογία και το γενετικό υπόβαθρο της νόσου.

Στο εργαστήριό μας , στην μετά-COVID εποχή εφαρμόζουμε την ανοικτή επαφή με τους ασθενείς, καθορίζοντας ραντεβού όπου ο ασθενής παίρνοντας την ιστολογική του έκθεση έχει τη δυνατότητα να συζητήσει με τον Παθολογοανατόμο πάνω στα αποτελέσματα και να εκθέσει τους προβληματισμούς του. Το γεγονός αυτό αποτέλεσε το έναυσμα της διενέργειας μιας βιβλιογραφικής έρευνας στο Pubmed πάνω στο θέμα 'pathologist-patient consultation program'. Επιλέχθηκαν 5 άρθρα όπου παρουσιάζονται προγράμματα με τον ασθενή να κλείνει ραντεβού για να συζητήσει με τον Παθολογοανατόμο , να δει τα ιστολογικά πλακίδια και να θέσει τα δικά του ερωτήματα για τη νόσο του. Ποσοστό άνω του 75% των ασθενών θέλησαν να συμμετέχουν με την πλειοψηφία να είναι γυναίκες (55,9-95,5%), με νεοδιάγνωστη κακοήθεια κυρίως στο μαστό (17-58%), με τα σαρκώματα (18,6%) και τους όγκους του γαστρεντερικού να ακολουθούν (17%).

Οι περισσότεροι ασθενείς δήλωσαν δυσχέρεια στην κατανόηση της γραπτής γνωμάτευσης αλλά η πλειοψηφία των συμμετεχόντων στην ιατρική συμβουλευτική συνεδρία με τον Παθολογοανατόμο δήλωσαν υψηλή ικανοποίηση και από τον γιατρό και από την συνεδρία , θεώρησαν χρήσιμη την επικοινωνία και θα συνιστούσαν σε έναν άλλο ασθενή αυτή την εμπειρία. Επιπρόσθετα, μετά την επαφή με τον Παθολογοανατόμο ένιωσαν ιδιαίτερα ενδυναμωμένοι από την γνωριμία με τη νόσο τους.

Τα παραπάνω ευρήματα είναι σε συμφωνία και με την αντίστοιχη εμπειρία του εργαστηρίου μας. Στον ελληνικό χώρο είναι σημαντικό εύρημα πως μετά τη συνεδρία ,ο ασθενής κατανοεί πως το ιστολογικό πόρισμα προκύπτει από τη συνεργασία εργαστηρίου και Παθολογοανατόμου και όχι από μια αυτόματη ανάλυση, όπως διαπιστώσαμε ότι πιστεύει ένα μεγάλο τμήμα των ασθενών. Επιπρόσθετα, συχνά αρκετοί από τους ασθενείς που είχαν μια ιατρική συμβουλευτική συνεδρία, θέλησαν να έχουν και μια δεύτερη μετά το ραντεβού με τον κλινικό-θεράποντα ιατρό τους, για επιπρόσθετη αποσαφήνιση ιατρικών εννοιών.

Με έναυσμα την όλως πρόσφατη ψήφιση του άρθρου 96 του νόμου 5041/2023 όπου προβλέπεται αμοιβή για την ιατρική γνωμάτευση των κλινικοεργαστηριακών ιατρών αλλά και την πρόσφατη εφαρμογή στις ΗΠΑ μέσω Medicare- Medicaid της αποζημίωσης της ιατρικής συμβουλευτικής επίσκεψης στον Παθολογοανατόμο, θεωρούμε πως δημιουργούνται νέα δεδομένα για το κύρος και την αναγνώριση της ειδικότητας της Παθολογικής Ανατομικής και στον ελληνικό χώρο.

e-Poster Session: Γενικά – Δέρμα – Παιδιατρική – Νεκροτομική

eP008

ΤΕΧΝΗΤΗ ΝΟΗΜΟΣΥΝΗ ΚΑΙ ΨΗΦΙΑΚΗ ΠΑΘΟΛΟΓΙΚΗ ΑΝΑΤΟΜΙΚΗ- Η ΑΠΟΨΗ ΤΟΥ ΠΑΘΟΛΟΓΟΑΝΑΤΟΜΟΥ- MINI REVIEW

Ε. Βλοτινού[1], Θ. Ι. Σεργεντάνης[2]
[1] *Γενικό Νοσοκομείο Ανατολικής Αχαΐας- ΝΜ Αιγίου*
[2] *Επίκουρος Καθηγητής Επιδημιολογίας-Μεθοδολογίας της Έρευνας, Τμήμα Πολιτικών Δημόσιας Υγείας, Πανεπιστήμιο Δυτικής Αττικής, Καθηγητής-Σύμβουλος στη Διοίκηση Μονάδων Υγείας, Σχολή Κοινωνικών Επιστημών, Ελληνικό Ανοικτό Πανεπιστήμιο*

Με την πρόοδο της τεχνολογίας, η επιστήμη των υπολογιστών έχει διεισδύσει στην Ιατρική και κυρίως τις διαγνωστικές ειδικότητες, Η Παθολογική Ανατομική έχοντας ήδη καθυστερήσει στην ενσωμάτωση της ψηφιοποίησης (Digital Pathology) και τις μεθόδους της ΤΝ, προσπαθεί να καλύψει το χαμένο έδαφος με το ενδιαφέρον του Παθολογοανατόμου στραμμένο στην καθημερινή πρακτική και τις επιπτώσεις που θα επιφέρει.

Στην παρούσα βιβλιογραφική μελέτη αναζητήθηκαν ανασκοπήσεις πάνω στην επίδραση της ψηφιοποίησης και της ΤΝ στην Παθολογική Ανατομική την τελευταία πενταετία (2018-2023). Αναβρέθηκαν 128 reviews από τα οποία επιλέχθηκαν 52 ως πιο σχετικά με την άποψη του γενικού Παθολογοανατόμου .Με επιπλέον εξαίρεση των άρθρων που αφορούσαν υποειδικότητες της Παθ. Αν. και μη αγγλόφωνα άρθρα, η τελική επιλογή ανέδειξε 22 άρθρα.

Στα βασικά πλεονεκτήματα όπου αναφέρονται στην εφαρμογή της ψηφιοποίησης στην Παθ. Αν. είναι η ελάφρυνση του φόρτου εργασίας και η εξοικονόμηση χρόνου για την ενασχόληση με πιο σύνθετα περιστατικά, την αύξηση της ταχύτητας και της ακρίβειας στην διάγνωση. Η ενσωμάτωση της ΤΝ στην εκπαίδευση είτε σε επίπεδο φοιτητών, ειδικευομένων, μεταξύ ειδικών ή και ασθενούς–ιατρού θα επιφέρει αύξηση της συνεργασίας, της έρευνας και την άμεση δυνατότητα λήψης δεύτερης διαγνωστικής γνώμης. Η συμμετοχή Παθολογοανατόμων σε ογκολογικά συμβούλια θα εδραιωθεί, με τη χρήση των νέων δυνατοτήτων της ΤΝ όπου θα βοηθήσουν και στην ανάδειξη της δουλειάς του Παθολογοανατόμου. Η χρήση της ψηφιοποίησης και της ΤΝ θα επιτρέψει την στενή επικοινωνία και καλύτερη αλληλεπίδραση μεταξύ ασθενούς και Παθολογοανατόμου με στόχο την εξειδικευμένη ασθενοκεντρική φροντίδα, με έμφαση στο γενετικό προφίλ .

Εμπόδια στην εφαρμογή μεθόδων ψηφιοποίησης και ΤΝ στην Παθολογική Ανατομική αποτελούν οικονομικά, τεχνικά, κοινωνικά ζητήματα αλλά και αυτά που αφορούν την στάση του κάθε Παθολογοανατόμου απέναντι στην τεχνολογία. Το υψηλό κόστος αγοράς και συντήρησης, η αναγκαιότητα αναδιαμόρφωσης του εργαστηρίου προς το ψηφιακό του ανάλογο, αλλά και θέματα όπως η αξιολόγηση , το σταντάρισμα, η αποθήκευση και η ύπαρξη αντιγράφων ασφαλείας, συμβάλουν στην καθυστέρηση της ψηφιακής εποχής στην Παθ. Αν. Νομικά θέματα που αφορούν την προστασία των προσωπικών δεδομένων, την νομοθεσία που ρυθμίζει την εφαρμογή τους αλλά και η ανυπαρξία οικονομοτεχνικών μελετών κόστους- αποτελεσματικότητας αποτελούν τροχοπέδη στο πέρασμα στην ψηφιακή εποχή.

Ιδιαίτερη σημασία έχει η επιφυλακτική στάση των ίδιων των Παθολογοανατόμων, όπου >50% δηλώνουν πως δεν αισθάνονται ασφαλείς να συντάξουν μια έκθεση βασισμένη μόνο σε ψηφιακές εικόνες. Άλλοι δηλώνουν πως φοβούνται την παροχή ψευδών δεδομένων από την ΤΝ (black boxes), αλλά και την δυσχέρεια στην διάκριση λεπτομερειών των κυτταρικών τύπων, του πυρήνα, ή των μικροοργανισμών (H. Pylori).

Η εφαρμογή λύσεων στην ανάλυση της ψηφιακής εικόνας αλλά και αλγορίθμων της ΤΝ θα μπορούσε να προσφέρει κάποιες λύσεις αλλά προς το παρόν μόνο σε απλά διαγνωστικά προβλήματα. Η πολυπλοκότητα των παθολογοανατομικών διαγνώσεων δεν δύναται να προσεγγιστεί με τα έως τώρα επιτεύγματα της ΤΝ. Ωστόσο τεχνικές επαύξησης των βάσεων δεδομένων , η δημιουργία νέων εμπλουτισμένων βάσεων δεδομένων για εκπαίδευση των συστημάτων ΤΝ και οι μη επιβλεπόμενες τεχνικές μηχανικής μάθησης των συστημάτων ελαχιστοποιούν τον ρόλο του Παθολογοανατόμου στην νέα εποχή της ψηφιοποίησης και της ΤΝ.

e-Poster Session: Γενικά – Δέρμα – Παιδιατρική – Νεκροτομική

eP009

ΠΛΕΙΟΜΟΡΦΟ ΔΕΡΜΑΤΙΚΟ ΣΑΡΚΩΜΑ

Μ. Χαντζιάρα[1], Λ. Αμπου-Άσαμπε[1], Α. Δημητριάδη[1], Π. Φράγκου[1], Γ. Χάμψας[1], Ε. Πατσέα[1]
[1] *Metropolitan General*

Εισαγωγή: Το πλειόμορφο δερματικό σάρκωμα είναι ένα αδιαφοροποίητο πλειόμορφο σάρκωμα πιθανόν σχετιζόμενο με το άτυπο ινοξάνθωμα. Το πλειόμορφο δερματικό σάρκωμα διαχωρίζεται από το άτυπο ινοξάνθωμα από την παρουσία διήθησης του υποδορίου λιπώδους ιστού, νεκρώσεων, περινευριδιακών ή/και λεμφαγγειακών διηθήσεων.

Υλικό Και Μέθοδος: Άνδρας 77 ετών προσήλθε στο Νοσοκομείο μας με εξωφυτικό όγκο τριχωτού κεφαλής και υπεβλήθη σε χειρουργική αφαίρεση αυτού. Στο εργαστήριό μας παραλάβαμε τεμάχιο δέρματος εκτάσεως 1,9Χ1,5 εκ. και πάχους μετά του υποδορίου λιπώδους ιστού έως 1,2 εκ., φέρον εξωφυτικό περίγραπτο νεοπλασματικό όγκο μεγ.διαμ. 1,8 εκ.

Αποτελέσματα: Η μικροσκοπική εξέταση έδειξε ότι πρόκειται για ελκωτικό κακόηθες νεόπλασμα συγκροτούμενο από ατρακτόμορφα εν μέρει επιθηλιοειδή κύτταρα με έντονη ατυπία και αυξημένη μιτωτική δραστηριότητα, με παρουσία αρκετών άτυπων μορφών. Το νεόπλασμα διηθεί όλο το πάχος του χορίου και επεκτείνεται στον υποδόριο λιπώδη ιστό, με μέγιστο βάθος διήθησης 6 χιλ. Παρατηρούνται περινευριδιακές νεοπλασματικές διηθήσεις.

Ανοσοϊστοχημικός έλεγχος: SMA(+), CD10(+), CD68(+), S-100(εστιακά+), SOX-10(-), CKAE1/AE3(-), CK5/6(-), p63(-), CD34(-), Desmin(-), MDM-2(-), CD31(-). Ο δείκτης κυτταρικού πολλαπλασιασμού ki67* εκτιμάται θετικός σε ποσοστό 60% των πυρήνων του νεοπλάσματος. Η διαφορική μας διάγνωση περιέλαβε το πλειόμορφο δερματικό σάρκωμα, το άτυπο ινοξάνθωμα, το δεσμοπλαστικό μελάνωμα, το χαμηλής διαφοροποίησης πλακώδες καρκίνωμα, το λειομυοσάρκωμα και το αγγειοσάρκωμα. Τέθηκε η διάγνωση του πλειόμορφου δερματικού σαρκώματος.

Συμπεράσματα: Το πλειόμορφο δερματικό σάρκωμα είναι ένα σπάνιο νεόπλασμα, το οποίο παρουσιάζει 20-30% κίνδυνο τοπικής υποτροπής και μετάστασης σε λεμφαδένες ή στον πνεύμονα.

e-Poster Session: Γενικά – Δέρμα – Παιδιατρική – Νεκροτομική

eP010

ΠΛΕΙΟΜΟΡΦΟ ΟΝΥΧΟΜΑΤΡΙΚΩΜΑ ΟΝΥΧΟΣ (PLEOMORPHIC ONYCHOMATRICOMA): ΠΑΡΟΥΣΙΑΣΗ ΠΕΡΙΣΤΑΤΙΚΟΥ

Γ. Καζαμίας[1], Ε. Χλιάρα[1], Α. Στρέλε[2], Ε. Κοντζίνου[1], Ε. Σερπετσιδάκη[1], Ε. Γιαννικάκη[1]
[1] *Εργαστήριο Παθολογικής Ανατομικής, Γ.Ν. Ηρακλείου Βενιζέλειο*
[2] *Χειρουργική Κλινική, Γ.Ν. Ηρακλείου Βενιζέλειο*

Εισαγωγή: Το ονυχοματρίκωμα αποτελεί ασύνηθες καλόηθες ινοεπιθηλιακό όγκο της μήτρας του όνυχος, με περίπου διακόσιες περιπτώσεις καταγεγραμμένες και συχνότερη εντόπιση στα δάκτυλα των άνω άκρων. Ο πλειόμορφος υπότυπος περιέχει πολυπύρηνους και πλειόμορφους πυρήνες στο στρώμα.

Παρουσίαση περιστατικού: Το περιστατικό αφορά σε άντρα 75 ετών με υπονύχιο μόρφωμα εξορμούμενο από την μήτρα του όνυχος που παρεκτόπιζε-παραμόρφωνε την ονυχαία πλάκα. Μετά από αφαίρεση της ονυχιαίας πλάκας το μόρφωμα εξαιρέθηκε χειρουργικά και στάλθηκε για ιστολογική εξέταση.

Αποτελέσματα: Μακροσκοπικά παρελήφθη λευκόφαιο ογκίδιο διαμέτρου 1,5 εκ, με λαχνωτή-θηλώδη διαμόρφωση και ινώδη σύσταση.

Μικροσκοπικά παρατηρήθηκε ινοεπιθηλιακή αλλοίωση, θηλωματώδους διαμόρφωσης (finger-glove pattern), καλυπτόμενη από πολύστιβο πλακώδες επιθήλιο τύπου μήτρας όνυχος, χωρίς κοκκιώδη στιβάδα. Το επιθήλιο εμφάνιζε καταδύσεις σχήματος ‘’V’’ με συνοδό εστιακή κερατινοποίηση.

Το στρώμα παρουσίαζε ινοκολλαγανώδη και εστιακά ινομυξοειδή σύσταση, ατρακτοειδή στρωματικά κύτταρα με ήπια έως μέτρια κυτταροβρίθεια υποεπιθηλιακά, διάσπαρτες πολυπύρηνους - πλειόμορφους πυρήνες με ατυπία εκφυλιστικής αρχής, απουσία μιτώσεων και δείκτη κυτταρικού πολλαπλασιασμού < 5%. Ανοσοϊστοχημικά τα στρωματικά κύτταρα εξέφραζαν CD34 και εν μέρει CD10, ενώ ήταν αρνητικά σε actin, s-100, EMA, CD99 και MDM2.

Οι πλειόμορφες-πολυπύρηνες μορφές εμφάνιζαν θετική έκφραση σε p16.

Συζήτηση: Λόγω της χαμηλής συχνότητας εμφάνισης του συγκεκριμένου νεοπλάσματος θεωρείται σημαντική η γνώση των ειδικών χαρακτηριστικών του, με έμφαση στην διαφορική του διάγνωση από άλλες υπονύχιες βλάβες με έκφραση CD34. Μεταξύ αυτών περιλαμβάνονται το επιπολής ινομύξωμα των άκρων (CD99+,EMA-/+), το νευρίνωμα (s100+), το περινευρίωμα (EMA+) και το αγγειοϊνωμα. Η θετική έκφραση της πρωτεΐνης p16 στον πλειόμορφο υπότυπο έχει συσχετισθεί βιβλιογραφικά με απώλεια της έκφρασης του RB1, κατά αντιστοιχία με το πλειόμορφο ίνωμα.

e-Poster Session: Γενικά – Δέρμα – Παιδιατρική – Νεκροτομική

eP011

ΣΥΓΧΡΟΝΗ ΠΑΡΟΥΣΙΑ ΛΕΜΦΩΜΑΤΟΣ ΑΠΟ ΜΙΚΡΑ ΛΕΦΟΚΥΤΤΑΡΑ ΚΑΙ ΠΛΑΚΩΔΟΥΣ ΚΑΡΚΙΝΩΜΑΤΟΣ ΔΕΡΜΑΤΟΣ

Ο. Τζάϊδα[1], Χ. Δασταμάνη[2], Ν. Νόβκοβιτς[1], Α. Γραββάνη[2], Γ. Γαλανόπουλος[1]
[1]*Εργαστήριο Παθολογικής Ανατομικής Γ.Α.Ν.Π. Μεταξά*
[2]*Εργαστήριο Παθολογικής Ανατομικής Γ.Ν. Καρδίτσας*

Εισαγωγή: Δερματικές αλλοιώσεις απαντώνται στο 25% των ασθενών με χρόνια λεμφοκυτταρική λευχαιμία (ΧΛΛ). Αυτές μπορεί να αφορούν είτε δευτεροπαθή διήθηση του δέρματος από κύτταρα της λευχαιμίας, είτε πρωτοπαθείς δερματικές κακοήθειες και μη. Περιγράφεται περίπτωση σύγχρονης παρουσίας λεμφώματος και καρκινώματος εκ πλακωδών κυττάρων σε δερματική αλλοίωση.

Υλικά και μέθοδοι: Άνδρας ασθενής 70 ετών με γνωστό ιστορικό ΧΛΛ προσήλθε για αφαίρεση δερματικής βλάβης τριχωτού κεφαλής. Το υλικό αφορούσε ατρακτοειδές τμήμα δέρματος διαστάσεων 2,4Χ1,6Χ0,6εκ., με ελκωτική αλλοίωση στην επιφάνεια μεγίστης διαμέτρου 0,7εκ.

Αποτελέσματα: Αντίστοιχα στην εξέλκωση της επιδερμίδας παρατηρείται ανάπτυξη κερατινοποιούμενου πλακώδους καρκινώματος δέρματος, Grade1-2. Το καρκίνωμα συνοδεύεται από άφθονο συνοδό λεμφικό στοιχείο με διάχυτη και εστιακά αδρή οζώδη αρχιτεκτονική, αποτελούμενο από μικρού-μεσαίου μεγέθους κύτταρα με ήπια ανωμαλία πυρήνα. Η λεμφική εξεργασία έχει περιεξαρτηματική-περιαγγειακή κατανομή χωρίς εμφανή δερμοτροπισμό και επεκτείνεται στον υποκείμενο λιπώδη ιστό με ασαφή όρια.

Στον **ανοσοϊστοχημικό έλεγχο** τα λεμφοειδή κύτταρα εμφανίζουν θετική έκφραση στους δείκτες CD20, BSAP, CD5, CD23, LEF1, ZAP70 και αρνητική σε CD3, CD10, CD138, MUM1. Τα πλακώδη κύτταρα είχαν θετική έκφραση σε CK5/6, p40.

Τα ανωτέρω μορφολογικά και ανοσοϊστοχημικά ευρήματα είναι συμβατά διήθησης από μη B-Hodgkin λέμφωμα του τύπου του λεμφώματος από μικρά κύτταρα/ΧΛΛ.

Συμπεράσματα: Οι πάσχοντες με ΧΛΛ είναι σε ομάδα υψηλού κινδύνου για εμφάνιση δερματικών κακοηθειών, ιδίως πλακώδους καρκινώματος, με συχνή παρουσία πολλαπλών εστιών αλλά και τοπικών υποτροπών. Άρρενες ασθενείς μέσου όρου ηλικίας 72 ετών είναι ο κύριος πληθυσμός εντόπισης. Σημαντική είναι η αποφυγή χαρακτηρισμού του λεμφικού στοιχείου ως φλεγμονώδη στον όγκο αντίδραση και όχι νεόπλασμα, ειδικά σε ασθενείς με άγνωστο ιστορικό λεμφώματος.

e-Poster Session: Γενικά – Δέρμα – Παιδιατρική – Νεκροτομική

eP012

ΑΔΕΝΟΕΙΔΕΣ ΚΥΣΤΙΚΟ ΚΑΡΚΙΝΩΜΑ ΤΡΙΧΩΤΟΥ ΚΕΦΑΛΗΣ: ΠΑΡΟΥΣΙΑΣΗ ΠΕΡΙΣΤΑΤΙΚΟΥ

Τζ. Φ. Σκλήρης[1], Κ. Μαρίνη[2], Ι. Σ. Πετράς[3], Β. Σαββαΐδου[3], Ν. Αργυρίου[4]
[1] *Παθολογοανατομικό Εργαστήριο Π.Γ.Ν.Θ. ΑΧΕΠΑ, Θεσσαλονίκη*
[2] *ΩΡΛ Κλινική Γ.Ν. Κιλκίς*
[3] *Παθολογοανατομικό Εργαστήριο, ΓΝΘ «Γ. Παπανικολάου»*

Το αδενοειδές κυστικό καρκίνωμα (adenoid cystic carcinoma-ACC) είναι ένα σπάνιο κακόηθες νεόπλασμα, αποτελώντας το 1% των κακοηθειών της κεφαλής και τραχήλου. Είναι ο συχνότερος κακοήθης όγκος των ελασσόνων σιελογόνων και οροβλεννωδών αδένων. Εμφανίζεται μεταξύ 40-70 ετών, ενώ χαρακτηρίζεται από αργή αύξηση του μεγέθους του, συχνές περινευρικές διηθήσεις, απομακρυσμένες μεταστάσεις και αρχικά αμβλυχρή συμπτωματολογία. Έχει επίσης περιγραφεί σε όργανα με εξωκρινείς αδένες, όπως πνεύμονες, τράχηλος μήτρας, μαστός, προστάτης και οισοφάγος. Το πρωτοπαθές δερματικό αδενοειδές κυστικό καρκίνωμα (PCACC) είναι ένα εξαιρετικά σπάνιο νεόπλασμα, το οποίο διαγιγνώσκεται επί αποκλεισμού εμφανούς πρωτοπαθούς εστίας ACC. Παρακάτω παρουσιάζεται περιστατικό PCACC του τριχωτού της κεφαλής σε ενήλικα ασθενή.

Θήλυ ασθενής, 46 ετών, προσήλθε στα Εξωτερικά Ιατρεία με υποδόριο μόρφωμα βρεγματικά αριστερά, με υπερκείμενη αλωπεκία. Παρατηρήθηκε προ 5ετίας περίπου, ενώ από διμήνου αναφέρεται σταδιακή αύξηση του μεγέθους του. Είχε διαστάσεις 2.5x1.5 εκ. και αυξημένη σύσταση, ενώ δεν ψηλαφήθηκαν τραχηλικοί λεμφαδένες. Η λοιπή κλινική εξέταση ήταν φυσιολογική, ενώ και το ατομικό ιστορικό ελεύθερο. Αποφασίστηκε η χειρουργική εκτομή του μορφώματος, το οποίο και εστάλη προς ιστοπαθολογική εξέταση, που έθεσε τη διάγνωση. Ακολούθησε πλήρης απεικονιστικός έλεγχος με Αξονική και Μαγνητική Τομογραφία, χωρίς την ανεύρεση άλλης εστίας, καθώς και συμπληρωματική εκτομή μεγαλύτερης έκτασης δέρματος για διασφάλιση υγιών ορίων.

Το PCACC είναι χαμηλής κακοήθειας νεόπλασμα με ευνοϊκότερη πρόγνωση από το ACC, μικρότερη συχνότητα λεμφαδενικών και απομακρυσμένων μεταστάσεων, καθώς και περινευρικών διηθήσεων. Ο χρόνος από την πρώτη εμφάνιση του μορφώματος μέχρι τη διάγνωση είναι περί τα 10 έτη. Λόγω της συχνής τοπικής υποτροπής, συστήνεται ευρεία χειρουργική εκτομή με 2 εκατοστά υγιούς δέρματος.

e-Poster Session: Γενικά – Δέρμα – Παιδιατρική – Νεκροτομική

eP013

ΜΙΚΡΟΔΟΡΥΦΟΡΙΚΑ ΑΣΤΑΘΗ ΝΕΟΠΛΑΣΜΑΤΑ ΜΕ ΣΜΗΓΜΑΤΟΓΟΝΟ ΔΙΑΦΟΡΟΠΟΙΗΣΗ ΣΕ ΕΔΑΦΟΣ ΣΥΝΔΡΟΜΟΥ MUIR-TORRE

Ν. Σταυρινού[1], Ε. Σπιτέρη[1], Φ. Δόλκιρας[1], Π. Βλάχου[1], Ε. Αθανασίου[1], Α. Θεράποντος[1], Γ. Κυριακόπουλος[1]
[1]*Εργαστήριο Παθολογικής Ανατομικής Νοσοκομείου Ευαγγελισμός*

Εισαγωγή: Το σύνδρομο Muir-Torre (MTS) αποτελεί μορφή του συνδρόμου Lynch που χαρακτηρίζεται από εξαρτηματικά νεοπλάσματα των σμηγματογόνων αδένων καθώς και σπλαγχνικά νεοπλάσματα όπως καρκίνωμα του παχέος εντέρου ή του ενδομητρίου. Τα εξαρτηματικά νεοπλάσματα συχνά προηγούνται των σπλαγχνικών. Το σύνδρομο οφείλεται σε germline μεταλλάξεις των γονιδίων MLH1 ή MSH2.

Υλικό και Μέθοδοι: Παρουσίαση τεσσάρων περιστατικών του Γ.Ν.Α «Ο Ευαγγελισμός» με πολλαπλές σύγχρονες δερματικές βλάβες περιοχής κεφαλής-τραχήλου. Δύο από τα τέσσερα περιστατικά αναφεραν ιστορικό δεξιάς κολεκτομής για αδενοκαρκίνωμα παχέος εντέρου.

Αποτελέσματα: Οι ιστολογικές εξετάσεις ανέδειξαν νεοπλάσματα με σαφή σμηγματογόνο διαφοροποίηση και συγκεκριμένα δύο αφορούσαν σε sebaceoma, ένα sebaceous adenoma και ένα sebaceous carcinoma. Λόγω του ιστορικού αλλά και των πολλαπλών σύγχρονων αλλοιώσεων πραγματοποιήθηκε ανοσοϊστοχημικός έλεγχος που ανέδειξε πλήρη απώλεια έκφρασης του ζεύγους των πρωτεϊνών των επιδιορθωτικών γονιδίων MSH-2 / MSH-6 στα τρία περιστατικά ενώ το τέταρτο εμφάνιζε απώλεια του ζεύγους MLH1 / PMS2. Τα νεοπλάσματα δεν εξέφραζαν τη μεταλλαγμένη πρωτεΐνη BRAFV600E.

Συμπεράσματα: Η αναγνώριση της οιασδήποτε νεοπλασίας που εντάσσεται στα πλαίσια κληρονομικού συνδρόμου και η οποία είναι πανομοιότυπη ιστολογικά με την αντίστοιχη σποραδική είναι μείζονος σημασίας για την τοποθέτηση του ασθενούς αλλά και των πρώτου βαθμού συγγενών αυτού, ανάλογα και με τη διεισδυτικότητα (penetrance) του γονιδίου, σε πρόγραμμα παρακολούθησης και πρόληψης ανάπτυξης της μετάχρονης νεοπλασίας. Ενώ στις σποραδικές περιπτώσεις μικροδορυφορικά ασταθών νεοπλασμάτων το γονίδιο MLH1 αδρανοποιείται διαμέσου της υπερμεθυλίωσής του, στις περιπτώσεις που εντάσσονται στα πλαίσια του συνδρόμου Lynch / MTS παρατηρείται σημειακή μετάλλαξη του γονιδίου MLH1. Στους ασθενείς συστήθηκε γονιδιακός έλεγχος.

e-Poster Session: Γενικά – Δέρμα – Παιδιατρική – Νεκροτομική

eP014

ΑΝΑΔΕΙΞΗ ΠΑΓΙΔΩΝ ΣΤΗ ΔΙΑΓΝΩΣΗ ΤΟΥ ΔΕΡΜΑΤΙΚΟΥ ΑΓΓΕΙΟΣΑΡΚΩΜΑΤΟΣ ΜΕΣΩ ΤΗΣ ΠΑΡΟΥΣΙΑΣΗΣ ΕΝΔΙΑΦΕΡΟΝΤΟΣ ΠΕΡΙΣΤΑΤΙΚΟΥ ΚΑΙ ΑΝΑΣΚΟΠΗΣΗΣ ΤΗΣ ΒΙΒΛΙΟΓΡΑΦΙΑΣ

Α. Συρνιώτη[1], Γ. Πετράκης[1], Β. Σαββαΐδου[2], Α. Κοτσάνη[3], Π. Χυτίρογλου[1]
[1] *Εργαστήριο Γενικής Παθολογίας και Παθολογικής Ανατομικής, Τμήμα Ιατρικής Α.Π.Θ*
[2] *Εργαστήριο Παθολογικής Ανατομικής, Γ.Ν.Θ. «Γ. Γεννηματάς»*
[3] *Κλινική ΩΡΛ, Γ.Ν. Βέροιας*

Εισαγωγή: Το αγγειοσάρκωμα αποτελεί κακόηθες νεόπλασμα ενδοθηλιακής προέλευσης, με κλινικά, ιστολογικά και ανοσοϊστοχημικά ευρήματα που μιμούνται άλλα νεοπλάσματα.

Σκοπός μελέτης: Η ανάδειξη παγίδων στη διάγνωση του αγγειοσαρκώματος μέσω παρουσίασης μιας περίπτωσης δερματικού αγγειοσαρκώματος που παραλάβαμε για συμβουλευτική γνώμη με αρχική πιθανή διάγνωση το πλειόμορφο σάρκωμα.

Υλικό και Μέθοδος: Κύβος παραφίνης από ογκίδιο δέρματος προσώπου, σε άντρα ηλικίας 74 ετών.

Αποτελέσματα: Τομές αιματοξυλίνης-ηωσίνης έδειξαν διήθηση του χορίου του δέρματος από κακόηθες νεόπλασμα, αυξημένης κυτταροβρίθειας. Τα νεοπλασματικά κύτταρα διατάσσονταν κυρίως σε συμπαγείς ομάδες, ενώ σε λίγες θέσεις επένδυαν σχισμοειδείς χώρους, σπανίως με ερυθρά αιμοσφαίρια. Τα νεοπλασματικά κύτταρα ήταν κυρίως μεγάλου μεγέθους, με ευμεγέθεις, φυσαλιδώδεις ή βαθυχρωματικούς πυρήνες, με εμφανές μεγάλο πυρήνιο και αρκετό ηωσινόφιλο κυτταρόπλασμα. Η μιτωτική δραστηριότητα ήταν μέτρια έως έντονη, συμπεριλαμβανομένων άτυπων πυρηνοκινησιών. Ανευρέθηκαν εστίες νέκρωσης του νεοπλάσματος. Σε εν τω βάθει θέσεις παρατηρήθηκε διήθηση του υποδορίου λιπώδους ιστού και γραμμωτών μυϊκών ινών από νεοπλασματικά κύτταρα. Κατά τον ανοσοϊστοχημικό έλεγχο, παρατηρήθηκε θετικότητα των νεοπλασματικών κυττάρων στα αντιγόνα ERG, CD31 και D2-40, αλλά όχι στο CD34. Επίσης, δεν παρατηρήθηκε θετικότητα σε: κερατίνες, p40, pS100, HMB45, MelanA, SMA, δεσμίνη, LCA, CD20, CD3, CD30, ALK1, CD23, MUM1, CD68, CD10 και CD99. Λαμβάνοντας υπόψη τα κλινικά, ιστολογικά και ανοσοϊστοχημικά ευρήματα, τέθηκε η διάγνωση του αγγειοσαρκώματος.

Συμπέρασμα: Η διάγνωση του αγγειοσαρκώματος απαιτεί προσεκτική μικροσκόπηση και πολλαπλές ανοσοϊστοχημικές χρώσεις, γιατί: α) η αγγειακή διαφοροποίηση μπορεί να μην είναι εμφανής, β) η έκφραση ορισμένων κλασικών αγγειακών δεικτών μπορεί να απουσιάζει, γ) σε κάποιες περιπτώσεις μπορεί να εκφράζει ασυνήθεις δείκτες.

e-Poster Session: Γενικά – Δέρμα – Παιδιατρική – Νεκροτομική

eP015

ΣΩΛΗΝΩΔΕΣ ΑΔΕΝΩΜΑ ΙΔΡΩΤΟΠΟΙΟΥ ΑΔΕΝΑ: ΠΕΡΙΓΡΑΦΗ ΣΠΑΝΙΑΣ ΠΕΡΙΠΤΩΣΗΣ

Α. Συρνιώτη[1], Ν. Φαχούρι[1], Π. Χυτίρογλου[1]
[1] *Εργαστήριο Γενικής Παθολογίας και Παθολογικής Ανατομικής, Τμήμα Ιατρικής Α.Π.Θ*

Εισαγωγή: Το σωληνώδες αδένωμα αποτελεί ένα εξαιρετικά σπάνιο καλόηθες νεόπλασμα των ιδρωτοποιών αδένων, το οποίο μπορεί να μιμηθεί κλινικά και ιστολογικά άλλα νεοπλάσματα.

Σκοπός μελέτης: Η παρουσίαση περίπτωσης σωληνώδους αδενώματος ιδρωτοποιού αδένα, με έμφαση στα ιστολογικά χαρακτηριστικά και τη διαφοροδιαγνωστική προσέγγιση.

Υλικό και Μέθοδος: Κύβος παραφίνης για συμβουλευτική εξέταση από δερματική βλάβη στη μεσόφρυο χώρα, σε άντρα ηλικίας 40 ετών.

Αποτελέσματα: Τομές αιματοξυλίνης-ηωσίνης έδειξαν τεμάχιο δέρματος με παρουσία νεοπλασματικής εξεργασίας, αποτελούμενης από ποικίλου μεγέθους και σχήματος σωληνώδεις σχηματισμούς εντός του επιπολής και του εν τω βάθει χορίου. Οι ως άνω σχηματισμοί επαλείφονταν από δύο στίχους κυττάρων (έναν εξωτερικό στίχο μυοεπιθηλιακών κυττάρων και έναν εσωτερικό στίχο επιθηλιακών κυττάρων, μέσου μεγέθους, κυβοειδούς ή κυλινδρικού σχήματος, με ηωσινόφιλο κυτταρόπλασμα και ωοειδείς πυρήνες, ενίοτε με εμφανές πυρήνιο). Δεν παρατηρήθηκε άξια λόγου ατυπία, πολυμορφία ή μιτωτική δραστηριότητα. Κατά θέσεις, αναγνωρίστηκαν θηλώδεις προσεκβολές εντός του αυλού ορισμένων σωληνωδών σχηματισμών. Κατά τον ανοσοϊστοχημικό έλεγχο, τα επιθηλιακά κύτταρα εμφάνισαν θετικότητα στο επιθηλιακό μεμβρανικό αντιγόνο και το καρκινοεμβρυϊκό αντιγόνο (αυλικό πρότυπο θετικότητας). Τα μυοεπιθηλιακά κύτταρα αναδείχθηκαν με τις χρώσεις p63, πρωτεΐνη S100 και ακτίνη των λείων μυϊκών ινών. Στην χρώση για τον δείκτη κυτταρικού πολλαπλασιασμού Ki67 ανευρέθηκαν ολιγάριθμα θετικά κύτταρα.

Συμπέρασμα: Η ομοιότητα της δομής των σωληνωδών σχηματισμών του σωληνώδους αδενώματος με τους φυσιολογικούς εκκρινείς αδένες και η απουσία διηθητικής ανάπτυξης διακρίνουν αυτό το σπάνιο νεόπλασμα από άλλα εξαρτηματικά νεοπλάσματα με παρόμοια ιστολογική εικόνα, όπως το μικροκυστικό καρκίνωμα των εξαρτημάτων.

e-Poster Session: Γενικά – Δέρμα – Παιδιατρική – Νεκροτομική

eP016

ΚΑΚΟΗΘΗΣ ΥΠΕΡΠΛΑΣΤΙΚΟΣ ΤΡΙΧΕΙΛΗΜΜΑΤΙΚΟΣ ΟΓΚΟΣ. ΜΙΑ ΣΠΑΝΙΑ ΠΕΡΙΠΤΩΣΗ

Ε. Αγγελίδου[1], Γ. Χαχαλης[1], Κ.Πανάς[2]
[1]*Παθολογοανατομικό Εργαστήριο Γενικό Νοσοκομείο Σερρών*
[2] *Χειρουργική Κλινική Γενικό Νοσοκομείο Σερρών*

Εισαγωγή: Οι κακοήθεις υπερπλαστικοί τριχειλημματικοί όγκοι (ΚΥΤΟ) είναι εξαιρετικά σπάνιοι όγκοι που προέρχονται από το εξωτερικό έλυτρο του τριχικού θυλάκου. Έχουν αναφερθεί μόλις 39 περιπτώσεις στην βιβλιογραφία αγγλικής γλώσσας. Συχνά εντοπίζονται στο τριχωτό της κεφαλής ηλικιωμένων γυναικών. Η κλινική πορεία μπορεί να μην είναι συμβατή με τους ιστολογικούς χαρακτήρες.

Σκοπός: Παρουσίαση σπάνιου περιστατικού ΚΥΤΟ στο τριχωτό της κεφαλής άνδρα 59 ετών.

Υλικό και Μέθοδοι: Άνδρας ηλικίας 59 ετών υποβλήθηκε σε αφαίρεση λευκόφαιου συμπαγούς ογκιδίου διαστάσεων 3,5χ2χ1 εκατοστά από το τρχωτό της κεφαλής. Ανέφερε πρόσφατη αύξηση του μεγέθους του.

Αποτελέσματα: Η ιστολογική εξέταση τομών από το μακροσκοπικά περιγραφόμενο ογκίδιο έδειξε ότι πρόκειται για κακόηθες νεόπλασμα το οποίο αποτελείται από κακοήθη πολυγωνικά πλακώδη κύτταρα σε μικρές ή μεγάλες συμπαγείς ομάδες. Τέθηκε η διάγνωση του κακοήθους υπερπλαστικού τριχειλημματικού όγκου.

Συμπεράσματα: Τονίζεται η σπανιότητα της περίπτωσης. Στη διεθνή βιβλιογραφία έχουν αναφερθεί ελάχιστες περιπτώσεις. Στη διαφορική διάγνωση εμπίπτει κυρίως το πλακώδες καρκίνωμα. Αποτελεσματική θεραπεία είναι η χειρουργική εκτομή.

e-Poster Session: Γενικά – Δέρμα – Παιδιατρική – Νεκροτομική

eP017

ΣΜΗΓΜΑΤΟΓΟΝΩΜΑ ΑΚΡΑΣ ΧΕΙΡΟΣ ΣΕ ΑΝΔΡΑ 78 ΕΤΩΝ. ΜΙΑ ΕΝΔΙΑΦΕΡΟΥΣΑ ΠΕΡΙΠΤΩΣΗ

Ε. Αγγελίδου[1], Γ. Χάχαλης[1], Κ. Δεσπούδη[2]
[1] *Παθολογοανατομικό Εργαστήριο Γενικό Νοσοκομείο Σερρών*
[2] *Χειρουργική Κλινική Γενικό Νοσοκομείο Σερρών*

Εισαγωγή: Ο όρος σμηγματογόνωμα χρησιμοποιήθηκε το 1984 από τους Troy και Ackerman για να περιγράψει ένα καλοήθη εξαρτηματικό όγκο με διαφοροποίηση προς σμηγματογόνα κύτταρα. Συνήθως είναι μονήρεις όγκοι και εντοπίζονται στο κρανίο. Όταν είναι πολλαπλοί μπορεί να σχετίζονται με το σύνδρομο Muir- Torre και μεταλάξεις στα DNA MMR γονίδια.

Σκοπός: Παρουσίαση ενδιαφέροντος πεεριστατικού σε ανδρα 78 ετών.

Υλικό και Μέθοδοι: ΄Ανδρας ηλικίας 78 ετών προσήλθε στο νοσοκομείο μας με δερματική βλάβη δεξιάς άκρας χειρός. Εγινε ο απαραίτητος κλινικοεργαστηριακός έλεγχος. Παραλάβαμε ατρακτοειδές τμήμα δέρματος διαστάσαεων 1,7χ1,4 εκατοστά στην επιφάνεια του οποίου αναγνωρίζεται λευκόφαιη βλάβη διαστάσεων 1,5χ1,0,5 εκατοστά με κυστική εκφύλιση.

Αποτελέσματα: Ιστολογική εξέταση από τη μακροσκοπικά περιγραφόμενη βλάβη έδειξε ότι πρόκειται για καλοήθη όγκο των εξαρτημάτων του δέρματος που αποτελείται από βασικού τύπου κύτταρα σε ποσοστό >50% και σμηγματογόνα κύτταρα. Τέθηκε η διάγνωση του σμηγματογονώματος.

Συμπέρασμα: Σε μονήρεις περιπτώσεις αποτελεσματική θεραπεία είναι η τοπική εκτομή. Περιπτώσεις που σχετίζονται με το σύνδρομο Muir- Torre παρουσιάζουν σπλαχνικές κακοήθειες από τις οποίες συχνότερη είναι το καρκίνωμα του παχέος εντέρου. Σε 60% των ασθενών με σύνδρομο ΜΤ παρατηρούνται μεταστάσεις.

e-Poster Session: Γενικά – Δέρμα – Παιδιατρική – Νεκροτομική

eP018

ΔΕΡΜΑΤΙΚΗ ΜΕΤΑΣΤΑΣΗ ΣΤΟΝ ΑΡΙΣΤΕΡΟ ΓΛΟΥΤΟ ΔΙΑΥΓΟΚΥΤΤΑΡΙΚΟΥ ΝΕΦΡΟΚΥΤΤΑΡΙΚΟΥ ΚΑΡΚΙΝΩΜΑΤΟΣ. ΠΑΡΟΥΣΙΑΣΗ ΣΠΑΝΙΑΣ ΠΕΡΙΠΤΩΣΗΣ ΜΕ ΣΥΝΤΟΜΗ ΑΝΑΣΚΟΠΗΣΗ ΤΗΣ ΤΡΕΧΟΥΣΑΣ ΒΙΒΛΙΟΓΡΑΦΙΑΣ

Α. Νομικός[1], Κ. Μπιλίρη[2], Ε. Μπάλλα[2], Ι. Γώγουλου[2], Γ. Καπογιαννάτος[2], Σ. Χρανιώτη[1]
[1]*Εργαστήριο Παθολογικής Ανατομικής, Γ.Ν Ασκληπιείο Βούλας*
[2] *Α' Γενική Χειρουργική Κλινική Γ.Ν Ασκληπιείο Βούλας*

Εισαγωγή: Το διαυγοκυτταρικό νεφροκυτταρικό καρκίνωμα, αποτελεί τον συχνότερο τύπο μεταξύ των νεφροκυτταρικών καρκινωμάτων. Το νεφροκυτταρικό καρκίνωμα συχνότερα μεθίσταται στους πνεύμονες, στο ήπαρ, στα οστά, στους λεμφαδένες, στα επινεφρίδια και σπάνια στο δέρμα, όπου αποτελεί το 3% περίπου των μεταστάσεων.

Σκοπός: Σκοπός της παρούσας εργασίας είναι η παρουσίαση μιας σπάνιας περίπτωσης δερματικής μετάστασης, στο δέρμα του αριστερού γλουτού, διαυγοκυτταρικού νεφροκυτταρικού καρκινώματος, σε άνδρα ασθενή 70 ετών.

Υλικό - Μέθοδος: Στο Εργαστήριό μας απεστάλη ακανονίστου σχήματος δερματικό τεμάχιο εκτάσεως 3Χ1εκ., κατά τις διατομές του οποίου αναγνωρίστηκε ερυθρόφαιος νεοπλασματικός όγκος μεγίστης διαμέτρου 4εκ., αποτελούμενος από διαυγή κύτταρα διατασσόμενα σε φωλεές ή σχηματίζοντα κυστικούς και κατά θέσεις συμπαγείς σχηματισμούς εντός ινώδους και εστιακά αγγειοβριθούς υποστρώματος. Ο ανοσοιστοχημικός έλεγχος για τα κύτταρα του νεοπλάσματος έδειξε: CK8-18: Έντονη και διάχυτη θετικότητα, CD10: Έντονη και διάχυτη θετικότητα, Vimentin: Εστιακή θετικότητα, S-100: Έντονη και διάχυτη θετικότητα, HMB-45 (-), Melan A (-), CD31 (-).

Αποτελέσματα: Με βάση τα ανωτέρω μορφολογικά και ανοσοφαινοτυπικά ευρήματα καθώς και το κλινικό ιστορικό του ασθενούς ετέθη η διάγνωση μεταστατικού διαυγοκυτταρικού νεφροκυτταρικού καρκινώματος.

Συμπεράσματα: Η έγκαιρη διάγνωση μιας δερματικής μετάστασης στο νεφροκυτταρικό καρκίνωμα έχει ιδιαίτερη σημασία για την πρόγνωση. Επιπρόσθετα η μετάσταση από διαυγοκυτταρικό νεφροκυτταρικό καρκίνωμα πρέπει να περιλαμβάνεται στην διαφορική διάγνωση διαυγοκυτταρικών νεοπλασμάτων του δέρματος.

e-Poster Session: Γενικά – Δέρμα – Παιδιατρική – Νεκροτομική

eP019

ΑΠΟΔΙΑΦΟΡΟΠΟΙΗΜΕΝΟ ΜΕΛΑΝΩΜΑ ΔΕΡΜΑΤΟΣ: ΠΑΡΟΥΣΙΑΣΗ ΠΕΡΙΣΤΑΤΙΚΟΥ ΚΑΙ ΔΙΑΓΝΩΣΤΙΚΕΣ ΠΡΟΚΛΗΣΕΙΣ

Δ. Γούτας[1], Ε. Λακιωτάκη[1], Ε. Δημονίτσας[2], Π. Κορκολοπούλου[1]
[1] Α΄ Εργαστήριο Παθολογικής Ανατομικής, Ιατρική Σχολή ΕΚΠΑ, Γ.Ν.Α. «Λαϊκό»
[2] Κλινική Πλαστικής Χειρουργικής, Γενικό Αντικαρκινικό - Ογκολογικό Νοσοκομείο Αθηνών, Άγιος Σάββας

Εισαγωγή: Όταν ένα μελάνωμα χάνει τον τυπικό μορφολογικό και ανοσοϊστοχημικό φαινότυπό του, με πλήρη απώλεια έκφρασης όλων των μελανοκυτταρικών δεικτών (MelanA, HMB45, SOX10, S-100), τότε ορίζεται ως "αποδιαφοροποιημένο μελάνωμα". Ιστορικά, η διαδικασία αυτή εμφανίζει σημαντικές διαγνωστικές ερμηνευτικές προκλήσεις. Τα τελευταία χρόνια, ωστόσο, η αποδιαφοροποίηση αναγνωρίζεται όλο και περισσότερο ως ένα σημαντικό βιολογικό φαινόμενο που καταδεικνύει τη φαινοτυπική και γενετική πλαστικότητα του μελανώματος και συγκεκριμένα τη μη αναστρεψιμότητα της καρκινογένεσης πολλαπλών βημάτων. Επιπλέον, η αποδιαφοροποίηση αναδείχθηκε ως γενικό χαρακτηριστικό της εξέλιξης του καρκίνου και αποτελεί κοινό παρονομαστή της διασταυρούμενης ανθεκτικότητας τόσο στη στοχευμένη όσο και στην ανοσο-θεραπεία.

Παρουσίαση περιστατικού: Θήλυ 53-ετών με εξωφυτικό μόρφωμα τριχωτού κεφαλής μ.δ. 8,5εκ. Μικροσκοπικά, το εν λόγω μόρφωμα, αφορά σε πρωτοπαθές μελάνωμα δέρματος, επιπολής επεκτεινόμενο/επί χαμηλόβαθμης επίδρασης ηλιακής ακτινοβολίας, με μέγιστο πάχος διήθησης κατά Breslow 15χλστ. Τα νεοπλασματικά κύτταρα, στη μεγαλύτερη έκταση της αλλοίωσης, είναι θετικά για SOX10, HMB45, MelanA και BRAF-V600E. Αξιοσημείωτο εύρημα αποτελεί το γεγονός ότι σε κεντρική θέση της βλάβης αναγνωρίζονται συμπαγείς ομάδες ευμεγέθων κυττάρων με έντονα άτυπο πυρήνο, αυξημένο αριθμό μιτώσεων και αυξημένη αναλογία πυρήνα/κυτταροπλάσματος. Κατά τον ανοσοϊστοχημικό έλεγχο, ο εν λόγω πληθυσμός εμφανίζει πλήρη απώλεια έκφρασης όλων των μελανοκυτταρικών δεικτών και θετικότητα για BRAF-V600E.

Συμπέρασμα: Αποδιαφοροποιημένο μελάνωμα τριχωτού κεφαλής. Η φαινοτυπική πλαστικότητα του κακοήθους μελανώματος αποτελεί γνωστό γεγονός. Αρκετές μελέτες και σειρές περιπτώσεων αναφέρουν, ιδίως σε περιπτώσεις μεταστατικών μελανωμάτων, συχνή παρεκκλίνουσα έκφραση δεικτών μη-μελανοκυτταρικής διαφοροποίησης και διαφορετικών γενεαλογικών γραμμών, γεγονός που θέτει διαγνωστικές προκλήσεις λόγω των πολλαπλών εναλλακτικών διαφορικών διαγνώσεων, όπως το αδιαφοροποίητο καρκίνωμα ή σάρκωμα.

e-Poster Session: Γενικά – Δέρμα – Παιδιατρική – Νεκροτομική

eP020

ΔΙΑΓΝΩΣΗ ΝΟΣΟΥ ΕΛΑΦΡΩΝ ΑΛΥΣΕΩΝ ΣΕ ΒΙΟΨΙΑ ΔΕΡΜΑΤΟΣ: ΠΑΡΟΥΣΙΑΣΗ ΑΣΥΝΗΘΟΥΣ ΠΕΡΙΠΤΩΣΗΣ ΚΑΙ ΒΙΒΛΙΟΓΡΑΦΙΚΗ ΑΝΑΣΚΟΠΗΣΗ

Κ. Μπουλογεώργου[1], Χ. Τοπαλίδης[1], Γ. Ράπτου[1], Τ. Κολέτσα[1]
[1] *Εργαστήριο Γενικής Παθολογίας και Παθολογικής Ανατομικής, Τμήμα Ιατρικής, Α.Π.Θ., Π.Γ.Ν.Θ. ΑΧΕΠΑ, Θεσσαλονίκη*

Εισαγωγή: Η νόσος ελαφρών αλύσεων (ΝΕΛ) αποτελεί μία σπάνια συστηματική νόσο, που οφείλεται σε υπερπαραγωγή μονοκλωνικών αλύσεων, οι οποίες εναποτίθενται σε διάφορα όργανα, κυρίως σε νεφρούς και λιγότερο συχνά σε καρδιά, ήπαρ, περιφερικό νευρικό σύστημα, προκαλώντας τη δυσλειτουργία αυτών. Η νόσος αναπτύσσεται σε έδαφος πλασματοκυτταρικού νεοπλάσματος ή λεμφοπαραγωγού νοσήματος.

Σκοπός της μελέτης: Η παρουσίαση σπάνιας περίπτωσης ΝΕΛ, με δερματικές βλάβες ως πρωταρχική εκδήλωση της νόσου.

Υλικό και Μέθοδοι: Γυναίκα 46 ετών με εμμένουσα κόπωση και αδυναμία από διετίας, εμφανίζει ανώδυνα υποδόρια οζίδια, ερυθρές βλατίδες στο πρόσωπο και το τριχωτό της κεφαλής και γενικευμένη δερματική σκλήρυνση. Πραγματοποιήθηκαν punch βιοψίες δέρματος από τις βλάβες.

Αποτελέσματα: Η ιστολογική εξέταση έδειξε εναποθέσεις άμορφου βασίφιλου υλικού στο χόριο, το τοίχωμα των αγγείων και μεταξύ των κολλαγόνων ινών. Κατά θέσεις στην περιφέρεια των εναποθέσεων παρατηρήθηκε ιστιοκυτταρική ή και κοκκιωματώδης αντίδραση. Το υλικό ήταν θετικό στις ιστοχημικές χρώσεις PAS και Masson, αλλά αρνητικό στο Congo red. Επιπλέον παρατηρήθηκε ανοσοϊστοχημική θετικότητα αποκλειστικά στην λ ελαφρά άλυσο. Τα ευρήματα ήταν συμβατά με δερματική προσβολή ΝΕΛ και συστήθηκε περαιτέρω αιματολογικός έλεγχος, που έδειξε μονοκλωνικό ανοσοσφαιρινικό κλάσμα στον ορό, πρωτεΐνη Bence-Jones στα ούρα και διήθηση του μυελού των οστών από λ-μονοκλωνικό πλασματοκυτταρικό πληθυσμό, σε ποσοστό 10%.

Συμπεράσματα: Αν και εξαιρετικά σπάνια, με μόλις επτά καταγεγραμμένα περιστατικά στη διεθνή βιβλιογραφία, η νόσος ελαφρών αλύσεων μπορεί να εκδηλώνεται στο δέρμα, χωρίς να υπάρχει εμπλοκή άλλων οργάνων και ειδικά των νεφρών. Ο παθολογοανατόμος θα πρέπει να υποψιάζεται τη νόσο σε περιπτώσεις εναπόθεσης άμορφης ουσίας στο χόριο και στο υποδόριο, αρνητικής στο Congo red.

e-Poster Session: Γενικά – Δέρμα – Παιδιατρική – Νεκροτομική

eP021

ΠΑΡΑΝΕΟΠΛΑΣΜΑΤΙΚΗ ΠΕΜΦΙΓΑ ΣΕ ΑΣΘΕΝΗ ΜΕ ΧΡΟΝΙΑ ΛΕΜΦΟΚΥΤΤΑΡΙΚΗ ΛΕΥΧΑΙΜΙΑ: ΠΑΡΟΥΣΙΑΣΗ ΠΕΡΙΠΤΩΣΗΣ

Ν. Κατσούλας[1], Σ. Ασημακοπούλου[2], Κ. Μπάφα[2], Δ. Βλαχοπούλου[2], Ε. Βαριάμη[2], Ε. Κασιούρα[2], Μ. Σαμάρκος[2], Α. Αναστασοπούλου[2], Ε. Χολόγκιτας[2], Π. Κορκολοπούλου[1]
[1] Α' Εργαστήριο Παθολογικής Ανατομικής, Ιατρική Σχολή ΕΚΠΑ, Γ.Ν.Α. «Λαϊκό»
[2] Α' Παθολογική Κλινική, Ιατρική Σχολή ΕΚΠΑ, Γ.Ν.Α. «Λαϊκό»

Εισαγωγή: Η παρανεοπλασματική πέμφιγα αποτελεί μία σπάνια και απειλητική αυτοάνοση φυσαλιδώδη νόσο σχετιζόμενη με ποικιλία νεοπλασμάτων, κυρίως του λεμφοδικτυωτού ιστού. Για την τελική διάγνωση κρίνεται απαραίτητη η βιοψία δέρματος και η διενέργεια άμεσου ανοσοφθορισμού σε νωπό ιστικό δείγμα. Σκοπός της παρούσας εργασίας είναι η παρουσίαση περίπτωσης παρανεοπλασματικής πέμφιγας, ως πρώτη εκδήλωση, σε ασθενή με χρόνια λεμφοκυτταρική λευχαιμία.

Παρουσίαση περίπτωσης: Άνδρας 67 ετών προσήλθε λόγω αναφερόμενου εμπυρέτου έως 38°C, δερματικών βλαβών και ελκών στο στοματικό βλεννογόνο από εβδομάδος, με προοδευτική αδυναμία στην κατάποση στερεών και υγρών. Στη φυσική εξέταση διαπιστώθηκε εμπύρετο και διάχυτο ερυθηματώδες εξάνθημα με κατά τόπους φυσαλίδες και διαβρώσεις σε όλη την επιφάνεια του δέρματος, με συνοδά στοματικά έλκη και ένεση επιπεφυκότα. Από τον εργαστηριακό έλεγχο διαπιστώθηκε λευκοκυττάρωση, ενώ από την εκτίμηση του επιχρίσματος περιφερικού αίματος επιβεβαιώθηκε η διάγνωση της χρόνιας λεμφοκυτταρικής λευχαιμίας. Η διαφορική διάγνωση των δερματικών βλαβών περιελάμβανε το συνδρόμου Stevens-Johnson, το πεμφιγοειδές και την πέμφιγα. Διενεργήθηκε βιοψία δέρματος, η οποία ανέδειξε περιοχές ενδοεπιδερμιδικού χάσματος και εκφύλισης των κυττάρων της βασικής στιβάδας με συνοδό λεμφοκυτταρική φλεγμονώδη διήθηση του θηλώδους χορίου, ενώ η εξέταση άμεσου ανοσοφθορισμού αποκάλυψε μικτό ενδοεπιδερμιδικό και υποεπιδερμιδικό πρότυπο στις ανοσοχρώσεις για ανοσοσφαιρίνες και C3 κλάσμα συμπληρώματος. Τα ανωτέρω ευρήματα ήταν περισσότερο συμβατά με παρανεοπλασματική πέμφιγα, στα πλαίσια προφανώς της χρόνιας λεμφοκυτταρικής λευχαιμίας.

Συμπέρασμα: Η παρανεοπλασματική πέμφιγα, ως παρανεοπλασματικό φυσαλιδώδες δερματοβλεννογόνιο σύνδρομο, χαρακτηρίζεται από ικανού βαθμού ποικιλομορφία στην κλινική και ιστοπαθολογική εικόνα. Η βιοψία δέρματος και η διενέργεια άμεσου ανοσοφθορισμού κρίνονται απαραίτητα μέσα για την οριστική διάγνωση.

eP022

ΔΙΑΓΝΩΣΗ ΤΩΝ ΣΤΡΟΓΓΥΛΟΚΥΤΤΑΡΙΚΩΝ ΟΓΚΩΝ ΤΗΣ ΠΑΙΔΙΚΗΣ ΗΛΙΚΙΑΣ. Η ΣΥΜΒΟΛΗ ΤΗΣ ΑΝΟΣΟΪΣΤΟΧΗΜΕΙΑΣ

Ε. Μάσσα[1], Α. Κυροπούλου[1], Α. Ανετάκη[2], Σ. Κατσαρός[1], Δ. Παντακούδης, Σ. Περβανά[1]
[1]*Εργαστήριο Παθολογικής Ανατομικής Γ.Ν.Θ. Παπαγεωργίου*
[2]*Δημοκρίτειο Πανεπιστήμιο, Ιατρική Σχολή*

Εισαγωγή: Τα κακοήθη νεοπλάσματα στα παιδιά είναι σπάνια, αλλά συνιστούν συχνά σοβαρό διαγνωστικό πρόβλημα για τον Παθολογοανατόμο. Μια σειρά από νεοπλάσματα (κακόηθες λέμφωμα, λευχαιμία, διάφοροι τύποι σαρκωμάτων) έχουν κοινά ιστομορφολογικά χαρακτηριστικά. Πρόκειται για κυτταροβριθείς όγκους αποτελούμενους από μικρού μεγέθους κύτταρα με στρογγυλό πυρήνα. Δεδομένου ότι οι κακοήθεις όγκοι στα παιδιά αναπτύσσονται ταχέως με απειλητικά για τη ζωή συμπτώματα, απαιτείται έγκαιρη και ακριβής διάγνωση, προκειμένου να εφαρμοσθεί η κατάλληλη θεραπεία.

Σκοπός: Σκοπός της εργασίας είναι να δείξει τη συμβολή της ανοσοϊστοχημείας στη διαφορική διάγνωση στογγυλοκυτταρικών νεοπλασμάτων της παιδικής ηλικίας με χαρακτηριστικά παραδείγματα από το υλικό του εργαστηρίου μας.

Υλικά – Μέθοδοι: Το υλικό της εργασίας αποτελείται από βιοψίες και χειρουργικά παρασκευάσματα από το αρχείο Παθολογικής Ανατομικής, ενός Γενικού Πανεπιστημιακού Νοσοκομείου δυναμικότητας 750 κλινών (περισσότερα από 14000 ιστολογικά παρασκευάσματα ετησίως). Έπειτα από μονιμοποίηση σε διάλυμα 4% φορμαλδεΰδης και σκήνωση σε παραφίνη, έγιναν τομές που βάφτηκαν αρχικά με χρώση αιματοξυλίνης – ηωσίνης. Στη συνέχεια διενεργήθηκε ανοσοϊστοχημικός έλεγχος.

Περιπτώσεις ασθενών – Αποτελέσματα:

1. Αγοράκι 3 ετών.

Όγκος κοιλίας – θώρακος.

Διάγνωση: Σάρκωμα Ewing/PNET (αρχέγονος νευροεκτοδερμικός όγκος).

2. Αγοράκι 8 ετών.

Βιοψία ήπατος. Αναφέρεται μεγάλος ενδοκοιλιακός όγκος.

Διάγνωση: Διήθηση από κακόηθες λέμφωμα τύπου Burkitt.

3. Κοριτσάκι 8 ετών.

Όγκος δεξιάς παρωτιδικής χώρας με ενδοστοματική επέκταση.

Διάγνωση: Ραμδομυοσάρκωμα.

4. Θήλυ (νεογνό) 2 μηνών.

Όγκος κοιλίας με μεταστάσεις στο ήπαρ και σε παρα-αορτικούς λεμφαδένες.

Διάγνωση: Νευροβλάστωμα.

Συμπεράσματα: Με τη χρήση της ανοσοϊστοχημείας καθίσταται δυνατή η ακριβής διάγνωση κακοήθων όγκων με κοινά ιστομορφολογικά χαρακτηριστικά. Σε όλες τις περιπτώσεις των ασθενών υπήρξε ανταπόκριση στην εφαρμοσθείσα χημειοθεραπεία, με αποτέλεσμα την μείωση του μεγέθους των όγκων.

ΠΕΡΙΛΗΨΗ

Τα κακοήθη νεοπλάσματα στα παιδιά παρότι είναι σπάνια, συνιστούν συχνά σοβαρό διαγνωστικό πρόβλημα για τους Παθολογοανατόμους. Μια σειρά από νεοπλάσματα (κακόηθες λέμφωμα, λευχαιμία, διάφοροι τύποι σαρκωμάτων) έχουν κοινά ιστομορφολογικά χαρακτηριστικά. Πρόκειται για κυτταροβριθείς όγκους αποτελούμενους από μικρού μεγέθους κύτταρα με στρογγυλό πυρήνα. Δεδομένου ότι οι κακοήθεις όγκοι στα παιδιά αναπτύσσονται ταχέως με απειλητικά για τη ζωή συμπτώματα, απαιτείται έγκαιρη και ακριβής διάγνωση, προκειμένου να εφαρμοσθεί η κατάλληλη θεραπεία. Η συμβολή της ανοσοϊστοχημείας στη διαφορική διάγνωση στρογγυλοκυτταρικών νεοπλασμάτων της παιδικής ηλικίας είναι πολύ σημαντική γιατί καθίσταται δυνατή η ακριβής διάγνωση κακοήθων όγκων με κοινά ιστομορφολογικά χαρακτηριστικά.

e-Poster Session: Γενικά – Δέρμα – Παιδιατρική – Νεκροτομική

eP023

ΚΑΡΔΙΑΚΟ ΜΥΞΩΜΑ ΣΕ ΕΦΗΒΟ ΜΕ ΕΜΒΟΛΗ ΜΗΡΙΑΙΑΣ ΑΡΤΗΡΙΑΣ: ΠΑΡΟΥΣΙΑΣΗ ΣΠΑΝΙΑΣ ΠΕΡΙΠΤΩΣΗΣ

Γ. Μητροπούλου[1], Α. Πατερέλη[1], Α. Αηδονοπούλου[1], Ν. Τεπελένης[1], Κ. Ρόκα[2] , Α.Καλλικούρδης[3], Γ. Καλαβρουζιώτης[3], Γ. Καρανάσιος[4] , Κ. Στεφανάκη[1]
[1] *Εργαστήριο Παθολογικής Ανατομικής Γ.Ν.Π.Α «Η Αγία Σοφία»*
[2] *Πανεπιστημιακή Ογκολογική Αιματολογική Μονάδα (ΠΟΑιΜ), Α΄Παιδιατρική Κλινική ΕΚΠΑ, Γ.Ν.Π.Α «Η Αγία Σοφία»*
[3] *Α΄ Καρδιοχειρουργική Κλινική Γ.Ν.Π.Α «Η Αγία Σοφία»*
[4] *Καρδιολογικό τμήμα Γ.Ν.Π.Α «Η Αγία Σοφία»*

Εισαγωγή: Το μύξωμα αποτελεί τον πιο συχνό πρωτοπαθή όγκο της καρδιάς στους ενήλικες (50-75%), όμως είναι σπάνιος όγκος στα βρέφη (5%), στα παιδιά και εφήβους (15-20%). Αν και στην πλειοψηφία των περιπτώσεων το μύξωμα είναι σποραδικό, σε ποσοστό 10% εντάσσεται στο πλαίσιο του συμπλέγματος Carney.

Σκοπός: Η παρουσίαση σπάνιας περίπτωσης καρδιακού μυξώματος σε έφηβο με θρόμβωση κάτω άκρου.

Παρουσίαση περιστατικού: Αγόρι 15 ετών εμφάνισε ισχαιμία κάτω άκρου και όγκο στον αριστερό κόλπο της καρδιάς ,ο οποίος εξαιρέθηκε χειρουργικά, υπό την μορφή πολλαπλών τεμαχίων **με λαχνωτή διαμόρφωση**, λευκόφαιη χροιά και χαρακτηριστική μυξοειδή/ζελατινώδη όψη. Μικροσκοπικά η μυξοειδής υπερπλαστική αλλοίωση μέτριας κυτταροβρίθειας αποτελείτο καθ'υπεροχήν από μυξοειδές στρώμα και από μεμονωμένα και χορδές/νησίδες ατρακτόμορφων/ αστεροειδών/ωοειδών κυττάρων χωρίς αξιοσημείωτη πυρηνική ατυπία και σπάνιες μιτώσεις. **Χαρακτηριστικά ήταν** η περιαγγειακή δακτυλιοειδής διάταξη των νεοπλασματικών κυττάρων, η ικανή αιμορραγία χωρίς εμφανή νέκρωση και η εστιακή εξωμυελική αιμοποίηση. Ο ανοσοϊστοχημικός έλεγχος έδειξε χαρακτηριστική διάχυτη έκφραση **Calretinin** χωρίς ανίχνευση Ακτίνης λείων μυϊκών ινών, Δεσμίνης και S-100. Ο Ki-67/MIB-1 ανιχνεύθηκε στο 2% των πυρήνων. Συναπεστάλησαν από τη Δε μηριαία αρτηρία, τεμάχια αιμορραγικού/θρομβωτικού υλικού συνεχόμενα με τμήμα της περιγραφείσας αλλοίωσης. **Η λαχνωτή διαμόρφωση** του καρδιακού μυξώματος και το άφθονο μυξοειδές στρώμα σχετίζονται με αυξημένη πιθανότητα εμβολών

Συμπεράσματα: Το καρδιακό μύξωμα αποτελεί σπάνιο όγκο στον παιδιατρικό πληθυσμό με γενικά ευνοϊκή βιολογική συμπεριφορά Η δυνατότητα να προκαλεί εμβολικά φαινόμενα σχετίζεται με αυξημένο κίνδυνο εμφάνισης σοβαρών επιπλοκών. Ο χαρακτηριστικός ανοσομορφολογικός φαινότυπος συμβάλλει στην διάγνωση. Η μικρή ηλικία εμφάνισης σχετίζεται συνήθως με την συνδρομική μορφή και καθιστά αναγκαίο τον γενετικό έλεγχο στον παιδιατρικό πληθυσμό.

e-Poster Session: Γενικά – Δέρμα – Παιδιατρική – Νεκροτομική

eP024

ΤΑ ΝΕΥΡΟΕΝΔΟΚΡΙΝΗ ΝΕΟΠΛΑΣΜΑΤΑ ΤΗΣ ΣΚΩΛΗΚΟΕΙΔΟΥΣ ΑΠΟΦΥΣΗΣ ΣΤΑ ΠΑΙΔΙΑ: Η ΣΥΜΒΟΛΗ ΤΟΥ ΠΑΘΟΛΟΓΟΑΝΑΤΟΜΟΥ ΣΤΗΝ ΘΕΡΑΠΕΥΤΙΚΗ ΠΡΟΣΕΓΓΙΣΗ

Γ. Μητροπούλου[1], Ν. Τεπελένης[1], Α. Πατερέλη[1], Α. Αηδονοπούλου[1], Χ. Κελαϊδή[2], Β. Παπαδάκης[2], Ν. Χριστόπουλος[3], Κ. Στεφανάκη[1]
[1] *Εργαστήριο Παθολογικής Ανατομικής Γ.Ν.Π.Α «Η Αγία Σοφία»*
[2] *Τμήμα Παιδιατρικής Αιματολογίας-Ογκολογίας(Τ.Α.Ο.) Γ.Ν.Π.Α«Η Αγία Σοφία»*
[3] ***Χειρουργικό Τμήμα Παίδων*** *Γ.Ν.Π.Α «Η Αγία Σοφία»*

Εισαγωγή: Η σκωληκοειδής απόφυση σπανίως εμφανίζει ανάπτυξη τόσο καλοηθών όσο και κακοηθών νεοπλασμάτων. Οι νευροενδοκρινείς όγκοι (καρκινοειδή)είναι τα συχνότερα νεοπλάσματα της σκωληκοειδούς αν και στο σύνολό τους αποτελούν μόνο το 0,5-1% όλων των νεοπλασμάτων του γαστρεντερικού συστήματος. Στην πλειοψηφία τους αποτελούν τυχαίο εύρημα σε ποσοστό 0,16-2,5% των σκωληκοειδεκτομών που διενεργούνται στο πλαίσιο της οξείας σκωληκοειδίτιδας. Η θεραπευτική αντιμετώπιση μπορεί να είναι η απλή σκωληκοειδεκτομή μέχρι δεξιά ημικολεκτομή και κριτήριο γι' αυτό είναι κυρίως τα ιστολογικά ευρήματα.

Σκοπός: Η μελέτη της συχνότητας και των ιστολογικών ευρημάτων των νευροενδοκρινών όγκων της σκωληκοειδούς απόφυσης στα παιδιά και ο ρόλος του παθολογοανατόμου στην θεραπευτική προσέγγιση.

Υλικό και Μέθοδος: Από το 2003-2020 ανασκοπήθηκαν συγκριτικά περιστατικά σκωληκοειδεκτομών από το αρχείο του εργαστηρίου μας και μελετήθηκε η συχνότητα εμφάνισης νευροενδοκρινών νεοπλασμάτων σε αυτές καθώς και τα ιστολογικά χαρακτηριστικά.

Αποτελέσματα: Συνολικά μελετήθηκαν 3.108 περιπτώσεις σκωληκοειδεκτομών όπου σε 15 από αυτές εντοπίστηκε τυχαία ανάπτυξη νευροενδοκρινούς νεοπλασματος. Οι ασθενείς ήταν από 6-14 ετών, 7κορίτσια/8αγόρια. όλοι οι όγκοι ήταν <2εκ. (0,1-1,8εκ.) ενώ 5/15 ήταν 1-2εκ. και όλοι ήταν χαμηλού βαθμού κακοήθειας G1 σύμφωνα με την ταξινόμηση κατά WHO, 2019, AJCC 2017. Σε μία περίπτωση παρατηρήθηκε ανάδειξη νεοπλασματικών εμβόλων σε λεμφαγγεία και μεταστατική διήθηση σε μικροσκοπικά ανευρεθέντα λεμφαδένα, με αποτέλεσμα ο ασθενής να υποβληθεί σε δεξιά ημικολεκτομή.

Συμπεράσματα: Η σπανιότητα των νευροενδοκρινών νεοπλασμάτων της σκωληκοειδούς απόφυσης δημιουργεί δυσκολία στον προσδιορισμό των προγνωστικών παράγοντων και κατά συνέπεια στην απόφαση της θεραπευτικής προσέγγισης. Ο ρόλος του παθολογοανατόμου είναι καίριος καθώς το μέγεθος του όγκου, η παρουσία λεμφαδενικής μετάστασης και εμβόλων καθώς και η επέκταση του όγκου είναι στοιχεία που καθορίζουν την αντιμετώπιση των ασθενών.

e-Poster Session: Γενικά – Δέρμα – Παιδιατρική – Νεκροτομική

eP025

ΙΝΟΜΥΞΟΕΙΔΕΣ ΣΑΡΚΩΜΑ ΧΑΜΗΛΗΣ ΚΑΚΟΗΘΕΙΑΣ. ΠΑΡΟΥΣΙΑΣΗ ΠΕΡΙΠΤΩΣΕΩΝ ΜΕ ΑΣΥΝΗΘΗ ΚΛΙΝΙΚΑ ΧΑΡΑΚΤΗΡΙΣΤΙΚΑ

Α. Πατερέλη[1], Ν. Τεπελένης[1], Γ. Μητροπούλου[1], Γ. Αυγερινού[2], Α. Αηδονοπούλου[1], Λ. Μαχαίρα[3], Β. Παπαδάκης[4], Ε. Δημητριάδης[3], Α. Καττάμης[2], Κ. Στεφανάκη[1]
[1] Εργαστήριο Παθολογικής Ανατομίας, Γ.Ν. Παίδων «Η Αγία Σοφία»
[4]Πανεπιστημιακή Ογκολογική Αιματολογική Μονάδα, Α Παιδιατρική Κλινική Πανεπιστημίου Αθηνών
[3] Τμήμα Γενετικής Αντικαρκινικού Νοσοκομείου «Ο Άγιος Σάββας»
[4] Τμήμα Αιματολογίας Ογκολογίας Γ.Ν. Παίδων «Η Αγία Σοφία»

Εισαγωγή: Το ινομυξοειδές σάρκωμα χαμηλής κακοηθείας (LGFMS) είναι σπάνιο κακόηθες ινοβλαστικό νεόπλασμα εντοπιζόμενο κυρίως στα άκρα, στον κορμό, σπανιότερα δε στη κεφαλή /τράχηλο στο μεσοθωράκιο και ενδοκοιλιακά.

Αν και ιστολογικά αντιστοιχεί σε χαμηλού βαθμού κακοηθείας, είναι δυνατόν να εμφανίζει επιθετική βιολογική συμπεριφορά με πιθανότητα τοπικής υποτροπής και σπανιότερα μεταστάσεων.

Σκοπός: Η μελέτη των ιστολογικών, ανοσοϊστοχημικών και μοριακών χαρακτηριστικών 3 LGFMS με ασυνήθη κλινικά χαρακτηριστικά.

Υλικό και Μέθοδοι: Στην μελέτη περιλαμβάνονται 3 ασθενείς, 1 αγόρι 11 ετών και 2 κορίτσια 20 και 13 ετών με LGFMS, εκ των οποίων η περίπτωση του αγοριού εντοπιζόταν στο μεσοθωράκιο με επέκταση στον τράχηλο και του κοριτσιού 20 ετών στη τραχηλική χώρα. Η τρίτη περίπτωση αναπτύχθηκε στο αντιβράχιο της ασθενούς 13 ετών με γνωστό κλασσικό Λέμφωμα Hodgkin / οζώδους σκλήρυνσης 1 έτος μετά από χημειοθεραπεία και ακτινοθεραπεία και εμφάνισε τοπική υποτροπή μετά από έτος.

Αποτελέσματα: Ιστολογικά τα LGFMS αποτελούνταν από κυτταροβριθείς και υποκυτταρικές περιοχές με ετερογενή ικανή μυξοειδή διαμόρφωση απαρτιζόμενες από δεσμίδες ατρακτομόρφων κυττάρων, με μικρή πυρηνική ατυπία και μικρή μιτωτική δραστηριότητα. Χαρακτηριστικά ήταν η εστιακή επιθηλιόμορφη διαμόρφωση και η παρουσία ροζετών με κεντρική υαλινοποίηση.

Στο LGFMS του αντιβραχίου παρατηρήθηκε διατοιχωματική διήθηση μεγάλου φλεβικού κλάδου. Ο διαγνωστικός ανοσοφαινότυπος MUC-4+, EMA+ αναδείχθηκε στις 3 περιπτώσεις. Ο Ki-67/MIB-1 διακυμάνθηκε 5-20%.

Η ειδική διαμετάθεση t(17;16)(q32-34;p11) που οδηγεί στο χιμαιρικό γονίδιο FUS/CREB3L2 αναδείχθηκε στις 2 περιπτώσεις LGFMS του μεσοθωρακίου και του αντιβραχίου. Αν και η συσχέτιση LGFMS με Λ. Hodgkin δεν περιγράφεται βιβλιογραφικά, η ανάπτυξη του LGFMS στη περίπτωση μας είναι δυνατόν να σχετίζεται με την προηγηθείσα θεραπεία.

Συμπεράσματα: Η ανοσοϊστοχημική ανίχνευση MUC-4 και η ανάδειξη των FUS/CREB3L2, FUS/CREB3L1 ειδικών του LGFMS συμβάλλει στη ασφαλή διαγνωστική τεκμηρίωση.

e-Poster Session: Γενικά – Δέρμα – Παιδιατρική – Νεκροτομική

eP026

ΠΑΙΔΙΑΤΡΙΚΟΥ ΤΥΠΟΥ ΔΙΑΧΥΤΟ ΓΛΟΙΩΜΑ ΜΕΣΗΣ ΓΡΑΜΜΗΣ H3K27M ΜΕΤΑΛΛΑΓΜΕΝΟ ΣΕ ΠΑΙΔΙΑ. ΣΥΣΧΕΤΙΣΗ ΑΝΟΣΟΙΣΤΟΛΟΓΙΚΩΝ ΧΑΡΑΚΤΗΡΙΣΤΙΚΩΝ ΜΕ ΤΗΝ ΠΡΟΓΝΩΣΗ

Α. Πατερέλη[1], Γ. Μητροπούλου[1], Ν. Τεπελένης[1], Κ. Ρόκα[2], Μ. Φιλιππίδου[2], Σ. Μελισσάρης[3], Δ. Παναγόπουλος[3], Α. Καττάμης[2], Κ. Στεφανάκη[1]
[1] *Εργαστήριο Παθολογικής Ανατομίας, Γ.Ν. Παίδων «Η Αγία Σοφία»*
[2] *Πανεπιστημιακή Ογκολογική Αιματολογική Μονάδα Α' Παιδιατρική Κλινική Πανεπιστημίου Αθηνών*
[3] *Νευροχειρουργική Κλινική Γ.Ν. Παίδων «Η Αγία Σοφία»*

Εισαγωγή: Το παιδιατρικού τύπου διάχυτο γλοίωμα μέσης γραμμής H3K27M μεταλλαγμένο (DMGs) αποτελεί σπάνιο διάχυτο υψηλόβαθμο γλοίωμα βαθμού κακοηθείας 4, WHO 2021 με πτωχή πρόγνωση.

Η ανοσοϊστοχημική απώλεια πυρηνικής έκφρασης H3K27Mme3 και η πυρηνική έκφραση H3K27M αποτελούν διαγνωστικά χαρακτηριστικά του νεοπλάσματος.

Σκοπός: Η μελέτη των ιστολογικών και ανοσοϊστοχημικών χαρακτηριστικών των DMG, που διαγνώσθηκαν την τελευταία 4ετία στο Παθολογοανατομικό Εργαστήριο και η συσχέτιση αυτών με την πρόγνωση.

Υλικό και μέθοδοι: Το υλικό μας αποτελείται από 8 DMG [6 στερεοτακτικές βιοψίες] ασθενών 3 έως 15 ετών (3 αγόρια/5 κορίτσια), εκ των οποίων 4 εντοπίζονταν στο στέλεχος, 3 στον θάλαμο και 1 στον νωτιαίο μυελό.

Αποτελέσματα: Η πλειοψηφία των DMG αποτελείτο από διάχυτο πληθυσμό αστεροειδών/ατρακτομόρφων, κατά θέσεις υποστρογγύλων/ωοειδών γλοιακών κυττάρων με μικρή/μέτρια πυρηνική ατυπία στις 4/8 DMG και αρκετές γιγάντιες μορφές σε 4/8. Μικρή μιτωτική δραστηριότητα παρατηρήθηκε στις 5/8, με σπάνιες μιτώσεις στις 3. Εστίες αποπτωτικής νέκρωσης και σπειραματοειδής αγγειακή τοιχωματική υπερπλασία αναδείχθηκαν σε 7 και 4 περιπτώσεις αντίστοιχα.

Διάχυτη ανοσοϊστοχημική έκφραση Olig 2 και SOX-10 παρατηρήθηκε σε 7περιπτώσεις με εστιακή ανίχνευση GFAP. Διάχυτη έντονη πυρηνική έκφραση H3K27M και απώλεια πυρηνικής έκφρασης H3K27Mme3 παρατηρήθηκε και στις 8 περιπτώσεις, με παράλληλη απώλεια πυρηνικής έκφρασης ATRX στις 3.

Ο Ki-67/MIB-1 κυμαινόταν 5- 60%,[σε 3>30%] ενώ η p-53 πρωτεΐνη σε 6/8DMG ανιχνεύθηκε στο >20 - 80 % των πυρήνων [σε 3 DMG >70%].

Τέσσερεις ασθενείς κατέληξαν εντός διετίας και ένας εμφανίζει υποτροπή της νόσου.

Συμπεράσματα: Η παράλληλη απώλεια πυρηνικής έκφρασης H3K27Mme3 και διάχυτη έντονη πυρηνική έκφραση H3K27M αποτελούν διαγνωστικό ανοσοφαινότυπο των DMG και σε περιορισμένο βιοπτικό υλικό, ανεξαρτήτως εντόπισης και ανοσοϊστολογικών χαρακτηριστικών. Η ιστολογική διαβάθμιση κακοηθείας δεν αντικατοπτρίζει πάντοτε την επιθετική βιολογική συμπεριφορά του DMG.

e-Poster Session: Γενικά – Δέρμα – Παιδιατρική – Νεκροτομική

eP027

ΛΕΙΟΜΥΩΜΑ ΤΩΝ ΕΜΒΡΥΪΚΩΝ ΥΜΕΝΩΝ: ΠΕΡΙΓΡΑΦΗ ΠΟΛΥ ΣΠΑΝΙΑΣ ΠΕΡΙΠΤΩΣΗΣ ΜΕ ΑΝΑΦΟΡΑ ΣΤΗ ΒΙΒΛΙΟΓΡΑΦΙΑ

Μ. Παπαζιάν[1], N. Novkovic[1], Α. Καββαδίας[2], Χ. Κατσέτος[2], Κ. Μανωλουδάκη[1]
[1] *Παθολογοανατομικό Εργαστήριο, «Τζάνειο Γενικό Νοσοκομείο Πειραιά»*
[2] *Μαιευτική-Γυναικολογική Κλινική, «Τζάνειο Γενικό Νοσοκομείο Πειραιά»*

Οι πλακουντιακοί όγκοι μη-τροφοβλαστικής ή αγγειακης προέλευσης,είναι εξαιρετικά σπάνιοι.Σε αυτούς περιλαμβάνονται τα τερατώματα,μεταστατικοί όγκοι μητρικής προέλευσης και μεσεγχυματικοί όγκοι όπως τα λειομυώματα.Βιβλιογραφικά,λιγότερα από δέκα περιστατικά λειομυωμάτων με ενδοπλακουντιακή εντόπιση έχουν αναφερθεί,ενώ μόλις τρία των εμβρυϊκών υμένων.

Το περιστατικό μας αφορά σε δευτερότοκο γυναίκα 36ετών με φυσιολογικό τοκετό,χωρίς επιπλοκές.Κατά την εξώθηση του πλακούντα,αναγνωρίστηκε συμφυόμενο στους εμβρυϊκούς υμένες,περίγραπτο,λευκωπό συμπαγές ογκίδιο διαμέτρου 3,8εκ.Ο πλακούντας και ο ομφάλιος λώρος ήταν μακροσκοπικά φυσιολογικοί.

Μικροσκοπικά,ο όγκος είχε χαρακτήρες λειομυώματος και περιβαλλόταν είτε από ενδομητρικό φθαρτό είτε από αμνιακό επιθήλιο. Ανοσοϊστοχημικά,αναδείχθηκε θετικότητα σε SMA,vimentin.Οι δείκτες desmin,CD34,ALK και οι τροφοβλαστικοί δείκτες PLAP,inhibin,hPL ήταν αρνητικοί.Οι PR υποδοχείς ήταν έντονα θετικοί ενώ οι ER αρνητικοί,εύρημα αναμενόμενο για λειομυώματα κατά τη διάρκεια κύησης.

Σχετικά με την προέλευση/ανάπτυξη τους,θεωρείται ότι η πλειοψηφία αυτών των όγκων αφορούν σε ενδοβλεννογόνια/υποβλεννογόνια λειομυώματα της μήτρας,που εγκολπώνονται στον πλακούντα πρώιμα στην κύηση,ή ίσως αναπτύσσονται από το μυϊκό τοίχωμα των τροφοφόρων μητρικών αγγείων του πλακούντα και ενσωματώνονται εντός αυτού ή των υμένων.Αυτές οι θεωρίες υποστηρίζονται από τα αποτελέσματα του γονιδιακού ελέγχου σε κάποια από τα βιβλιογραφικά αναφερόμενα περιστατικά,όπου τεκμηριώθηκε η μητρική και όχι πλακουντιακή προέλευση των λειομυωμάτων,αλλά και από το γεγονός ότι εντός των όγκων,αναδείχθηκαν σε κάποιες περιπτώσεις στοιχεία ενδιάμεσης τροφοβλάστης εμφυτευτικού τύπου,που υποδηλώνουν την παρουσία προϋπάρχοντος λειομυώματος στην πλακουντιακή θέση εμφύτευσης.

Η εναλλακτική θεωρία προέλευσης από τους εμβρυο-πλακουντιακούς μεσεγχυματικούς ιστούς,δεν έχει τεκμηριωθεί προς το παρόν.Ωστόσο,αυτή η θεωρία έχει επιβεβαιωθεί σε μεικτούς ενδοπλακουντιακούς όγκους τύπου χοραγγειο-λειομυώματος,καθώς σε μία αναφερόμενη περίπτωση,επιβεβαιώθηκε γενετικά η εμβρυο-πλακουντιακή προέλευση του νεοπλάσματος,γεγονός που αναδεικνύει την δυνατότητα του πλακουντιακού μεσεγχύματος για λεία μυϊκή διαφοροποίηση.

e-Poster Session: Γενικά – Δέρμα – Παιδιατρική – Νεκροτομική

eP028

ΕΝΔΟΜΗΤΡΙΟΣ ΘΑΝΑΤΟΣ ΛΟΓΩ ΕΜΒΡΥΙΚΗΣ ΥΠΟΑΙΜΑΤΩΣΗΣ ΟΦΕΙΛΟΜΕΝΗΣ ΣΤΗΝ ΥΠΑΡΞΗ ΔΥΟ ΑΛΗΘΩΝ ΚΟΜΒΩΝ ΤΟΥ ΟΜΦΑΛΙΟΥ ΛΩΡΟΥ ΣΕ ΘΗΛΥ ΕΜΒΡΥΟ

Χ. Γούτα[1], Ε. Χανιώτη[2], Ε. Ράλλη[2], Ε. Σακελλαρίου[1], Κ. Γιαννά[1], Α. Κουγιουμτζίδου[2], Σ. Αγγελίδου[1]
[1] *Εργαστήριο Παθολογικής Ανατομικής Γ.Ν.Θ. Ιπποκράτειο*
[2] *Γ' Μαιευτική - Γυναικολογική Κλινική Γ.Ν.Θ. Ιπποκράτειο*

Η δημιουργία μονήρους αληθούς κόμβου στον ομφάλιο λώρο συμβαίνει μόλις σε ποσοστό 0,3-2% του συνόλου των κυήσεων, ενώ η παρουσία δύο αληθών κόμβων αποτελεί σπανιότατο συμβάν του οποίου η συχνότητα δεν έχει υπολογιστεί. Προδιαθεσικοί παράγοντες αποτελούν το μεγάλο μήκος του λώρου, το άρρεν φύλο, η υπερκινητικότητα του εμβρύου, το πολυυδράμνιο, ο σακχαρώδης διαβήτης της μητέρας κ.ά. Παραλάβαμε πλακούντα κύησης ηλικίας 33 εβδομάδων και 3 ημερών που τερματίστηκε με τη διενέργεια καισαρικής τομής, έπειτα από τη διαπίστωση ενδομήτριου θανάτου. Από τη μακροσκοπική εξέταση διαπιστώθηκε η ύπαρξη δύο απλών αληθών κόμβων σε απόσταση 44 εκ. και 57 εκ. από την πρόσφυση του ομφαλίου λώρου, ο οποίος παρουσίαζε αυξημένη περιέλιξη, ενώ είχε μήκος 72 εκ. και μέγιστη διάμετρο 2 εκ. επί μονιμοποιημένου παρασκευάσματος. Η μικροσκοπική εξέταση ανέδειξε ποικίλης χρονιότητας αλλοιώσεις εμβρυικής υποαιμάτωσης. Βάσει της βιβλιογραφίας το μήκος του λώρου για τη δεδομένη ηλικία κύησης και το θήλυ φύλο του εμβρύου τοποθετείται σε υψηλότερη της 90ης εκατοστιαίας θέσης. Η ύπαρξη ενός αληθούς κόμβου αποτελεί σπάνιο συμβάν, ενώ η συνύπαρξη δύο κόμβων έχει αναφερθεί ελάχιστες φορές στη διεθνή βιβλιογραφία και αφορούσε αποκλειστικά άρρενα έμβρυα. Στην παρούσα ανάρτηση παρουσιάζεται μία σπάνια περίπτωση ενδομήτριου θανάτου θήλεος εμβρύου οφειλόμενου στην ταυτόχρονη παρουσία δύο αληθών κόμβων επί μεγάλου μήκους ομφαλίου λώρου.

e-Poster Session: Γενικά – Δέρμα – Παιδιατρική – Νεκροτομική

eP029

ΜΑΚΡΟΣΚΟΠΙΚΑ ΚΑΙ ΜΙΚΡΟΣΚΟΠΙΚΑ ΕΥΡΗΜΑΤΑ ΣΕ 41 ΠΕΡΙΠΤΩΣΕΙΣ ΑΣΘΕΝΩΝ ΠΟΥ ΑΠΕΒΙΩΣΑΝ ΑΠΟ ΛΟΙΜΩΞΗ SARS-COV2 (COVID-19). ΜΕΛΕΤΗ ΣΕ ΝΕΚΡΟΤΟΜΙΚΟ ΥΛΙΚΟ ΤΗΣ ΗΠΕΙΡΟΥ ΚΑΙ ΤΗΣ ΘΕΣΣΑΛΟΝΙΚΗΣ

Α. Μητσέλου[1], Φ. Χατζηνικολάου[2], Γ. Σιώζος[3], Χ. Κούση[4], Κ. Φραγκούλη[1], Σ. Τσουλτσίδου[1]
[1] Εργαστήριο Ιατροδικαστικής και Τοξικολογίας Ιατρικής Σχολής Πανεπιστημίου Ιωαννίνων
[2] Εργαστήριο Ιατροδικαστικής και Τοξικολογίας Ιατρικής Σχολής Αριστοτέλειο Πανεπιστήμιο Θεσσαλονίκης
[3] Ιατροδικαστική Υπηρεσία Πατρών
[5]Ιατροδικαστική Υπηρεσία Λάρισας

Σκοπός της εργασίας: Ο σκοπός της μελέτης είναι η περιγραφή των μακροσκοπικών και μικροσκοπικών ευρημάτων σε νεκροτομικό υλικό σε άτομα που νόσησαν και κατέληξαν από λοίμωξη SARS-CoV2 ή COVID-19.

Υλικό και Μέθοδος: Το υλικό αποτέλεσαν 41 περιστατικά που απεβίωσαν λόγο λοίμωξης από Covid-19, από το 2020 έως το Μάρτιο του 2023, από τους νομούς της Ηπείρου και από την Θεσσαλονίκη. Το υλικό επεξεργάστηκε και μελετήθηκε στο Εργαστήριο Ιατροδικαστικής και Τοξικολογίας της Ιατρικής Σχολής του Πανεπιστημίου Ιωαννίνων.

Αποτελέσματα: Οι 41 περιπτώσεις που μελετήθηκαν (20 από Θεσσαλονίκη και 21 από την Ήπειρο) αφορούν 27 άνδρες (65.85%) και 14 (34.15%) γυναίκες, ηλικίας από 30 έως 88 ετών. Τα υποκείμενα νοσήματα περιλάμβαναν υπέρταση (4 περιπτώσεις), σακχαρώδης διαβήτης (4), στεφανιαία νόσος (2), καρδιοπάθεια, (2) καρκίνο του πνεύμονα (2), παχυσαρκία (1), όγκος εγκεφάλου (1), ανεύρυσμα κοιλιακής αορτής (1), κ.ά.

Μακροσκοπικά ευρήματα. Πνεύμονες: Οίδημα, συμφόρηση, συμπαγή σύσταση, αυξημένο βάρος και αυξημένη πυκνότητα, πλευρίτιδα, κ.ά. Εγκέφαλος: Οίδημα, στικτές αιμορραγικές διηθήσεις, υπαραχνοειδή αιμορραγία, εγκεφαλίτιδα, έμφρακτο. Καρδιά: Ισχαιμικές αλλοιώσεις του μυοκαρδίου, περικαρδίτιδα. Ήπαρ: Εστεάτωση. Σπλήνας: Νέκρωση. Λεμφαδένες: Νέκρωση. Γαστρεντερικό: Οίδημα.

Μικροσκοπικά ευρήματα. Πνεύμονες: Θρόμβωση μικρού και μεσαίου μεγέθους αγγείων, διάχυτη κυψελιδική βλάβη, υαλοειδείς μεμβράνες, υπερπλασία και υπερτροφία πνευμονοκυττάρων τύπου ΙΙ, αθροίσεις λεμφοκυττάρων και πλασματοκυττάρων, παρουσία ουδετερόφιλων και μεκροφάγων, εναπόθεση ινικής. Εγκέφαλος: αιμορραγίες, έμφρακτο, ισχαιμία, λεμφοκυτταρική διήθηση. Καρδιά: Υπερτροφία μυϊκών ινών, οξύ ισχαιμικό επεισόδιο. Ήπαρz: Εστεάτωση. Νεφρός: Μικροαγγειακή θρόμβωση. Σπλήνας: Υπερπλασία και νέκκρωση. Λεμφαδένες: Λεμφαδενοπάθεια και νέκρωση. Γαστρεντερικό: Απόπτωση του καλυπτικού επιθηλίου.

Συμπεράσματα: Η νόσος COVID-19 δεν αφορά μόνο το αναπνευστικό σύστημα, καθώς το ανώτερο αναπνευστικό είναι η πρώτη πύλη εισόδου και στη συνέχεια εκδηλώνεται μεγαλύτερη διασπορά σε άλλα όργανα και συστήματα. Σημαντικά ευρήματα στις περισσότερες περιπτώσεις θανάτων στο μελετημένο υλικό το αποτελούν κυρίως η θρομβωτική μικροαγγειοπάθεια, η θρόμβωση και η διάχυτη κυψελιδική βλάβη των πνευμόνων.

e-Poster Session: Γενικά – Δέρμα – Παιδιατρική – Νεκροτομική

eP030

ΡΑΒΔΟΜΥΩΜΑ ΕΜΒΡΥΪΚΟΥ ΤΥΠΟΥ ΣΤΗΝ ΚΑΡΔΙΑ ΣΕ ΕΜΒΡΥΟ 8 ΕΒΔΟΜΑΔΩΝ: ΜΙΑ ΣΠΑΝΙΑ ΠΕΡΙΠΤΩΣΗ

Γ. Χάχαλης[1], Δ. Μπαλαξής[2], Κ. Κισσούση[2], Ε. Αγγελίδου[1]
[1]*Παθολογοανατομικό Εργαστήριο Γενικό Νοσοκομείο Σερρών*
[2]*Μαιευτική Γυναικολογική Κλινική Γενικό Νοσοκομείο Σερρών*

Εισαγωγή: Τα ραβδομυώματα (ΡΒΔΜ) είναι εξαιρετικά σπάνια καλοήθη νεοπλάσματα των γραμμωτών μυϊκών ινών. Αντιπροσωπεύουν μόλις το 2% των καλοήθων νεοπλασμάτων. Διακρίνονται τρείς τύποι ραβδομυώματος: 1) των ενηλίκων που εντοπίζεται στην στοματική κοιλότητα 2) του εμβρυϊκού τύπου που εντοπίζεται στην κεφαλή και στον τράχηλο των παιδιών 3) του γεννητικού τύπου (στην αιδοιοκολπική περιοχή) των ενήλικων γυναικών. Στην καρδιά είναι ο πιο συχνός όγκος στην παιδική και βρεφική ηλικία σε ποσοστό περίπου 65-70%.

Σκοπός: Παρουσίαση σπάνιου περιστατικού ΡΒΔΜ σε έμβρυο 8 εβδομάδων.

Υλικό και Μέθοδοι: Θήλυ ηλικίας 31 ετών προσήλθε στο νοσοκομείο μας με έμβρυο 8 εβδομάδων. Έγινε ο απαραίτητος κλινικοεργαστηριακός έλεγχος. Στον υπερηχογράφημα καρδιάς διαπιστώθηκε μάζα υπερηχοϊκή μεγαλύτερης διαμέτρου 5 εκατοστά. Στο εργαστηριό μας παραλάβαμε: καρδιά και πνεύμονες συνολικού βάρους 50 γραμμαρίων. Η καρδιά έχει διαστάσεις: 5χ3,6χ2 εκατοστά ο δεξιός και ο αριστερός πνεύμονας εχουν μεγαλύτερη διάμετρο 4 εκατοστά έκαστος. Κατά την διανοιξή της η καρδιά καταλαμβάνεται από όγκο λευκόφαιο με σαθρή υφή μεγαλυτέρας διαμέτρου 5 εκατοστά. Συναπεστάλη πλακούντας.

Αποτελέσματα: Η ιστολογική εξέταση από τον μακροσκοπικά περιγραφόμενο όγκο έδειξε ότι πρόκειται για καλοήθες νεόπλασμα το οποίο σε μυξοειδές υπόστρωμα αποτελείται από άφθονους ραβδομυοβλάστες (spider cells). Τομές από τον (ΔΕ) και (ΑΡ) πνεύμονα δεν έδειξαν μικροσκοπικές αλλοιώσεις. Τέθηκε η διάγνωση του ραβδομυώματος εμβρυϊκού τύπου.

Συμπεράσματα: Τονίζεται η σπανιότητα της περίπτωσης του ραβδομυώματος. Στην διεθνή βιβλιογραφία έχουν αναφερθεί ελάχιστες περιπτώσεις. ‘Εχει αναφερθεί συσχέτιση με τις μεταλλάξεις των γονιδίων TSC1 και TSC2. Στην διαφορική διάγνωση εμπίπτουν: 1) παραγαγγλίωμα 2) χιμπέρνωμα 3) κοκκιοκυτταρικός όγκος. Αποτελεσματική θεραπεία είναι η τοπική εκτομή.

e-Poster Session: Αναπνευστικό – Ενδοκρινείς – Κεφαλή/Τράχηλος

eP031

ΣΥΝΥΠΑΡΞΗ ΚΑΡΚΙΝΟΕΙΔΟΥΣ ΟΓΚΟΥ ΚΑΙ ΑΔΕΝΟΚΑΡΚΙΝΩΜΑΤΟΣ ΠΝΕΥΜΟΝΑ. ΕΝΑΣ ΣΠΑΝΙΟΣ ΣΥΝΔΥΑΣΜΟΣ

Ε. Χλιάρα[1], Ε. Σερπετσιδάκη[1], Ε. Κοντζίνου[1], Κ. Καραγιάννης[2], Γ. Καζαμίας[1], Γ. Γεωργίου[1]
[1] *Εργαστήριο Παθολογικής Ανατομικής Βενιζέλειου Γ. Ν. Ηρακλείου*
[2] *Πνευμονολογική Κλινική Βενιζέλειου Γ. Ν. Ηρακλείου*

Εισαγωγή: Τα καρκινοειδή του πνεύμονα σπάνια συνυπάρχουν με μη μικροκυτταρικό καρκίνωμα με ελάχιστες αναφορές στη βιβλιογραφία.

Παρουσίαση Περιστατικού: Από άνδρα 62 ετών με γενικευμένη καρκινωμάτωση και μάζα πνεύμονα, στα πλαίσια αναζήτησης πρωτοπαθούς εστίας, ελήφθησαν βιοψίες από την αλλοίωση του πνεύμονα. Ιστολογικά παρατηρήθηκαν τμήματα πνευμονικού παρεγχύματος με διήθηση από μέσης διαφοροποίησης αδενοκαρκίνωμα πνεύμονα (TTF-1 +, napsinA +). Παρακείμενα αυτού και εστιακά αναμεμιγμένο με αδενικές καρκινωματώδεις βλάστες αναγνωρίστηκαν εστίες άτυπου καρκινοειδούς όγκου (TTF-1+, synaptophysin +, Ki67-20%), με έως 3/2mm^2 μιτώσεις, χωρίς στοιχεία νέκρωσης.

Συμπεράσματα: Οι μικτοί όγκοι αποτελούν πρωτοπαθή νεοπλάσματα με δύο ή περισσότερους ιστολογικά διακριτούς φαινότυπους. Αν και συνδυασμοί νευροενδοκρινών με μη νευροενδοκρινικούς όγκους αναγνωρίζονται στους πνεύμονες, το νευροενδοκρινικό τους στοιχείο αφορά συνήθως σε μικροκυτταρικό ή μεγαλοκυτταρικό νευροενδοκρινικό καρκίνωμα (WHO 2021). Σπάνια έχουν περιγραφεί περιπτώσεις συνδυασμού καρκινοειδών με μη μικροκυτταρικό καρκίνωμα, χωρίς όμως ο υπότυπος αυτός να περιλαμβάνεται στην τρέχουσα ταξινόμηση της WHO.
Οι μικτοί όγκοι γενικά χωρίζονται σε δύο τύπους: σύνθετους, που προέρχονται από το ίδιο προγονικό κύτταρο και μοιράζονται την ίδια μετάλλαξη και όγκους σύγκρουσης, που προέρχονται από διαφορετικά προγονικά κύτταρα. Στην περίπτωσή μας, κάθε στοιχείο του όγκου έχει ιδιαίτερα ιστολογικά χαρακτηριστικά με δικό του ανοσοϊστοχημικό προφίλ, χωρίς παρουσία μεταβατικών κυττάρων ή αναμεμιγμένης μορφολογίας (collision tumor). Ωστόσο, λόγω της σπανιότητάς τους, η παθογένεια αυτών των όγκων δεν έχει διευκρινιστεί σαφώς. Ολοκληρωμένες γενετικές, αλλά και ιστολογικές αναλύσεις, θα παρέχουν σημαντικές πληροφορίες για την αποσαφήνιση της παθογένειας και της βιολογικής συμπεριφοράς αυτών των όγκων και της διαχείρισης των συγκεκριμένων ασθενών.

e-Poster Session: Αναπνευστικό – Ενδοκρινείς – Κεφαλή/Τράχηλος

eP032

SMARCA4-DEFICENT ΑΔΙΑΦΟΡΟΠΟΙΗΤΟΣ ΘΩΡΑΚΙΚΟΣ ΟΓΚΟΣ - THORACIC SMARCA4 DEFICIENT UNDIFFERENTIATED TUMOR: ΠΑΡΟΥΣΙΑΣΗ ΠΕΡΙΣΤΑΤΙΚΟΥ

Γ. Καζαμίας[1], Ε. Χλιάρα[1], Γ. Κυριακόπουλος[3], Μ. Φραγκάκη[2], Ε. Κοντζίνου[1], Γ. Γεωργίου[1]
[1] *Εργαστήριο Παθολογικής Ανατομικής, Γ.Ν. Ηρακλείου Βενιζέλειο*
[2] *Γαστρεντερολογική Κλινική, Γ.Ν. Ηρακλείου Βενιζέλειο*
[3] *Παθολογοανατομικό εργαστήριο, Γ.Ν.Α. Ο Ευαγγελισμός, Αθήνα*

Εισαγωγή: Ο SMARCA4-deficient αδιαφοροποίητος θωρακικός όγκος (SMARCA4-UT) συνιστά υψηλής κακοήθειας νεόπλασμα των ενηλίκων, κατά πλειοψηφία καπνιστών, με εντόπιση στο θώρακα και συμμετοχή του πνεύμονα στην πλειονότητα των περιπτώσεων. Εμφανίζει απενεργοποίηση του γονιδίου SMARC4A(BRG1), μέλους του συμπλέγματος αναδιάταξης της χρωματίνης (SW1/SNF), η οποία τεκμηριώνεται με απώλεια ανοσοϊστοχημικής έκφρασης της πρωτεΐνης. Αποτελείται από διάχυτα αναπτυσσόμενα επιθηλιοειδή ή ραβδοειδούς μορφολογίας κύτταρα, χωρίς σαφή στοιχεία επιθηλιακής διαφοροποίησης.

Παρουσίαση περιστατικού: Το περιστατικό αφορά σε άντρα 64 με μάζα οπισθίου - μέσου μεσοθωρακίου διαστάσεων 7x5εκ με παρουσία παθολογικών λεμφαδένων κατώτερου υποτροπιδικού χώρου. Έγινε λήψη βιοψιών διαμέσου του οισοφάγου κατευθυνόμενη με ενδοσκοπική υπερηχοτομογραφία (EUS FNB).

Αποτελέσματα: Η μικροσκοπική εξέταση ανέδειξε συμπαγείς αθροίσεις μεσαίου και μεγάλου μεγέθους νεοπλασματικών κυττάρων επιθηλιοειδούς και ενίοτε ραβδοειδούς μορφολογίας, εν μέρει με χαμηλή κυτταρική συνοχή.

Κατά τον *ανοσοϊστοχημικό έλεγχο* τα νεοπλασματικά κύτταρα εμφάνιζαν θετική έκφραση σε vimentin, εστιακή έκφραση σε SALL-4 και TTF-1, ήταν αρνητικά σε επιθηλιακούς δείκτες (AE1/AE3,CK8/18,CK19), σε δείκτες λεμφικής προέλευσης (LCA,CD20,CD79a,CD30,CD3,CD5,CD43), σε δείκτες μελανοκυτταρικής διαφοροποίησης (SOX10,s-100), σε νευροενδοκρινικούς δείκτες (CD56, synaptophysin), καθώς και στους δείκτες CD34, desmin, c-kit, WT1, CD99, CD68, NUT, ενώ εμφάνιζαν πλήρη απώλεια της έκφρασης των πρωτεϊνών του συμπλέγματος αναδιάταξης της χρωματίνης SMARCA4(BRG1) & SMARCA2(BRM) και διατήρηση της έκφρασης της πρωτεΐνης SMARCB1/INI1.

Συζήτηση: Η διαφορική διάγνωση είναι ευρεία και περιλαμβάνει λεμφώματα, το καρκίνωμα NUT, το μεγαλοκυτταρικό καρκίνωμα, όγκους γεννητικών κυττάρων, μελάνωμα, σαρκώματα κ.α.

Ο SMARCA4-UT χαρακτηρίζεται από επιθετική βιολογική συμπεριφορά, με πτωχή πρόγνωση και αναφερόμενη χαμηλή ανταπόκριση σε κυτταροτοξικά χημειοθεραπευτικά φάρμακα. Μεταξύ πιθανών νέων θεραπειών υπό μελέτη περιλαμβάνονται και οι αναστολείς των σημείων ελέγχου του ανοσοποιητικού.

e-Poster Session: Αναπνευστικό – Ενδοκρινείς – Κεφαλή/Τράχηλος

eP033

ΑΚΤΙΝΟΜΥΚΗΤΙΑΣΗ ΣΚΩΛΗΚΟΕΙΔΟΥΣ ΑΠΟΦΥΣΗΣ

Μ. Μήλιου[1], Χ. Γλαβά[2], Δ. Ρήγα[2], Ε. Ψυχογιού[1], Π. Τζιάκου[1], Π. Μέγας[1], Κ. Παπαδοπούλου[1], Α. Κωνσταντινίδου[1], Ε.Β. Παπαδοπούλου[1], Ι. Βαμβακάρης[1]
[1] *Εργαστήριο Παθολογικής Ανατομικής, Γ.Ν.Ν.Θ.Α «Η ΣΩΤΗΡΙΑ»*
[2] *Εργαστήριο Παθολογικής Ανατομικής, Γ.Ν.Α «ΙΠΠΟΚΡΑΤΕΙΟ»*

Εισαγωγή: Η ακτινομυκητίαση αποτελεί σπάνια, βραδέως εξελισσόμενη, πολυσυστηματική λοίμωξη οφειλόμενη στο βακτήριο Ακτινομύκητας, που ανευρίσκεται φυσιολογικά στη χλωρίδα της στοματικής κοιλότητας και του γαστρεντερικού συστήματος. Η λοίμωξη από ακτινομύκητα εντοπίζεται συχνότερα σε περιστατικά όπου η σκωληκοειδής απόφυση έχει υποστεί ρήξη.

Υλικό και Μέθοδος: Άνδρας 36 ετών προσήλθε στο Νοσοκομείο με άλγος στην περιομφαλική χώρα και στο δεξιό υποχόνδριο. Ο ασθενής υποβλήθηκε σε σκωληκοειδεκτομή με τη διάγνωση οξείας σκωληκοειδίτιδας. Το παρασκεύασμα είχε διαστάσεις 6,5Χ1,5 εκ., με αιμορραγική διαπότιση και ινοπυώδες εξίδρωμα στην ορογονική επιφάνεια.

Αποτελέσματα: Η ιστολογική εξέταση ανέδειξε χαρακτηριστικές αποικίες βασίφιλων νηματοειδών βακτηρίων, με ροζετοειδή διάταξη, περιβαλλόμενες από οξέα φλεγμονώδη κύτταρα. Σε μεγαλύτερη μεγέθυνση, παρατηρήθηκε το τυπικό θειούχο κοκκίο, περιβαλλόμενο από ουδετερόφιλα, διατοιχωματική φλεγμονή, υπερπλασία του λεμφικού ιστού, με εξελκώσεις και διαταραχή της αρχιτεκτονικής. Στον υποβλεννογόνο, παρατηρήθηκε οργανοποίηση των αποστηματίων, με σχηματισμό αγγειοβριθούς φλεγμονώδους κοκκιώδους ιστού και ίνωση, εντός χρόνιου φλεγμονώδους διηθήματος. Τέθηκε η διάγνωση της ακτινομυκητίασης της σκωληκοειδούς απόφυσης. Ο μικροβιολογικός έλεγχος του ασθενούς απέβη αρνητικός.

Συμπέρασμα: Παρουσιάζουμε το περιστατικό λόγω της σπανιότητας της συγκεκριμένης οντότητας, υπογραμμίζοντας τη σημασία της διαφορικής διάγνωσης της ακτινομυκητίασης στα περιστατικά ενδοκοιλιακής μάζας ή μη ειδικού υποτροπιάζοντος κοιλιακού άλγους, ιδιαιτέρως σε περιπτώσεις βραδείας εξέλιξης των συμπτωμάτων. Η ιστολογική διάγνωση αποτελεί τον ακρογωνιαίο λίθο στα εν λόγω περιστατικά. Ο συνδυασμός χειρουργικής αφαίρεσης και αντιβιοτικών αποτελεί τη θεραπευτική λύση στο 90% περίπου των ασθενών, με εξαιρετικό αποτέλεσμα και αποφεύγοντας τις υποτροπές, ιδιαίτερα όταν η λοίμωξη αντιμετωπίζεται σε αρχικό στάδιο.

e-Poster Session: Αναπνευστικό – Ενδοκρινείς – Κεφαλή/Τράχηλος

eP034

ΕΝΔΟΒΡΟΓΧΙΚΟ ΛΙΠΩΜΑ

Μ. Μήλιου[1], Π. Μέγας[1], Ε. Ψυχογιού[1], Π. Τζιάκου[1], Κ. Παπαδοπούλου[1], Α. Κωνσταντινίδου[1], Ε. Β. Παπαδοπούλου[1], Δ. Ρήγα[2], Χ. Γλαβά[2], Ι. Βαμβακάρης[1]
[1] *Εργαστήριο Παθολογικής Ανατομικής, Γ.Ν.Ν.Θ.Α «Η ΣΩΤΗΡΙΑ»*
[2] *Εργαστήριο Παθολογικής Ανατομικής, Γ.Ν.Α «ΙΠΠΟΚΡΑΤΕΙΟ»*

Εισαγωγή: Το ενδοβρογχικό λίπωμα αποτελεί σπάνιο καλόηθες νεόπλασμα των ενδοβρογχικών νεοπλασμάτων, με συχνότητα 0,1%-0,4%. Αποτελείται αποκλειστικά από ώριμο λιπώδη ιστό. Η διαφορική διάγνωση από ενδοβρογχικές κακοήθειες χαρακτηρίζεται από διαγνωστική δυσκολία, λόγω των παρόμοιων συμπτωμάτων και επιπλοκών.

Υλικό και Μέθοδος: Άνδρας 66 ετών προσήλθε στο Νοσοκομείο με παροξυσμικό βήχα. Η ακτινογραφία θώρακος ανέδειξε ατελεκτασία στο δεξιό πνεύμονα και η πολυτομική υπολογιστική τομογραφία αποκάλυψε μάζα στον άνω δεξιό λοβό. Κατά τη διάρκεια της βρογχοσκόπησης, ανευρέθηκε περίγραπτη πολυποειδής μάζα μεγίστης διαμέτρου 0,4εκ., με ενδοτραχειακή προβολή, η οποία εξαιρέθηκε ολικά.

Αποτελέσματα: Το παρασκεύασμα ήταν περίγραπτο και ογκοειδές, με λεία, γυαλιστερή και κιτρινωπής χροιάς επιφάνεια διατομής. Η ιστολογική εξέταση ανέδειξε βρογχικό ιστό επενδυόμενο από αναπνευστικού τύπου επιθήλιο, που περιέκλειε οροβλεννώδεις αδένες και ώριμο λιπώδη ιστό, χωρίς παρουσία κακοήθων κυττάρων, χόνδρου, μυξοειδούς υλικού, εγκλωβισμένου βρογχικού επιθηλίου ή άλλων μεσεγχυματικών στοιχείων. Η παρουσία λιπώδους ιστού μας οδήγησε στη διαφορική διάγνωση μεταξύ του αμιγούς ενδοβρογχικού λιπώματος, που χαρακτηρίζεται από ομοιογενή λιπώδη σύσταση, του ινολιπώματος, που αποτελείται από λόβια ώριμου λιπώδους ιστού και του αμαρτώματος που περιέχει εστίες ασβεστοποίησης και άλλα μεσεγχυματικά στοιχεία. Τέθηκε η διάγνωση του ενδοβρογχικού λιπώματος.

Συμπέρασμα: Το ενδοβρογχικό λίπωμα αποτελεί συχνά τυχαίο εύρημα, σε μεσήλικες ασθενείς, με ισχυρή επικράτηση στο άρρεν φύλο. Οι ασθενείς προσέρχονται συνήθως με βήχα και λοιμώξεις του αναπνευστικού. Η αξονική τομογραφία έχει μεγάλη ειδικότητα και ευαισθησία στην ανίχνευση του λιπώδους ιστού. Η ενδοσκοπική εξαίρεση αποτελεί την πρώτη θεραπευτική επιλογή, συνδυάζοντας τη διαγνωστική και θεραπευτική προσέγγιση του ενδοβρογχικού λιπώματος, η υποτροπή του οποίου είναι εξαιρετικά σπάνια μετά την πλήρη εξαίρεση.

e-Poster Session: Αναπνευστικό – Ενδοκρινείς – Κεφαλή/Τράχηλος

eP035

ΔΗΜΙΟΥΡΓΙΑ ΠΡΟΒΛΕΠΤΙΚΗΣ ΠΛΑΤΦΟΡΜΑΣ ΞΕΝΟΜΟΣΧΕΥΜΑΤΩΝ ΚΑΡΚΙΝΟΥ ΤΟΥ ΠΝΕΥΜΟΝΑ ΑΠΟ ΑΣΘΕΝΕΙΣ ΣΕ ΖΕΒΡΟΨΑΡΑ

Ι. Βαμβακάρης[1], Π. Μέγας[1], Γ. Ευαγγέλου[2], Ν. Κ. Συρίγος[2], Γ. Λώλας[2,3,4], J. Lasse[5,6]
[1] Ογκολογικό Τμήμα, Γ' Παθολογική Κλινική και Ομώνυμο Εργαστήριο, Εθνικό και Καποδιστριακό Πανεπιστήμιο Αθηνών
[2] Παθολογοανατομικό Τμήμα, Γενικό Νοσοκομείο Σωτηρία
[3] Integrate Computational & Modelling Approaches (InCELLiA)
[4] SAMRC Precision Oncology Research Unit (PORU), Panafrican Research Institute (PACRI), University of Pretoria, Hatfield 0028, South Africa
[5] BioReperia AB, Linköping, Sweden

Οι νευροενδοκρινείς όγκοι του πνεύμονα αποτελούν ένα ευρύ φάσμα νεοπλασμάτων. Στο ένα άκρο βρίσκονται τα τυπικά βρογχικά καρκινοειδή με εξαιρετική πρόγνωση στις περισσότερες περιπτώσεις. Στο άλλο άκρο βρίσκονται τα χαμηλής διαφοροποίησης καρκινώματα, με κακή πρόγνωση ανεξαρτήτου θεραπευτικού συνδυασμού. Ένα βασικό εμπόδιο για τη βελτίωση της αποτελεσματικότητας της θεραπείας και της επιβίωσης των ασθενών είναι η έλλειψη προβλεπτικών βιοδεικτών για τα περισσότερα από τα θεραπευτικά σχήματα. Προκλινικές πλατφόρμες, όπως τα μοντέλα ξενομοσχεύματος προερχόμενα από ασθενείς (patientderivedxenografts - PDX), που αποσκοπούν στην πρόβλεψη της αποτελεσματικότητας των φαρμάκων σε κάθε ασθενή ξεχωριστά πριν από την πραγματική χορήγηση φαρμάκων, βρίσκονται υπό ανάπτυξη.

Στα μοντέλα ξενομοσχευμάτων σε ζεβρόψαρα (zebrafishtumorxenografts- ZTX), τα καρκινικά κύτταρα των ασθενών επισημαίνονται με κόκκινες φθορίζουσες χρωστικές και εμφυτεύονται στο υποδόριο που βρίσκεται μεταξύ του δέρματος (επιδερμίδα) και της κίτρινης επιθηλιακής μεμβράνης, γνωστής ως περιβιτελικός χώρος. Στην παρούσα μελέτη, κατασκευάσαμε για πρώτη φορά ξενομοσχεύματα NENs σε ζεβρόψαρα χρησιμοποιώντας βιοψίες όγκων που προέρχονται από ασθενείς. Το κύριο πλεονέκτημα των ζεβρόψαρων είναι η μη επεμβατική *in vivo* απεικόνιση της εξέλιξης του καρκίνου καθώς και ο περιορισμένος χρόνος που απαιτείται για την παρακολούθηση αυτών των αποκρίσεων, ο οποίος στις περισσότερες περιπτώσεις κυμαίνεται από 3-6 ημέρες σε σύγκριση με αρκετές εβδομάδες στα μοντέλα ποντικών. Οι ειδικοί στόχοι του μοντέλου ZTX zebrafish είναι ως πλατφόρμα διαλογής φαρμάκων και εξέταση της βέλτιστης αλληλουχίας των διαθέσιμων θεραπειών καθώς και την παροχή αποδείξεων σχετικά με τη σκοπιμότητα και την ακρίβεια της προτεινόμενης προκλινικής πλατφόρμας για την εξατομικευμένη θεραπεία των βρογχικών NETs.

e-Poster Session: Αναπνευστικό – Ενδοκρινείς – Κεφαλή/Τράχηλος

eP036

ΜΟΝΗΡΕΣ ΜΗΝΙΓΓΟΕΝΔΟΘΗΛΙΑΚΟ ΟΖΙΟ

Μέγας[1], Μ. Μήλιου[1], Π. Τζιάκου[1], Χ. Γλαβά[2], Δ. Ρήγα[2], Ε. Ψυχογιού[1], Π. Κ. Παπαδοπούλου[1], Α. Κωνσταντινίδου[1], Ε. Β. Παπαδοπούλου[1], Ι. Βαμβακάρης[1]
[1] *Εργαστήριο Παθολογικής Ανατομικής, Γ.Ν.Ν.Θ.Α «Η ΣΩΤΗΡΙΑ»*
[2] *Εργαστήριο Παθολογικής Ανατομικής, Γ.Ν.Α «ΙΠΠΟΚΡΑΤΕΙΟ»*

Εισαγωγή: Τα μικρά πνευμονικά μηνιγγοενδοθηλιακά οζία αποτελούν συχνά τυχαίο εύρημα σε χειρουργικά παρασκευάσματα και βιοψίες. Εμφανίζονται ως μονήρη ή πολλάπλα και σπάνια παρουσιάζονται ως διάχυτες αλλοιώσεις στην Μαγνητική Τομογραφία. Συναντώνται σε νέους άνδρες καπνιστές.

Υλικό και Μέθοδος: Άνδρας ασθενής 69 ετών υπέστη σφηνοειδή εκτομή τμήματος κάτω λοβού δεξιού πνεύμονος για αφαίρεση κακοήθους νεοπλάσματος, το οποίο και απεστάλη για βιοψία.

Αποτελέσματα: Η ιστολογική εξέταση ανέδειξε ανάπτυξη πλακώδους καρκινώματος. Εντός του πέριξ φυσιολογικού πνευμονικού παρεγχύματος αναγνωρίστηκε καλά αφοριζόμενο οζίο μεγίστης διαμέτρου 2 χιλιοστών, αποτελούμενο από πεπαχυσμένους κυψελιδικούς χώρους. Τα κύτταρα ήταν ωοειδή και εν μέρει ατρακτόμορφα με ηωσινόφιλο κυτταρόπλασμα, τα οποία διατάσσονταν σε σπείρες. Ο ανοσοϊστοχημικός έλεγχος έδωσε θετικότητα σε EMA, ενώ αρνητικές επέβησαν οι χρώσεις Chromogranine, P40, CD31, SMA και ο μιτωτικός δείκτης ήταν χαμηλός. Συμπερασματικά, ετέθη η διάγνωση του μονήρους μηνιγγοενδοθηλιακού οζίου, ως τυχαίο εύρημα.

Συμπέρασμα: Τα πνευμονικά μηνιγγοενδοθηλιακά οζία πρωτοπεριγράφηκαν από τον Korn και συνεργάτες το 1960 και μέχρι σήμερα παραμένει αμφιλεγόμενη η προέλευση και η φύση των οζίων αυτών. Ιστολογικά και ανοσοϊστοχημικά μοιράζονται τα ίδια χαρακτηριστικά με αυτά των μηνιγγιωμάτων. Ωστόσο, περαιτέρω γενετικές αναλύσεις έχουν δείξει ότι οι δομές αυτές είναι περισσότερο αντιδραστικής παρά νεοπλασματικής αρχής.

e-Poster Session: Αναπνευστικό – Ενδοκρινείς – Κεφαλή/Τράχηλος

eP037

SMARCA4-DEFICIENT ΑΔΙΑΦΟΡΟΠΟΙΗΤΟ ΚΑΡΚΙΝΩΜΑ ΠΝΕΥΜΟΝΑ: ΠΑΡΟΥΣΙΑΣΗ ΠΕΡΙΣΤΑΤΙΚΟΥ

Π. Τζιάκου[1], Ε. Ψυχογιού[1], Π. Μέγας[1], Μ. Μήλιου[1], Κ. Παπαδοπούλου[1], Α. Κωνσταντινίδου[1], Ε. Β. Παπαδοπούλου[1], Δ. Ρήγα[2], Χ. Γλαβά[2], Ι. Βαμβακάρης[1]
[1] *Εργαστήριο Παθολογικής Ανατομικής, Γ.Ν.Ν.Θ.Α «Η ΣΩΤΗΡΙΑ»*
[2] *Εργαστήριο Παθολογικής Ανατομικής, Γ.Ν.Α «ΙΠΠΟΚΡΑΤΕΙΟ»*

Εισαγωγή: Οι SMARCA4-deficient αδιαφοροποίητοι όγκοι (SMARCA4-UT) αποτελούν επιθετικά νεοπλάσματα που συναντώνται συχνότερα στο μεσοθωράκιο σε άνδρες καπνιστές. Το SMARCA4 θεωρείται ογκοκατασταλτικό γονίδιο. Η απώλεια έκφρασης και η πρωτεϊνική ενίσχυσή του έχουν συσχετιστεί με νεοπλασία.

Υλικό και Μέθοδος: Άνδρας 54 ετών, με ελεύθερο ιστορικό, προσήλθε στο Νοσοκομείο με διάγνωση μάζας μεσοθωρακίου στην Αξονική Τομογραφία. Διενεργήθηκε βιοψία για τον καθορισμό της φύσης του όγκου.

Αποτελέσματα: Ιστολογικά, ο όγκος είχε συμπαγές πρότυπο ανάπτυξης. Τα νεοπλασματικά κύτταρα ήταν μέσου και μεγαλυτέρου μεγέθους, με βαθυχρωματικούς υποστρόγγυλους και ωοειδείς πυρήνες, προέχοντα πυρήνια, βασίφιλο κυτταρόπλασμα, ήπια κυτταρική πλειομορφία, εκτεταμένη νέκρωση και αυξημένη μιτωτική δραστηριότητα. Συνυπήρχαν πολυάριθμα λεμφοκύτταρα. Βάσει της μορφολογίας και της εντόπισης της μάζας, η διαφορική διάγνωση περιέλαβε το μη μικροκυτταρικό καρκίνωμα, το σάρκωμα, το μελάνωμα, το λέμφωμα και το κακόηθες μεσοθηλίωμα. Ανοσοϊστοχημικά παρατηρήθηκε έκφραση των RB και KLMW. Οι χρώσεις TTF-1, P40, CD56, CK7, CD30, PLAP, S-100 και NUT ήταν αρνητικές. Συνυπήρχε απώλεια του SMARCA4. Το ανοσοϊστοχημικό προφίλ σε συνδυασμό με την εντόπισή του συνηγορούσαν υπέρ της διάγνωσης του SMARCA4-UT.

Συμπεράσματα: Οι SMARCA4-UT, που ονομαζόταν παλαιότερα «SMARCA4-deficient αδιαφοροποίητο σάρκωμα», είναι επιθετικά νεοπλάσματα, χαμηλής διαφοροποίησης. Μία υποομάδα τους εμφανίζει ραβδοειδή χαρακτηριστικά. Εκφράζουν σε μικρό βαθμό ή και καθόλου κερατίνες. Η απώλεια του BRG1 αποτελεί ορόσημό τους. Προκλινικές και πρώιμες κλινικές δοκιμές με χρήση των αναστολέων των μεθυλοτρανσφερασών των ιστονών (EZH2) είναι πολλά υποσχόμενες.

e-Poster Session: Αναπνευστικό – Ενδοκρινείς – Κεφαλή/Τράχηλος

eP038

ΕΝΔΟΒΡΟΓΧΙΚΗ ΙΣΤΙΟΚΥΤΤΑΡΩΣΗ LANGERHANS (ΗΩΣΙΝΟΦΙΛΟ ΚΟΚΚΙΩΜΑ)

Π. Τζιάκου[1], Π. Μέγας[1], Ε. Ψυχογιού[1], Μ. Μήλιου[1], Κ. Παπαδοπούλου[1], Α. Κωνσταντινίδου[1], Ε. Β. Παπαδοπούλου[1], Δ. Ρήγα[2], Χ. Γλαβά[2], Ι. Βαμβακάρης[1]
[1] *Εργαστήριο Παθολογικής Ανατομικής, Γ.Ν.Ν.Θ.Α «Η ΣΩΤΗΡΙΑ»*
[2] *Εργαστήριο Παθολογικής Ανατομικής, Γ.Ν.Α «ΙΠΠΟΚΡΑΤΕΙΟ»*

Εισαγωγή: Το ηωσινόφιλο κοκκίωμα αποτελεί μορφή ιστιοκυττάρωσης Langerhans, η οποία μπορεί να εμφανιστεί στον πνεύμονα και στα οστά. Αποτελεί διάμεσο νόσημα, παρά το γεγονός ότι η καταστροφή του επιθηλίου ενδέχεται να οδηγήσει σε συμμετοχή των κυψελίδων, με χαρακτηριστική υπερπλασία των ιστιοκυττάρων συνοδευόμενη από φλεγμονώδη κύτταρα.

Υλικό και Μέθοδος: Άνδρας 45 ετών με ελεύθερο ιστορικό προσήλθε στο Νοσοκομείο με παροξυσμικό βήχα. Κατά τη διάρκεια της βρογχοσκόπησης αναδείχτηκε περίγραπτη πολυποειδής αλλοίωση, μεγίστης διαμέτρου 0,5εκ., με ενδοβρογχική προβολή, η οποία αφαιρέθηκε ενδοσκοπικά.

Αποτελέσματα: Η ιστολογική εξέταση ανέδειξε πολυποειδή αλλοίωση επενδυόμενη από πολύστιβο πλακώδες επιθήλιο, με υποεπιθηλιακή παρουσία λεμφοκυττάρων, ηωσινοφίλων, ινοβλαστών, ιστιοκυττάρων και μεγαλύτερων κυττάρων με ευμεγέθη πυρήνα και κυτταροπλασματική εντομή. Ανοσοϊστοχημικά παρατηρήθηκε θετικότητα σε SMA, S-100, CD68, LCA, CD1a και Langerin ενώ ο έλεγχος για Chromogranin, KLMW, P40, CD56 και CK19 απέβη αρνητικός. Τα μορφολογικά σε συνδυασμό με τα ανοσοϊστοχημικά ευρήματα μας οδήγησαν στη διάγνωση της ιστιοκυττάρωσης Langerhans.

Συμπέρασμα: Η πνευμονική ιστιοκυττάρωση Χ αποτελεί μορφή της ιστιοκυττάρωσης Langerhans και χαρακτηρίζεται από υπερπλασία των κυττάρων Lagnerhans, τα οποία συμμετέχουν στην ανοσολογική απόκριση. Η πνευμονική ιστιοκυττάρωση Langerhans συναντάται αποκλειστικά σε καπνιστές και η ιστοπαθολογική επιβεβαίωσή της αποτελεί μονόδρομο για την ακριβή διάγνωσή της. Η κλινική της πορεία είναι αβέβαιη, από την πλήρη ή μερική υποστροφή της έως την εξέλιξη σε τελικού σταδίου πνευμονοπάθεια. Η θεραπεία της περιλαμβάνει τη χορήγηση κορτικοστεροειδών και προϋποθέτει την ενθάρρυνση της διακοπής του καπνίσματος.

e-Poster Session: Αναπνευστικό – Ενδοκρινείς – Κεφαλή/Τράχηλος

eP039

**ΣΚΛΗΡΥΝΤΙΚΟ ΠΝΕΥΜΟΝΟΚΥΤΩΜΑ ΜΙΜΟΥΜΕΝΟ ΝΕΥΡΟΕΝΔΟΚΡΙΝΙΚΟ ΟΓΚΟ

Π. Τζιάκου[1], Ε. Ψυχογιού[1], Δ. Ρήγα[2], Χ. Γλαβά[2], Π. Μέγας[1], Μ. Μήλιου[1], Κ. Παπαδοπούλου[1], Α. Κωνσταντινίδου[1], Ε.Β. Παπαδοπούλου[1], Ι. Βαμβακάρης[1]
[1] *Εργαστήριο Παθολογικής Ανατομικής, Γ.Ν.Ν.Θ.Α «Η ΣΩΤΗΡΙΑ»*
[2] *Εργαστήριο Παθολογικής Ανατομικής, Γ.Ν.Α «ΙΠΠΟΚΡΑΤΕΙΟ»*

Εισαγωγή: Το σκληρυντικό πνευμονοκύτωμα αποτελεί σπάνιο καλοήθη πνευμονικό όγκο, αποτελούμενο από διπλό πληθυσμό κυττάρων που μοιάζουν με τύπου ΙΙ πνευμονοκύτταρα και υποστρόγγυλλων κυττάρων. Είναι τυπικά μονήρες και ασυμπτωματικό και συνήθως αποτελεί τυχαίο εύρημα.

Υλικό και Μέθοδος: Γυναίκα 39 ετών προσήλθε μετά από πολυτομική υπολογιστική τομογραφία που ανέδειξε συμπαγή μάζα μεγίστης διαμέτρου 2,3εκ. στον κάτω λοβό του αριστερού πνεύμονα. Τόσο απεικονιστικά όσο και διεγχειρητικά τέθηκε η διαφορική διάγνωση μεταξύ ΝΕΤ και καλοήθους αλλοίωσης και διενεργήθηκε λοβεκτομή.

Αποτελέσματα: Ο όγκος ήταν περίγραπτος, μη εγκαψωμένος, με κιτρινόφαιη επιφάνεια διατομής. Ιστολογικά αναδείχτηκε συμπαγές και θηλώδες πρότυπο ανάπτυξης. Τα νεοπλασματικά κύτταρα ήταν μέσου μεγέθους, με ωοειδείς πυρήνες και προέχοντα πυρήνια, με άφθονο ηωσινόφιλο κυτταρόπλασμα. Η μιτωτική δραστηριότητα ήταν χαμηλή (Ki67 5%). Δεν παρατηρήθηκαν νεκρώσεις. Το διάμεσο υπόστρωμα ήταν σκληρυντικό, με αιμορραγίες και χρόνιες φλεγμονώδεις διηθήσεις. Ο υπεζωκότας δεν παρουσίαζε νεοπλασματική διήθηση. Οι δύο κυτταρικοί πληθυσμοί παρουσίαζαν έκφραση των TTF-1, CD56, CK18 και της Napsin A. Το θηλώδες στοιχείο παρουσίαζε έκφραση των CK7 και ER ενώ στο συμπαγές στοιχείο παρατηρήθηκε συνέκφραση των ER και PR. Οι λεμφαδένες ήταν ελεύθεροι νεοπλασματικής διήθησης. Το παρακείμενο πνευμονικό παρέγχυμα εμφάνιζε ατελεκτασικού και εμφυσηματικού τύπου αλλοιώσεις.

Συμπεράσματα: Το σκληρυντικό πνευμονοκύτωμα αποτελεί συμπαγή όγκο με διφασικό πρότυπο ανάπτυξης. Διαφοροδιαγιγνώσκεται από το αδενοκαρκίνωμα και το καρκινοειδές στην ταχεία βιοψία. Συναντάται σε γυναίκες κατά τη διάρκεια της πέμπτης δεκαετίας. Πιθανώς αποδίδεται στην παρουσία προγεστερονικών υποδοχέων. Έχουν δημοσιευτεί περιπτώσεις με πιθανά κακοήθη χαρακτηριστικά, όπως η λεμφαδενική μετάσταση και η τοπική υποτροπή. Η λοβεκτομή αποτρέπει την πιθανότητα μετάστασης και υποτροπής, βελτιώνοντας τη μακροπρόθεσμη πρόγνωση.

e-Poster Session: Αναπνευστικό – Ενδοκρινείς – Κεφαλή/Τράχηλος

eP040

ΙΣΤΟΚΑΛΛΙΕΡΓΕΙΕΣ ΓΙΑ ΕΦΑΡΜΟΓΕΣ ΤΕΧΝΟΛΟΓΙΩΝ ΟΡΓΑΝΟΥ ΣΕ ΤΣΙΠ ΓΙΑ ΤΗ ΜΕΛΕΤΗ ΤΩΝ ΑΛΛΗΛΕΠΙΔΡΑΣΕΩΝ ΜΕΤΑΞΥ ΜΗ ΜΙΚΡΟΚΥΤΤΑΡΙΚΩΝ ΟΓΚΩΝ ΚΑΡΚΙΝΟΥ ΤΟΥ ΠΝΕΥΜΟΝΑ ΚΑΙ ΤΩΝ ΠΑΡΑΚΕΙΜΕΝΩΝ ΛΕΜΦΑΔΕΝΩΝ

Ι. Βαμβακάρης[1], Κ. Πόταρης[2], Κ. Τσιλιγγίρη[3], Χ. Καρακώστας[3], Α. Αγαπάκη[3], Γ. Ζάχου[4], Μ. Χλιάρα[5], Ι. Ζεργιώτη[5], Α. Κλινάκης[3]
[1] *Παθολογοανατομικό Τμήμα, Γ.Ν.Ν.Θ.Α «Η ΣΩΤΗΡΙΑ»*
[2] *Θωρακοχειρουργική κλινική, Γ.Ν.Ν.Θ.Α «Η ΣΩΤΗΡΙΑ»*
[3] *Εργαστήριο Βιολογίας του Καρκίνου, Ίδρυμα Ιατροβιολογικών Ερευνών Ακαδημίας Αθηνών*
[4] *Πρώτο Τμήμα Ογκολογίας, Γενικό Νοσοκομείο Μετροπόλιταν*
[5] *Σχολή Εφαρμοσμένων Μαθηματικών και Φυσικών Επιστημών, ΕΚΠΑ*

Ιστορικό και σκοπός της μελέτης: Η μετάσταση στους λεμφαδένες είναι συχνά το πρώτο βήμα πριν την ανάπτυξη μεταστατικών όγκων. Στην παρούσα εργασία, βελτιστοποιούμε ένα μικροροϊκό όργανο-σε-τσιπ για να εξετάσουμε την αλληλεπίδραση μεταξύ του όγκου και των ανοσοκυττάρων.

Μέθοδοι: Κλασικές τεχνικές ιστοκαλλιέργειας συνδυάζονται με μικροροϊκά κυκλώματα. Η αλληλεπίδραση μεταξύ των καρκινικών κυττάρων και των ανοσοκυττάρων αξιολογείται τόσο σε transwell (κάθετη κίνηση καρκινικών κυττάρων) όσο και σε μια νέα πλατφόρμα σε τσιπ συνδεδεμένο σε ένα μικροροϊκό κύκλωμα που παρέχει θρεπτικό μέσο στην καλλιέργεια καθ' όλη τη διάρκεια του πειράματος (οριζόντια κίνηση των καρκινικών κυττάρων).

Αποτελέσματα: Δημιουργήσαμε συνθήκες συγκαλλιέργειας που προάγουν τη βιωσιμότητα και των καρκινικών και των λεμφαδενικών κυττάρων,για έως και 5 ημέρες. Η βιωσιμότητα των ιστών αξιολογείται σε αιματοξυλίνη/ ηωσίνη, ενώ η βιωσιμότητα των κυττάρων με κυτταρομετρία ροής. Οι ιστοί παραμένουν σε καλή κατάσταση καθ' όλη τη διάρκεια του πειράματος τόσο σε transwells όσο και σε chips. Μέχρι στιγμής έχουμε παρατηρήσει κάθετη κίνηση των καρκινικών κυττάρων για δύο από τα οκτώ δείγματα που εξετάστηκαν. Αρχικά αποτελέσματα υποδεικνύουν ότι η κυτταρική μετανάστευση αυξάνεται παρουσία ανοσοκυττάρων. Επιβεβαιώσαμε ότι τα κύτταρα υψηλής μετανάστευσης προήλθαν από μεταστατικούς όγκους.

Συμπεράσματα: Βελτιστοποιούμε μια υπερσύγχρονη πλατφόρμα organ-on-chip για την παρακολούθηση των μεταστατικών καρκινικών κυττάρων. Καθορίσαμε συνθήκες συγκαλλιέργειας που εγγυώνται τη βιωσιμότητα των ιστών για έως και 5 ημέρες. Αποδείξαμε ότι μια ροή θρεπτικού μέσου 2μL/min σε ένα μικροροϊκό τσιπ είναι επαρκής για τη διατήρηση των ιστών. Θα πραγματοποιηθούν μοριακές αναλύσεις σε μεταστατικά κύτταρα για να εντοπιστούν οι γενετικές και λειτουργικές διαφορές μεταξύ μεταστατικών και μη μεταστατικών κλώνων.

e-Poster Session: Αναπνευστικό – Ενδοκρινείς – Κεφαλή/Τράχηλος

eP041

ΜΕΤΑΣΤΑΤΙΚΗ ΔΙΗΘΗΣΗ ΥΠΕΖΩΚΟΤΙΚΗΣ ΚΟΙΛΟΤΗΤΑΣ ΑΠΟ ΜΕΛΑΝΩΜΑ: ΠΑΡΟΥΣΙΑΣΗ ΕΝΔΙΑΦΕΡΟΝΤΩΝ ΠΕΡΙΣΤΑΤΙΚΩΝ

Λ. Κιόχου[1], Κ. Βρεττού[1], Κ. Ταραντίνος[2], Δ. Αναγνωστοπούλου[1], Ε. Μαραγκός[3], Σ. Βγενοπούλου[3], Χ. Ζουμπούλη[3], Ν. Μαούνη[1]
[1] *Εργαστήριο Κλινικής Κυτταρολογίας*
[2] *Α΄ Πνευμονολογική Κλινική*
[3] *Εργαστήριο Παθολογικής Ανατομικής, Γ.Ν.Α. Σισμανόγλειο-Αμαλία Φλέμιγκ*

Σκοπός: Η μεταστατική διήθηση υγρών κοιλοτήτων από κακόηθες μελάνωμα είναι σπάνια και με κακή πρόγνωση. Αποτελεί το 5% των δευτεροπαθών κακοήθων νεοπλασμάτων του πνεύμονα, ωστόσο μόνο το 2% των ασθενών παρουσιάζουν συνοδό πλευριτική συλλογή. Σκοπός της εργασίας είναι η παρουσίαση τριών περιστατικών με ιστορικό κακοήθους μελανώματος και μεταστατική διήθηση της υπεζωκοτικής κοιλότητας.

Υλικά - Μέθοδοι: Τρεις ασθενείς, γυναίκες 42 και 79 ετών και άνδρας 88 ετών, με ιστορικό δερματικού μελανώματος προσήλθαν στο νοσοκομείο με δύσπνοια. Κατά τον απεικονιστικό έλεγχο ανεδείχθη μονόπλευρη πλευριτική συλλογή. Τα δείγματα που εστάλησαν επεξεργάστηκαν στο σύνολό τους με την συμβατική κυτταρολογική μέθοδο και σε ένα εκ των παραπάνω δειγμάτων με την μέθοδο cell block με συνοδό ανοσοϊστοχημεία.

Αποτελέσματα: Τα κυτταρομορφολογικά ευρήματα ήταν παρόμοια και στις τρεις περιπτώσεις: άτυπα κύτταρα, μονοπύρηνα ή διπύρηνα, με εμφανές πυρήνιο και ανώμαλο πυρηνικό περίγραμμα. Ο ανοσοκυτταροχημικός έλεγχος στα δύο περιστατικά ανέδειξε: S-100+, HMB45+, Melan-A+, ενώ στο τρίτο απαιτήθηκε ανοσοϊστοχημικός έλεγχος ο οποίος ανέδειξε: S-100+, SOX10+, CD68+, MelanA-, HMB45-. Ο δείκτης κυτταρικού πολλαπλασιασμού Ki-67 ήταν θετικός στο 20% των νεοπλασματικών κυττάρων. Βιβλιογραφικά αναφέρεται ότι στα μεταστατικά μελανώματα μπορεί να παρατηρηθεί απώλεια της έκφρασης των δεικτών MelanA/HMB45, διατηρείται δε η έκφραση των δεικτών S-100/SOX10. Με βάση τα ανωτέρω τέθηκε η διάγνωση του μεταστατικού μελανώματος.

Συμπεράσματα: Η μεταστατική διήθηση υγρών κοιλοτήτων από κακόηθες μελάνωμα έχει ιδιαίτερα δυσμενή πρόγνωση. Η συμβατική κυτταρολογική εξέταση σε συνδυασμό με τη μέθοδο cell block είναι αξιόπιστες για την ασφαλή διάγνωση της νόσου και για τον περαιτέρω θεραπευτικό χειρισμό της.

e-Poster Session: Αναπνευστικό – Ενδοκρινείς – Κεφαλή/Τράχηλος

eP042

Η ΣΥΜΒΟΛΗ ΤΗΣ ΑΝΟΣΟΙΣΤΟΧΗΜΕΙΑΣ ΣΕ ΥΛΙΚΟ CELL BLOCK ΣΤΗ ΔΙΑΓΝΩΣΤΙΚΗ ΠΡΟΣΕΓΓΙΣΗ ΠΛΕΥΡΙΤΙΚΩΝ ΣΥΛΛΟΓΩΝ

Λ. Κιόχου[1], Κ. Βρεττού[1], Μ.-Ε. Κόπακα[2], Φ. Σπανού[1], Ε. Καστανάκης[3], Ξ. Τσιαφάκη[4], Χ. Ζουμπούλη[2], Ν. Μαούνη[1]
[1] Εργαστήριο Κλινικής Κυτταρολογίας
[2] Εργαστήριο Παθολογικής Ανατομικής
[3] Β΄ Πνευμονολογική Κλινική
[4]Α΄ Πνευμονολογική Κλινική, Γ.Ν.Α. Σισμανόγλειο-Αμαλία Φλέμιγκ

Σκοπός: Η μέθοδος cell block κατέχει πολύ σημαντικό ρόλο στην διαγνωστική προσέγγιση των συλλογών σωματικών κοιλοτήτων. Σκοπός της εργασίας είναι η παρουσίαση περιστατικών πλευριτικής συλλογής, όπου η μέθοδος ανοσοϊστοχημείας σε υλικό cell block συνέβαλλε στη διαγνωστική προσέγγισή τους.

Υλικά - Μέθοδοι: Εξετάσθηκαν 53 δείγματα πλευριτικής συλλογής τα οποία επεξεργάσθηκαν με την συμβατική κυτταρολογία και ανοσοκυτταροχημεία, καθώς και με την μέθοδο cell block και ανοσοϊστοχημείας.

Αποτελέσματα:

-Τριάντα τέσσερα δείγματα θετικά για κακοήθεια και στις δύο μεθόδους: Στα 19 εξ'αυτών είχε πραγματοποιηθεί ανοσοκυτταροχημικός και ανοσοϊστοχημικός έλεγχος και υπήρξε συμφωνία ως προς τον καθορισμό του ιστολογικού τύπου. Στα 15 εξ'αυτών ο τελικός καθορισμός του ιστολογικού τύπου επιτεύχθηκε με την εφαρμογή της ανοσοϊστοχημείας.

-Έντεκα δείγματα στο cell block ήταν αρνητικά στην κακοήθεια ή παρουσίαζαν έντονες αντιδραστικού τύπου αλλοιώσεις. Στα 9 εξ'αυτών η διάγνωση στη συμβατική μέθοδο ήταν AUS (Atypical cells of Undetermined Significance) και στα 2 θετικό για κακοήθεια.

Οι πολλαπλές ιστολογικές τομές και επομένως η εφαρμογή πολλαπλών αντισωμάτων, καθιστά την μέθοδο του cell block πολύτιμη στην ακριβή τυποποίηση των κακοήθων νεοπλασμάτων αλλά και στην διαγνωστική προσέγγιση των περιπτώσεων όπου τα αποτελέσματα της συμβατικής μεθόδου εμπίπτουν στην κατηγορία AUS. Επιπλέον δίνεται η δυνατότητα διατήρησης του κυτταρολογικού υλικού για μελλοντική χρήση, για την εφαρμογή στοχευμένης θεραπείας και μοριακής ανάλυσης.

Συμπέρασμα: Η μέθοδος cell block συμβάλλει στην ακριβή τυποποίηση των νεοπλασμάτων, ιδιαίτερα στις περιπτώσεις όπου ο ιστολογικός τύπος δεν μπορεί να καθοριστεί με την βοήθεια της ανοσοκυτταροχημείας. Ο συνδυασμός των δύο μεθόδων αυξάνει την ευαισθησία και την ακρίβεια της κυτταρολογικής διάγνωσης.

e-Poster Session: Αναπνευστικό – Ενδοκρινείς – Κεφαλή/Τράχηλος

eP043

ΚΥΤΤΑΡΟΛΟΓΙΚΗ ΔΙΑΓΝΩΣΗ ΠΡΩΤΟΠΑΘΟΥΣ ΛΕΜΦΩΜΑΤΟΣ ΥΠΕΖΩΚΟΤΙΚΗΣ ΚΟΙΛΟΤΗΤΑΣ HHV-8 ΣΧΕΤΙΖΟΜΕΝΟ: ΠΑΡΟΥΣΙΑΣΗ ΕΝΔΙΑΦΕΡΟΝΤΟΣ ΠΕΡΙΣΤΑΤΙΚΟΥ

Λ. Κιόχου[1], Μ.-Ε. Κόπακα[2], Δ. Μερμίγκης[3], Κ. Κοτσαρίδη-Απέργη[1], Κ. Νέλλα[4], Κ. Βρεττού[1], Α. Σταθακοπούλου[2], Ν. Μαούνη[1], Χ. Ζουμπούλη[2]
[1] *Εργαστήριο Κλινικής Κυτταρολογίας*
[2] *Εργαστήριο Παθολογικής Ανατομικής*
[3] *Α΄ Πνευμονολογική Κλινική*
[4] *Β΄ Πνευμονολογική Κλινική, Γ.Ν.Α. Σισμανόγλειο-Αμαλία Φλέμιγκ*

Σκοπός: Το πρωτοπαθές λέμφωμα υπεζωκοτικής κοιλότητας είναι μια σπάνια οντότητα, που αφορά το 7% όλων των λεμφωμάτων. Έχουν περιγραφεί δύο τύποι: το πρωτοπαθές λέμφωμα κοιλοτήτων σχετιζόμενο με HIV+/HHV-8 + λοίμωξη και το σχετιζόμενο με χρόνια υπεζωκοτική φλεγμονή. Σκοπός της εργασίας είναι η παρουσίαση σπάνιου περιστατικού πρωτοπαθούς λεμφώματος υπεζωκοτικής κοιλότητας HHV-8+, σε ασθενή χωρίς ιστορικό HIV λοίμωξης ή υπεζωκοτικής φλεγμονής.

Υλικά – Μέθοδοι: Ασθενής 85 ετών, γυναίκα, προσήλθε στο νοσοκομείο με δύσπνοια, αδυναμία/καταβολή, πυρετό έως 38ºC και δεξιά πλευριτική συλλογή. Δείγμα πλευριτικού υγρού εστάλη στο κυτταρολογικό εργαστήριο, όπου ακολούθησε η επεξεργασία του αφενός με την συμβατική κυτταρολογική μέθοδο αφετέρου με την μέθοδο cell block και ανοσοϊστοχημείας.

Αποτελέσματα: Η μικροσκοπική εξέταση των πλακιδίων ανέδειξε την παρουσία μονόμορφου λεμφοκυτταρικού πληθυσμού με πυρηνική ατυπία. Η εξέταση του υλικού με την μέθοδο cell block ανέδειξε έντονα άτυπο νεοπλασματικό λεμφοκυτταρικό πληθυσμό, με ευμεγέθες πυρήνιο. Κατά τον ανοσοϊστοχημικό έλεγχο τα εν λόγω κύτταρα παρουσίασαν τον παρακάτω ανοσοφαινότυπο: LCA+, HHV-8+, EMA+/-, CD138+/-, CD3-, CD79a-, CD30-, EBV-, CKAE1/AE3-, Podoplanin-, SOX-10-, CDX2-, CEAp-. Ο δείκτης κυτταρικού πολλαπλασιασμού Ki-67 ήταν 90%. Με βάση τα μορφολογικά και ανοσοϊστοχημικά χαρακτηριστικά, ετέθη η διάγνωση λεμφώματος κοιλοτήτων HHV-8 σχετιζόμενο.

Συμπεράσματα: Η παρουσία πρωτοπαθούς λεμφώματος κοιλοτήτων HHV-8+ σε ασθενείς χωρίς HIV λοίμωξη ή ιστορικό χρόνιας υπεζωκοτικής φλεγμονής είναι εξαιρετικά σπάνια και έχουν περιγραφεί ελάχιστα περιστατικά στην διεθνή βιβλιογραφία. Η συμβατική κυτταρολογική μέθοδος σε συνδυασμό με την μέθοδο cell block, είναι αξιόπιστες στην διαγνωστική προσέγγιση σπανίων περιστατικών πλευριτικής συλλογής, συμβάλλοντας άμεσα στον περαιτέρω χειρισμό της νόσου.

e-Poster Session: Αναπνευστικό – Ενδοκρινείς – Κεφαλή/Τράχηλος

eP044

ΙΣΤΙΟΚΥΤΤΑΡΩΣΗ LANGERHANS (LCH) ΘΥΡΕΟΕΙΔΟΥΣ ΑΔΕΝΑ ΚΑΙ ΣΥΝΥΠΑΡΞΗ ΜΕ ΘΗΛΩΔΕΣ ΚΑΡΚΙΝΩΜΑ (PTC)

Ε. Χλιάρα[1], Γ. Καζαμίας[1], Ε. Κοντζίνου[1], Κ. Μυλοποταμιτάκη[2], Γ. Γεωργίου[1]
[1] *Εργαστήριο Παθολογικής Ανατομικής Βενιζέλειου Γ. Ν. Ηρακλείου*
[2] *ΩΡΛ Κλινική Βενιζέλειου Γ. Ν. Ηρακλείου*

Εισαγωγή: Η συνύπαρξη LCH στον θυρεοειδή αδένα με PTC είναι σπάνια με λίγα περιστατικά να αναφέρονται στη βιβλιογραφία.

Παρουσίαση Περιστατικού: Σε γυναίκα 55ετών διενεργήθηκε θυρεοειδεκτομή λόγω όζου αριστερού λοβού με BETHESDA VI. Παραλάβαμε θυρεοειδή αδένα βάρους 11 γρ και διαστάσεων εντός φυσιολογικών ορίων, στις διατομές του οποίου παρατηρήθηκαν στον δεξιό λοβό λευκωπή αλλοίωση μ.δ. 0,3 εκ και στον αριστερό λοβό όμοια αλλοίωση μ.δ. 1 εκ, καθώς και δύο σχετικά περίγραπτες λευκόφαιες αλλοιώσεις μ.δ. 0,2 εκ, έκαστη. Ιστολογικά παρατηρήθηκε πολυεστιακό θηλώδες καρκίνωμα θυρεοειδούς αδένα. Αντίστοιχα με τις λευκόφαιες αλλοιώσεις παρατηρήθηκαν εστίες με ανοσομορφολογικούς χαρακτήρες LCH, με παρουσία κυττάρων Langerhans (CD1a+, S100+), αφθόνων ηωσινοφίλων λευκοκυττάρων και κεντρική νέκρωση στη μία εξ αυτών, περιφερικά της οποίας αναγνωρίστηκαν εστίες θηλώδους καρκινώματος. Ο ανοσοϊστοχημικός έλεγχος για BRAFV600E απέβη θετικός στις εστίες LCH.

Συμπεράσματα: Ο θυρεοειδής αδένας αποτελεί σπάνια, πρωτοπαθή ή στα πλαίσια συστηματικής νόσου, εντόπιση LCH. Η διάγνωση που γίνεται συνήθως με ιστολογική εξέταση, είναι δύσκολη λόγω της σπανιότητας της νόσου και της απουσίας κλινικών χαρακτηριστικών. Ακόμα πιο σπάνια είναι η συνύπαρξη της νόσου με θηλώδες καρκίνωμα. Η μετάλλαξη BRAF V600E είναι η πιο κοινή μεταξύ του PTC και LCH, με ποσοστό 84,0% και 25–64%, αντίστοιχα. Ολόσωμη αξονική τομογραφία, σπινθηρογράφημα οστών και υπερηχογράφημα κοιλίας πρέπει να συμπεριλαμβάνονται στο πρωτόκολλο διερεύνησης. Η θεραπεία εκλογής παραμένει η χειρουργική εκτομή, ενώ η επικουρική ΧΜΘ-ΑΚΘ ίσως να έχει μεγαλύτερο όφελος. Η συνύπαρξη LCH θυρεοειδούς με PTC μπορεί να έχει χειρότερη πρόγνωση, επομένως συνιστάται εκτεταμένος έλεγχος και παράταση του χρόνου παρακολούθησης του ασθενούς.

e-Poster Session: Αναπνευστικό – Ενδοκρινείς – Κεφαλή/Τράχηλος

eP045

ΑΝΑΠΛΑΣΤΙΚΟ ΘΥΡΕΟΕΙΔΙΚΟ ΚΑΡΚΙΝΩΜΑ ΑΝΑΠΤΥΧΘΕΝ ΕΠΙ ΕΔΑΦΟΥΣ ΧΑΜΗΛΗΣ ΔΙΑΦΟΡΟΠΟΙΗΣΗΣ ΘΥΡΕΟΕΙΔΙΚΟΥ, ΘΥΛΑΚΙΩΔΟΥΣ ΚΑΙ ΘΗΛΩΔΟΥΣ ΚΑΡΚΙΝΩΜΑΤΟΣ. ΠΑΡΟΥΣΙΑΣΗ ΕΝΔΙΑΦΕΡΟΝΤΟΣ ΠΕΡΙΣΤΑΤΙΚΟΥ

Μ. Αλεξανδρή[1], Ε. Δημητρίου[1], Σ. Κωνσταντουδάκης[1], Δ. Σπυρούλια[2], Ε. Τσιακάλου[1], Ε. Ρούσση[1], Μ. Χαλακατεβάκη[1], Β. Σαμαράς[1]
[1] *Παθολογοανατομικό Τμήμα, Ν.Ε.Ε.Σ. «Κοργιαλένειο-Μπενάκειο»*
[2] *Ωτορινολαρυγγολογικό Τμήμα, Ν.Ε.Ε.Σ. «Κοργιαλένειο-Μπενάκειο»*

Άνδρας 81 ετών υπεβλήθη σε θυρεοειδεκτομή, λόγω διάχυτης διόγκωσης του οργάνου ύποπτης για κακοήθεια. Μικροσκοπικά, σε αμφότερους τους θυρεοειδικούς λοβούς, παρατηρήθηκαν εκτεταμένες διηθήσεις από νεοπλασματικό κυτταρικό πληθυσμό με συμπαγές και κατά θέσεις θυλακιώδες πρότυπο ανάπτυξης αποτελούμενο από μεσαίου μεγέθους κύτταρα με ηωσινόφιλο-κοκκιώδες και κατά περιοχές αμφίφιλο ή ενίοτε αραιοχρωματικό κυτταρόπλασμα και πυρήνες στρογγυλούς-ωοειδείς με μέτρια πολυμορφία, αραιοχρωματικούς, με ορατό πυρήνιο και εμφανή κατά τόπους μιτωτική δραστηριότητα, ενώ εστιακά παρατηρούνταν νεοπλασματικά κύτταρα με επιμηκυσμένους-ατρακτοειδείς πυρήνες και δεσμιδωτό πρότυπο ανάπτυξης. Συνυπήρχαν πολλές εστίες νέκρωσης και αρκετές διάσπαρτες επασβεστώσεις. Το νεόπλασμα εμφάνιζε εξωθυρεοειδική επέκταση διηθώντας συνεξαιρεθείσες δεσμίδες γραμμωτού μυός καθώς και συνδετικολιπώδη ιστό, ενώ κατά θέσεις, νεοπλασματικά στοιχεία άγγιζαν την ελεύθερη επιφάνεια του παρασκευάσματος. Ο νεοπλασματικός κυτταρικός πληθυσμός ήταν θετικός στους εξής ανοσοϊστοχημικούς δείκτες: MCK, CK7, PAX-8 (στην πλειονότητα των κυττάρων), EMA, Thyroglobulin (κατά θέσεις), TTF-1 (σε πολλά κύτταρα), Ki-67 (κατά θέσεις, στο 30% των κυττάρων). Τα ως άνω μορφολογικά και ανοσοϊστοχημικά χαρακτηριστικά συνηγορούσαν υπέρ στοιχείων χαμηλής διαφοροποίησης θυρεοειδικού καρκινώματος με προέχοντα οξύφιλο (ογκοκυτταρικό) πληθυσμό τα οποία συνέχονταν ή αναμειγνύονταν με στοιχεία αναπλαστικού θυρεοειδικού καρκινώματος και δευτερευόντως με στοιχεία θυλακιώδους καρκινώματος (κυρίως οξύφιλου υποτύπου), ενώ ανιχνεύθηκαν και εστίες όπου αναγνωρίστηκαν ευρήματα ως επί θηλώδους θυρεοειδικού καρκινώματος.

e-Poster Session: Αναπνευστικό – Ενδοκρινείς – Κεφαλή/Τράχηλος

eP046

ΑΝΑΠΛΑΣΤΙΚΟ ΚΑΡΚΙΝΩΜΑ ΘΥΡΕΟΕΙΔΟΥΣ ΑΔΕΝΑ. ΠΕΡΙΓΡΑΦΗ ΕΝΔΙΑΦΕΡΟΥΣΑΣ ΠΕΡΙΠΤΩΣΗΣ

Μ. Αλεξανδρή[1], Ε. Δημητρίου[1], Κ. Δασκαλάκης[2], Ε. Τσιακάλου[1], Ε. Ρούσση[1], Μ. Χαλακατεβάκη[1], Β. Σαμαράς[1]
[1] *Παθολογοανατομικό Τμήμα, Ν.Ε.Ε.Σ. «Κοργιαλένειο-Μπενάκειο»*
[2] *Β' Χειρουργική Κλινική, Ν.Ε.Ε.Σ. «Κοργιαλένειο-Μπενάκειο»*

Τα αναπλαστικά θυρεοειδικά καρκινώματα (ΑΘΚ) αποτελούν εξαιρετικά επιθετική μορφή θυρεοειδικών νεοπλασμάτων και απαντώνται συχνότερα σε ηλικιωμένες γυναίκες. Το περιστατικό μας αφορά σε άρρεν άτομο, 54 ετών, με ιστορικό χειρουργηθέντος θηλώδους θυρεοειδικού καρκινώματος, το οποίο υποβλήθηκε σε επιπρόσθετο λεμφαδενικό καθαρισμό λόγω ανεύρεσης εξελισσόμενης νόσου. Μικροσκοπικώς, αναγνωρίσθηκαν νεοπλασματικά στοιχεία με δοκιδώδες-συμπαγές κυρίως, αλλά και κατά περιοχές θηλώδες ή θυλακιώδες πρότυπο ανάπτυξης και σπανίως υπό μορφή μεμονωμένων κυττάρων. Τα νεοπλασματικά κύτταρα στους δοκιδώδεις-συμπαγείς σχηματισμούς εμφάνιζαν πυρήνες με μέτρια έως έντονη πολυμορφία και μέτρια έως έντονη μιτωτική δραστηριότητα, ενώ ήταν θετικά στους εξής ανοσοϊστοχημικούς δείκτες: MixedCK, CK7, p40, PAX-8, Ki-67 (35-45%). TTF-1 και Thyroglobulin εκφράζονταν όλως εστιακά σε ολίγα κύτταρα. Τα ανωτέρω μορφολογικά και ανοσοϊστοχημικά ευρήματα ήταν συνηγορητικά υπέρ αναπλαστικού θυρεοειδικού καρκινώματος, επιθηλιακού υποτύπου, αναπτυχθέντος επί εδάφους θηλώδους θυρεοειδικού καρκινώματος. Τα ΑΘΚ τα οποία αναπτύσσονται εντός καλά διαφοροποιημένου θυρεοειδικού καρκινώματος μπορεί να έχουν σχετικά καλύτερη κλινική πορεία, απαιτώντας όμως εκτεταμένο χειρουργικό καθαρισμό συνδυασμένο με επικουρική ακτινοθεραπεία ή/και χημειοθεραπεία.

e-Poster Session: Αναπνευστικό – Ενδοκρινείς – Κεφαλή/Τράχηλος

eP047

ΠΡΩΤΟΠΑΘΕΣ ΛΕΜΦΟΖΙΔΙΑΚΟ ΛΕΜΦΩΜΑ ΘΥΡΕΟΕΙΔΟΥΣ ΑΔΕΝΑ. ΠΕΡΙΓΡΑΦΗ ΕΝΔΙΑΦΕΡΟΥΣΑΣ ΠΕΡΙΠΤΩΣΗΣ

Μ. Αλεξανδρή[1], Ε. Δημητρίου[1], Σ. Λανίτης[2], Ε. Τσιακάλου[1], Ε. Ρούσση[1], Μ. Χαλακατεβάκη[1], Β. Σαμαράς[1]

[1] *Παθολογοανατομικό Τμήμα, Ν.Ε.Ε.Σ. «Κοργιαλένειο-Μπενάκειο»*

[2] *Β' Χειρουργική Κλινική, Ν.Ε.Ε.Σ. «Κοργιαλένειο-Μπενάκειο»*

Τα πρωτοπαθή λεμφώματα του θυρεοειδούς αδένος αποτελούν το 5% περίπου του συνόλου των κακοήθων νεοπλασμάτων του οργάνου και περί το 2% των εξωλεμφαδενικών λεμφωμάτων. Το λεμφοζιδιακό λέμφωμα είναι τρίτο σε συχνότητα εμφάνισης στον θυρεοειδή μετά από το λέμφωμα οριακής ζώνης και το διάχυτο λέμφωμα από μεγάλα Β λεμφοκύτταρα. Το περιστατικό μας αφορά σε γυναίκα, 65 ετών, η οποία υποβλήθηκε σε θυρεοειδεκτομή λόγω κλινικής διάγνωσης οζώδους βρογχοκήλης. Μακροσκοπικά, παρατηρήθηκαν πολυάριθμοι όζοι μδ έως 1εκ. Μικροσκοπικά, αναγνωρίστηκαν οζώδης υπερπλασία, καθώς και χρόνια λεμφοκυτταρική, κατά θέσεις λεμφοζιδιακή, θυρεοειδίτιδα, ενώ κατά την μεσότητα του δεξιού λοβού παρατηρήθηκε εστία μδ 0,8εκ. με άθροιση πυκνού λεμφικού ιστού με εμφανείς λεμφοζιδιακούς σχηματισμούς, αλλά και με παρουσία ατύπου λεμφοειδούς κυτταρικού πληθυσμού, εκτεινομένου μεταξύ των θυρεοειδικών θυλακίων, αλλά κι εντός του επιθηλίου αυτών, ενίοτε υπό μορφή ενδοθυλακικών αθροίσεων. Η ανοσοϊστοχημική μελέτη του ατύπου αυτού κυτταρικού πληθυσμού ανέδειξε θετικότητα για CD20, PAX-5, CD10, CD21(σε αρκετά κύτταρα) και BCL-6 (σε πολλά κύτταρα), ενώ δεν παρατηρήθηκε έκφραση BCL-2. Ο δείκτης πολλαπλασιασμού Ki-67 ήταν θετικός στο 45% περίπου των κυττάρων. Τα επιμέρους μορφολογικά και ανοσοϊστοχημικά χαρακτηριστικά ήταν συνηγορητικά υπέρ λεμφοζιδιακού λεμφώματος (follicular lymphoma) βαθμού (grade) 3 κατά τον Π.Ο.Υ. Το λεμφοζιδιακό λέμφωμα του θυρεοειδούς αδένος απαιτεί διαφορική διάγνωση από πρωτοπαθές ή δευτεροπαθές χαμηλόβαθμο Β λέμφωμα, αλλά και από διάχυτο λέμφωμα από μεγάλα Β λεμφοκύτταρα.

e-Poster Session: Αναπνευστικό – Ενδοκρινείς – Κεφαλή/Τράχηλος

eP048

ΜΙΚΡΟΑΓΓΕΙΑΚΗ ΠΥΚΝΟΤΗΤΑ ΣΤΟ ΔΙΑΦΟΡΟΠΟΙΗΜΕΝΟ ΘΥΛΑΚΙΟ- ΚΥΤΤΑΡΙΚΟ ΚΑΡΚΙΝΩΜΑ. ΜΙΑ ΣΥΣΤΗΜΑΤΙΚΗ ΜΕΤΑ-ΑΝΑΛΥΣΗ ΚΑΙ ΑΝΑΣΚΟΠΗΣΗ ΤΗΣ ΒΙΒΛΙΟΓΡΑΦΙΑΣ

Κ. Περιβολιώτης [1], Κ. Ζαχαρούλη [2], Π. Ντέλλας [2], Α.Α. Σαμαρά[1], Κ. Δαδούλη[2], Σ. Σωτηρίου[3], Μ. Ιωάννου[2], Κ. Τεπετές [1]
[1] *Πανεπιστημιακή Χειρουργική Κλινική, ΠΓΝΛ-Τμήμα Ιατρικής, Πανεπιστήμιο Θεσσαλίας*
[2] *Εργαστήριο Παθολογικής Ανατομικής, Τμήμα Ιατρικής Πανεπιστήμιο Θεσσαλίας*
[3] *Εργαστήριο Εμβρυολογίας, Τμήμα Ιατρικής Πανεπιστήμιο Θεσσαλίας*

Εισαγωγή: Η μικροαγγειακή πυκνότητα έχει προταθεί ως μέθοδος άμεσης ποσοτικοποίησης της νεοαγγείωσης του όγκου. Ωστόσο, η τρέχουσα βιβλιογραφία σχετικά με τον ρόλο της μικροαγγειακής πυκνότητας στο διαφοροποιημένο θυλακιοκυτταρικό καρκίνωμα παραμένει ασαφής.

Σκοπός: Η εκτίμηση της επίδρασης της μικροαγγειακής πυκνότητας του νεοπλάσματος στην επιβίωση ασθενών με διαφοροποιημένο θυλακιοκυτταρικό καρκίνωμα

Υλικό- Μέθοδοι: Αυτή η μετα-ανάλυση βασίστηκε στις κατευθυντήριες γραμμές PRISMA και στο Εγχειρίδιο Cochrane για Συστηματικές Ανασκοπήσεις Παρεμβάσεων. Οι ηλεκτρονικές βάσεις δεδομένων Medline, Web of Science και Scopus ελέγχθηκαν συστηματικά. Χρησιμοποιήθηκε ένα μοντέλο σταθερών ή τυχαίων επιδράσεων, σύμφωνα με το τεστ Cochran Q. Τα δεδομένα στη συνέχεια εξήχθησαν και αξιολογήθηκαν με βάση την Reference Citation Analysis (https://www.referencecitationanalysis.com/).

Αποτελέσματα: Συνολικά εννέα μελέτες συμπεριλήφθηκαν στην παρούσα μελέτη. Καταγράφηκε η υπεροχή των όγκων χαμηλής μικροαγγειακής πυκνότητας ως προς την 10ετή επιβίωση χωρίς νόσο (OR: 0,21, 95%CI: 0,08-0,53). Οι πτωχοί σε αγγείωση καρκίνοι του θυρεοειδούς είχαν χαμηλότερο ποσοστό υποτροπής (OR: 13,66, 95%CI: 3,03-61,48). Επιπλέον, υποτροπιάζοντες όγκοι [ζυγισμένη μέση διαφορά (WMD): 11,92, 95%CI: 6,32-17,52] ή κακοήθειες με τοπικές λεμφαδενικές μεταστάσεις (WMD: 8,53, 95%CI: 0,04-17,02) παρουσιάστηκαν με υψηλότερη τιμή μικροαγγειακής πυκνότητας του νεοπλάσματος

Συμπέρασμα: Η μικροαγγειακή πυκνότητα συσχετίζεται σημαντικά με τα αποτελέσματα επιβίωσης ασθενών με καρκίνο του θυρεοειδούς. Ωστόσο, λαμβάνοντας υπόψη αρκετούς περιορισμούς της μελέτης, απαιτούνται περαιτέρω μελέτες προοπτικής, υψηλότερου μεθοδολογικού και ποιοτικού επιπέδου.

e-Poster Session: Αναπνευστικό – Ενδοκρινείς – Κεφαλή/Τράχηλος

eP049

ΠΡΩΤΟΠΑΘΕΣ ΕΥΜΕΓΕΘΕΣ ΑΓΓΕΙΟΣΑΡΚΩΜΑ ΕΠΙΝΕΦΡΙΔΙΟΥ

Ι. Αμπά Ντέκα.[1], Ε. Πούλιος[3], Σ. Χριστοδούλου[3], Ι. Πλιάκος[3], Θ. Παπαβραμίδης[2], Σ. Μηλιάς[4], Α. Χέβα[1]
[1] Εργαστήριο Γεν. Παθολογίας και Παθολογικής Ανατομικής, Α.Π.Θ., Π.Γ.Ν.Θ. ΑΧΕΠΑ
[2] Α΄ Προπαιδευτική Χειρουργική, Π.Γ.Ν.Θ. ΑΧΕΠΑ
[3] Κέντρο ελάχιστα επεμβατικής χειρουργικής, EUROMEDICA
[6]Ιδιώτης Παθολογοανατόμος

Εισαγωγή: Το πρωτοπαθές αγγειοσάρκωμα επινεφριδίου αποτελεί ένα σπάνιο μεσεγχυματογενούς προέλευσης νεόπλασμα, με 51 συνολικά περιγραφείσες περιπτώσεις από το 1988.

Σκοπός της μελέτης: Παρουσίαση και σύντομη βιβλιογραφική ανασκόπηση ενός σπάνιου κακοήθους, μεσεγχυματικού όγκου επινεφριδίου.

Υλικά και Μέθοδοι: Άντρας 44 ετών, παρουσίασε ευμεγέθη μάζα αριστερού επινεφριδίου, μεγίστης διαμέτρου 9 εκ., η οποία είχε θεωρηθεί καλοήθης και αφαιρέθηκε με ολική επινεφριδεκτομή. Η εξεργασία είχε βάρος 258 γρ. και περιβαλλόταν από λεπτή ινώδη κάψα. Κατά τις διατομές, αυτή εμφάνισε αιμοραγική-ρακώδη σύσταση και λίγες περιοχές με ζελατινώδη υφή. Στην περιφέρεια της αναγνωρίστηκε επινεφριδικό παρέγχυμα, μήκους 7,5 εκ. και μεγίστης διαμέτρου 3,2 εκ.

Αποτελέσματα: Στις τομές Η/Ε, αναγνωρίστηκε εξεργασία με εκτεταμένη νέκρωση και αιμορραγικές διαποτίσεις. Παρατηρήθηκαν μικρές εστίες από ακανονίστου περιγράμματος, αναστομούμενους ή κυστικά διατεταμένους αγγειακούς χώρους. Αυτοί επενδύονταν από ένα στίχο αποπλατυσμένων κυττάρων, με μετρίως βαθυχρωματικούς πυρήνες. Ορισμένοι νεοπλασμασματικοί σχηματισμοί προσλαμβάνουν θηλώδες πρότυπο ανάπτυξης. Σπανιότερα, ανευρέθηκαν νεοπλασματικά κύτταρα με επιθηλιοειδείς χαρακτήρες, τα οποία επένδυαν αγγειακούς σχηματισμούς ή αναπτύσσονταν διάχυτα πέριξ αυτών. Η μιτωτική δραστηριότητα ήταν ήπια. Τα νεοπλασματικά κύτταρα εμφάνισαν θετικότητα στις ανοσοϊστοχημικές χρώσεις CD31 και CD34.

Συμπέρασμα: Το πρωτοπαθές αγγειοσάρκωμα του επινεφριδίου είναι σπάνιος όγκος. Απαντάται συνήθως σε άντρες με μέση ηλικία τα 60 έτη. Η συμπτωματολογία ποικίλει, με παρουσία κοιλιακού άλγους, εμπύρετο και αδυναμία. Τα τυπικά μακροσκοπικά, μικροσκοπικά και ανοσοιστοχημικά χαρακτηριστικά του νεοπλάσματος είναι παρόμοια με αυτά που αναγνωρίσθηκαν και στην δική μας περίπτωση. Η συμβατική θεραπεία περιλαμβάνει χειρουργική επέμβαση, ακτινοθεραπεία και χημειοθεραπεία. Τα στοχευμένα φάρμακα και η ανοσοθεραπεία φαίνεται να είναι μία πολλά υποσχόμενη εναλλακτική.

e-Poster Session: Αναπνευστικό – Ενδοκρινείς – Κεφαλή/Τράχηλος

eP050

ΓΙΓΑΝΤΙΟ/ΕΥΜΕΓΕΘΕΣ ΓΑΓΓΛΙΩΝΕΥΡΩΜΑ ΩΡΙΜΑΖΟΝΤΟΣ ΤΥΠΟΥ

Ι. Αμπά Ντέκα[1], Χ. Κουλούρης[2], Ι. Κουντούρη[2], Χ. Σέβα[2], Ι. Κεσίσογλου[2], Κ. Χατζόπουλος[1]
[1] Εργαστήριο Γεν. Παθολογίας και Παθολογικής Ανατομικής, Α.Π.Θ., Π.Γ.Ν.Θ. ΑΧΕΠΑ
[2] Γ' Χειρουργική κλινική, Π.Γ.Ν.Θ. ΑΧΕΠΑ

Εισαγωγή: Το γαγγλιονεύρωμα αποτελεί έναν σπάνιο, αργά αναπτυσσόμενο, καλοήθη όγκο, προερχόμενο από κύτταρα Schwann ή γαγγλιακά κύτταρα. Ο όρος 'giant ganglioneuroma', φαίνεται να χρησιμοποιείται αυθαίρετα στη βιβλιογραφία και αφορά εξεργασίες μεγαλύτερες ή ίσες των 10 εκ. Αυτές συναντώνται εξαιρετικά σπάνια στην κλινική πράξη και αφορούν συνήθως παιδιατρικούς ασθενείς.

Σκοπός της μελέτης: Βιβλιογραφική ανασκόπηση και διευκρίνιση ορισμού του ευμεγέθους/γιγάντιου γαγγλιονευρώματος.

Υλικά και Μέθοδοι: Άντρας 56 ετών, παρουσίασε ευμεγέθη μάζα επινεφριδίου, μεγίστης διαμέτρου 10 εκ., η οποία αφαιρέθηκε με ολική επινεφριδεκτομή. Η εξεργασία βάρους 220 γρ., είχε ελαφρώς οζοειδή παρυφή. Κατά τις διατομές, εμφάνισε ελαστική σύσταση και λίγες περιοχές με ζελατινώδη υφή. Αναγνωρίστηκε επίσης τμήμα επινεφριδικού παρεγχύματος.

Αποτελέσματα: Στις τομές Η/Ε παρατηρήθηκε διφασική εξεργασία, μυελού του επινεφριδίου, μέτριας-χαμηλής κυτταροβρίθειας. Στη μεγαλύτερη της έκταση, τα νεοπλασματικά κύτταρα ήταν ατρακτόμορφα, με επιμήκεις ομοιόμορφους πυρήνες, χωρίς άξια λόγου πυρηνική πολυμορφία ή μιτωτική δραστηριότητα. Αυτά διατάσσονταν σε διαπλεκόμενες δεσμίδες, με διάσπαρτες εστίες μυξοειδούς εκφύλισης. Ο δεύτερος κυτταρικός πληθυσμός αφορούσε κύτταρα με γαγγλιακούς χαρακτήρες. Αυτά διατάσσονταν σε χαλαρές ολιγοκυτταρικές αθροίσεις, εντός του ατρακτοκκυταρικού πληθυσμού. Η εξεργασία αναπτύσσονταν σε ποικίλου μεγέθους και σχήματος όζους με επέκταση στο περινεφριδικό λίπος. Στο σύνολο του νεοπλασματικού πληθυσμού, παρατηρήθηκε διάχυτη και έντονη θετικότητα στον παράγοντα S100, στο CD56 και το ένζυμο NSE. Τα γαγγλιακά κύτταρα εμφάνισαν έντονη θετικότητα στην Synaptophysin και σπάνια, εστιακή θετικότητα στο CD34 και τη Chromogranin. Παρατηρήθηκε εστιακή έκφραση των νεοπλασματικών κυττάρων στην ALK και απώλεια έκφρασης αυτών στην ATRX. Το Ki67/MIB1 εμφάνισε μεμονωμένα θετικά κύτταρα. Δεν αναγνωρίσθηκε νευροπίλημα (GFAP-).

e-Poster Session: Αναπνευστικό – Ενδοκρινείς – Κεφαλή/Τράχηλος

eP051

ΘΗΛΩΔΕΣ ΚΑΡΚΙΝΩΜΑ ΘΥΡΕΟΕΙΔΗ ΑΔΕΝΑ ΟΓΚΟΚΥΤΤΑΡΙΚΗΣ ΠΟΙΚΙΛΙΑΣ

Γ. Γαλανόπουλος[1], Ε. Σούκα[1], Π. Μανίκης[2], Χ. Δασταμάνη[3], Ο. Τζάϊδα[1]
[1] *Εργαστήριο Παθολογικής Ανατομικής Γ.Α.Ν.Π. Μεταξά*
[2] *Χειρουργική Κλινική Γ.Α.Ν.Π. Μεταξά*
[3] *Εργαστήριο Παθολογικής Ανατομικής Γ.Ν. Καρδίτσας*

Εισαγωγή: Το θηλώδες καρκίνωμα είναι η συχνότερη κακοήθης νόσος του θυρεοειδούς αδένα. Εκτός του κλασσικού τύπου, απαντώνται και άλλοι λιγότερο συχνοί υπότυποι και ειδικότερα η ποικιλία από υψηλά κυλινδρικά κύτταρα (tall cell), η ογκοκυτταρική (hurthle cell), η εγκαψωμένη (encapsulated) και η συμπαγής (solid). Περιγράφεται περιστατικό ανάπτυξης θηλώδους καρκινώματος ογκοκυτταρικής ποικιλίας.

Υλικά και μέθοδοι: Γυναίκα ασθενής 52 ετών προσήλθε για έλεγχο ρουτίνας του θυρεοειδή. Ο υπερηχοτομογραφικός έλεγχος ανέδειξε παρουσία ύποπτου όζου στον ισθμό με παρουσία άτυπων κυττάρων τύπου Hurthle στην κυτταρολογική εξέταση υγρού παρακέντησης. Ακολούθησε ολική θυρεοειδεκτομή. Παρελήφθη θυρεοειδής αδένας βάρους 23γρ και διαστάσεων 3,2Χ2Χ1εκ (αριστερός λοβός) και 3,5Χ2Χ1,7εκ. (δεξιός λοβός). Στις διατομές στον ισθμό και προς τον κάτω πόλο του δεξιού λοβού αναγνωρίστηκε λευκωπή εστία διαμέτρου 1,5εκ.

Αποτελέσματα: Ιστολογικώς το νεόπλασμα παρουσιάζει θηλώδη αρχιτεκτονική, αποτελούμενο από κακοήθη κύτταρα με θηλώδους τύπου πυρηνικά χαρακτηριστικά (ανωμαλία πυρήνα, εντομές και προέχον πυρήνιο) και πλούσιο ηωσινοφιλικό κυτταρόπλασμα ογκοκυτταρικού τύπου, συνοδευόμενο από πυκνές λεμφοκυτταρικές αθροίσεις. Στον άνω πόλο του αριστερού λοβού βρέθηκε έτερη εστία θηλώδους καρκινώματος κλασσικού τύπου, διαμέτρου 0,4χιλ. Τα νεοπλασματικά κύτταρα είχαν θετική ανοσοϊστοχημική έκφραση σε HBME1, TTF1 και αρνητική σε calcitonin, chromogranin, synaptophysin.

Συμπεράσματα: Η ογκοκυτταρική θηλώδης ποικιλία είναι ιδιαίτερα σπάνιος υπότυπος, αποτελώντας το 3-4% των θηλωδών καρκινωμάτων και το 0,2% συνολικά των κακοηθειών του θυρεοειδή αδένα. Η διαφορική διάγνωση οφείλει να γίνει με το μυελοειδές και το ογκοκυτταρικό καρκίνωμα τα οποία δεν έχουν θηλώδη αρχιτεκτονική, ούτε πυρήνες ομοιάζοντες του κλασσικού θηλώδους . Συχνότερα εμφανίζεται σε γυναίκες άνω των 40 ετών και θεωρείται κακοήθεια με επιθετική βιολογική συμπεριφορά και δυσμενέστερη πρόγνωση.

e-Poster Session: Αναπνευστικό – Ενδοκρινείς – Κεφαλή/Τράχηλος

eP052

ΑΝΩΡΙΜΟΣ PIT-1 ΚΥΤΤΑΡΙΚΗΣ ΑΡΧΗΣ ΥΠΟΦΥΣΙΑΚΟΣ ΝΕΥΡΟΕΝΔΟΚΡΙΝΙΚΟΣ ΟΓΚΟΣ

Ε. Αθανασίου[1], Α. Θεράποντος[1], Π. Βλάχου[1], Ε. Σπιτέρη[1], Φ. Δόλκιρας[1], Μ. Χρυσουλάκη[2], Ι. Γκαλονάκης[3], Ε. Παρτσαλάκη[4], Ν. Σταυρινού[1], Γ. Κυριακόπουλος[1]

1 Εργαστήριο Παθολογικής Ανατομικής, Γ.Ν.Α. "Ο Ευαγγελισμός", Αθήνα

2 Τμήμα Ενδοκρινολογίας, Ιατρική σχολή Πανεπιστημίου Κρήτης

3 Νευροχειρουργική κλινική, Γενικό Νοσοκομείο Νίκαιας Πειραιά " Άγιος Παντελεήμων"

4 Ενδοκρινολογική κλινική, Γ.Ν.Α. "Ο Ευαγγελισμός", Αθήνα

Εισαγωγή: Ο PIT-1 κυτταρικής αρχής ανώριμος υποφυσιακός νευροενδοκρινικός όγκος αφορά σε πρόσφατα αναγνωρισμένη οντότητα με ιδιαίτερα χαρακτηριστικά, που χαρακτηρίζεται από πιο επιθετική βιολογική συμπεριφορά.

Περιγραφή ασθενών: Τρεις ασθενείς θηλυκού γένους ηλικίας 33, 44 και 53 ετών με μακροαδενώματα στο τούρκικο εφίππιο. Η ιστολογική εικόνα αφορούσε νευροενδοκρινικό όγκο κυττάρων με έντονο ηωσινόφιλο πυρήνιο και ψευδοέγκλειστα, πολυλοβωτούς πυρήνες με ανώμαλη πυρηνική μεμβράνη με χρωμόφοβο / αμφίφιλο κυτταρόπλασμα. Ο δείκτης κυτταρικού πολλαπλασιασμού κυμαινόταν μεταξύ 7-12%. Σε ανοσοϊστοχημικό επίπεδο παρατηρήθηκε καθολική έκφραση του μεταγραφικού παράγοντα PIT-1 με συνοδό περιορισμένη έκφραση των ορμονών GH, TSH και PRL καθώς και έκφραση της α-subunit. Υπερέκφραση της πρωτεΐνης κυτταρικού κύκλου Cyclin D1 παρατηρήθηκε μόνο σε μια ασθενή. Απώλεια της πυρηνικής έκφρασης της πρωτεΐνης ATRX παρατηρήθηκε σε 2 ασθενείς. Η έκφραση της πρωτεΐνης Menin διατηρείτο σε όλες τις ασθενείς. Σε όλους τους ασθενείς υπήρξε υποτροπή του νευροενδοκρινικού όγκου σε χρονικό διάστημα δύο ετών.

Συμπεράσματα: Οι PIT-1 κυτταρικής αρχής υποφυσιακοί νευροενδοκρινικοί όγκοι αφορούν σε ευρύ φάσμα νευροενδοκρινικών όγκων, εκ των οποίων ο πλέον επιθετικός είναι ο ανώριμος PIT-1 όγκος. Η διαφορική διάγνωση στηρίζεται κυρίως στα μορφολογικά χαρακτηριστικά του όγκου και την αντιπροσώπευση και των τριών ορμονών του φάσματος της PIT-1 κυτταρικής αρχής.

e-Poster Session: Αναπνευστικό – Ενδοκρινείς – Κεφαλή/Τράχηλος

eP053

ΟΓΚΟΚΥΤΤΑΡΙΚΟ ΘΗΛΩΔΕΣ ΚΥΣΤΑΔΕΝΩΜΑ ΛΑΡΥΓΓΑ

Ε. Νικολόπουλος[1], Δ. Ρήγα[1], Χ. Γλαβά[1], Α. Ακτσελής[1], Ε. Κανιούρα[2], Σ. Ποταμιάνος[2], Γ. Καφίρη[1]
[1] *Εργαστήριο Παθολογικής Ανατομικής, Γ.Ν.Α «Ιπποκράτειο», Αθήνα*
[2] *Ά Ω.Ρ.Λ. Κλινική Πανεπιστημίου Αθηνών, Γ.Ν.Α. «Ιπποκράτειο», Αθήνα*

Εισαγωγή: Τα κυσταδενώματα είναι καλοήθη νεοπλάσματα των μείζονων και ελάσσονων σιελογόνων αδένων. Όταν επενδύονται από ογκοκύτταρα και δεν συνυπάρχει λεμφικό στοιχείο καλούνται ογκοκυτταρικά θηλώδη κυσταδενώματα. Η εντόπιση του ογκοκυτταρικού θηλώδους κυσταδενώματος στο λάρυγγα είναι εξαιρετικά σπάνια (<1% των νεοπλασμάτων του λάρυγγα).

Υλικό και Μέθοδος: Γυναίκα 60 ετών, προσήλθε στο Νοσοκομείο με προοδευτικά επιδεινούμενο βράγχος φωνής και δύσπνοια από τριετίας. Ήταν βαριά καπνίστρια και έκανε χρήση ινδικής κάνναβης. Κατά τη διάρκεια της λαρυγγοσκόπησης, ανευρέθηκε μία κυστική μάζα μεγίστης διαμέτρου 1 εκ. στην αριστερή γνήσια φωνητική χορδή, μερικώς αποφράσσουσα τη γλωττίδα, με φυσιολογική κινητικότητα των γνήσιων φωνητικών χορδών. Η μάζα αφαιρέθηκε ολικά με μικρολαρυγγοσκόπηση.

Αποτελέσματα: Το βιοπτικό υλικό ανέδειξε ένα υποβλεννογόνιο νεόπλασμα, αποτελούμενο από κυστικούς χώρους, επενδυόμενους από ογκοκύτταρα με ενδοαυλικές προσεκβολές, υπερχρωματικούς πυρήνες και πυκνό ηωσινόφιλο, κοκκιώδες κυτταρόπλασμα. Η διαφορική μας διάγνωση περιέλαβε τη λαρυγγοκήλη, το οίδημα Reinke, την κύστη εκ κατακρατήσεως και κυστικούς όγκους από τους ελάσσονες σιελογόνους αδένες. Δεν παρατηρήθηκαν συμμετοχή λεμφικού στοιχείου, στοιχεία ατυπίας ή μιτωτική δραστηριότητα. Τέθηκε η διάγνωση του ογκοκυτταρικού θηλώδους κυσταδενώματος.

Συμπεράσματα: Το ογκοκυτταρικό θηλώδες κυσταδένωμα πρέπει να συμπεριλαμβάνεται στην κλινική και ιστολογική διαφορική διάγνωση των νεοπλασμάτων του λάρυγγα, παρά τη σπανιότητα της εν λόγω εντόπισής του. Η ολική του εξαίρεση αποτελεί τη βέλτιση θεραπευτική επιλογή και εξασφαλίζει άριστη μετεγχειρητική πορεία, ελαχιστοποιώντας την πιθανότητα υποτροπών.

e-Poster Session: Αναπνευστικό – Ενδοκρινείς – Κεφαλή/Τράχηλος

eP054

ΛΕΙΟΜΥΟΣΑΡΚΩΜΑ ΤΗΣ ΕΣΩ ΣΦΑΓΙΤΙΔΑΣ ΦΛΕΒΑΣ

Ρ. Παπαμιχάλη[1], Ε. Τζιαστούδη[1], Κ. Ζαχαρούλη[1], Μ. Σαμαρά[1], Χ. Σκουλάκης[2], Γ. Καμπανός[1], Μ. Ιωάννου [1]
[1] *Πανεπιστημιακό Εργαστήριο Παθολογικής Ανατομικής, Μονάδα Ιστοπαθολογίας ΠΓΝΛ*
[2] *Πανεπιστημιακή Κλινική Κεφαλής-Τραχήλου ΠΓΝΛ*

Λειομυοσαρκώματα που εξορμώνται από αγγειακά τοιχώματα είναι σπάνια νεοπλάσματα. Εμφανίζονται κυρίως στην κάτω κοίλη φλέβα. Ακόμη πιο σπάνια είναι αυτά που εξορμώνται από φλέβες κεφαλής-τραχήλου.

Στο συγκεκριμένο περιστατικό, η 58χρονη ασθενής, εμφανίσθηκε με τραχηλική διόγκωση η οποία στις απεικονιστικές εξετάσεις περιγράφηκε ως μόρφωμα συμπαγές, διαστάσεων 5,5χ3,5 εκ., μεικτής υφής και ετερογενούς ήπιας σκιαγραφικής πρόσληψης Η αριστερή έσω σφαγίτιδα είχε παθολογική απεικόνιση και δεν αναγνωριζόταν πλήρως. Ο λοιπός απεικονιστικός έλεγχος ήταν αρνητικός και επίσης ο έλεγχος του γυναικολογικού συστήματος απέβη αρνητικός.

Κατά τη μακροσκοπική εξέταση παρατηρήθηκε ένα καλώς περιγεγραμμένο ιστοτεμάχιο, λευκωπής χροιάς, δεσμιδωτής όψης και συμπαγούς σύστασης, διαστάσεων 5,2Χ4Χ1,5 εκατοστά.

Κατά την μικροσκοπική εξέταση παρατηρήθηκε ατρακτοκυτταρικό νεόπλασμα με αξιόλογη κυτταρική ατυπία. Η εξεργασία ήταν σε επαφή με το τοίχωμα φλέβας (έσω σφαγίτιδα) και πρόβαλε στον αυλό της. Παρατηρήθηκε μιτωτική δραστηριότητα, μέχρις 9 μιτώσεις /10 ΜΟΠ (μέτρηση με αντίσωμα για pHH3) Παρατηρήθηκαν επίσης ελάχιστες μικροσκοπικές εστίες νέκρωσης. Διαπιστώθηκε ανοσοθετικότητα για SMA, DESMIN, H-CALDESMON, βιμεντίνη ενώ δεν παρατηρήθηκε ανοσοθετικότητα για CKAE1/AE3, CKIT, DOG1, S100, HMB45, CD34, EMA, ER. Παρατηρήθηκε ανοσοθετικότητα για p53.

Η μορφολογία και ο ανοσοφαινότυπος ήταν συμβατά με λειομυοσάρκωμα το οποίο αναπτύχθηκε από το τοίχωμα της έσω σφαγίτιδος. Στην βιβλιογραφία βρέθηκε μόνο ένα αντίστοιχο περιστατικό, Moreno-Sánchez M, et al. Rare primary leiomyosarcoma of the internal jugular vein with cervical extravascular extension. Br J Oral Maxillofac Surg. 2017 Feb;55(2):192-194. Σύμφωνα με τον Professor Miettinen η συχνότητα των λειομυοσαρκωμάτων μαλακών μορίων που αναπτύσσονται σε φλέβες έχει υποεκτιμηθεί.

e-Poster Session: Αναπνευστικό – Ενδοκρινείς – Κεφαλή/Τράχηλος

eP055

HPV-ΣΧΕΤΙΖΟΜΕΝΟ ΠΟΛΥΦΑΙΝΟΤΥΠΙΚΟ ΚΑΡΚΙΝΩΜΑ ΡΙΝΙΚΗΣ ΚΟΙΛΟΤΗΤΑΣ / HPV-ASSOCIATED MULTIPHENOTYPIC SINONASAL CARCINOMA (HMSC): ΠΑΡΟΥΣΙΑΣΗ ΠΕΡΙΣΤΑΤΙΚΟΥ

Γ. Καζαμίας[1], Ε. Χλιάρα[1], Δ. Κλωνάρης[2], Α. Ράπτη[1], Ε. Σερπετσιδάκη[1], Ε. Γιαννικάκη[1]
[1] *Εργαστήριο Παθολογικής Ανατομικής, Γ.Ν. Ηρακλείου Βενιζέλειο*
[2] *ΩΡΛ Κλινική, Γ. Ν. Ηρακλείου Βενιζέλειο*

Εισαγωγή: Το HMSC αποτελεί ένα πρόσφατα περιγραφέν νεόπλασμα της περιοχής, με μεταγραφικά ενεργό HPV υψηλού ρίσκου και χαρακτήρες που συνδυάζουν στοιχεία τόσο από το επιφανειακό επιθήλιο όσο και από σιελογόνους αδένες.

Παρουσίαση περιστατικού: Άντρας ασθενής 46 ετών με ιστορικό καρκινώματος ρινοφάρυγγα προ τριετίας (χημειοθεραπεία & ακτινοθεραπεία 72Gy), εμφανίζεται με δυσχέρεια ρινικής αναπνοής. Η κλινική εξέταση και ο απεικονιστικός έλεγχος ανέδειξαν εξωφυτικό μόρφωμα δεξιάς ρινικής θαλάμης, με τρώση της σκληράς υπερώας. Ο λοιπός έλεγχος δεν ανέδειξε παθολογικούς λεμφαδένες ή δευτεροπαθείς εντοπίσεις. Διενεργήθηκε διαγνωστική βιοψία.

Αποτελέσματα: Το δείγμα περιλάμβανε πολυποειδή ιστοτεμάχια διαστάσεων 2x2x0,7εκ. Κατά την μικροσκοπική εξέταση παρατηρήθηκε βασικοκυτταροειδούς μορφολογίας καρκίνωμα με συμπαγές - δοκιδώδες - λοβιώδες πρότυπο ανάπτυξης και διάσπαρτες παρεμβαλλόμενες δομές μικρών πόρων. Το καρκίνωμα εμφάνιζε υψηλόβαθμους χαρακτήρες με περιοχές νέκρωσης, άφθονες μιτώσεις και ki67 60%. Ο ανοσοϊστοχημικός έλεγχος με κυτταροκερατίνες, p40, s100, p63, CD117 ανέδειξε τόσο μυοεπιθηλιακή όσο και πορογενή διαφοροποίηση, καθώς και διάχυτη έντονη θετικότητα σε p16. Ο μοριακός έλεγχος απέβη θετικός στον τύπο 56 του ιού HPV.

Ακολούθησε χειρουργική εξαίρεση του όγκου από την περιοχή των ρινικών θαλαμών άμφω έως και τμήματος της σκληράς υπερώας. Η ιστολογική εξέταση του παρασκευάσματος ανέδειξε ταυτόσημα ανοσομορφολογικά ευρήματα.

Ο ασθενής τέθηκε υπό παρακολούθηση.

Συζήτηση: Παρά τα υψηλόβαθμα μορφολογικά χαρακτηριστικά, το HMSC εμφανίζει παραδόξως ήπια βιολογική συμπεριφορά χωρίς λεμφαδενικές ή απομακρυσμένες μεταστάσεις στην πλειονότητα των περιπτώσεων. Ως εκ τούτου η αναγνώριση και διάκρισή του από άλλα καρκινώματα της περιοχής, όπως το αδενοειδές κυστικό, κρίνεται απαραίτητη για την κατάλληλη διαχείριση και αποφυγή υπερθεραπείας.

Η ανίχνευση HPV υψηλού ρίσκου είναι προαπαιτούμενη για την διάγνωση του.

e-Poster Session: Αναπνευστικό – Ενδοκρινείς – Κεφαλή/Τράχηλος

eP056

ΙΣΤΙΟΚΥΤΤΑΡΩΣΗ LANGERHANS ΕΞΩ ΑΚΟΥΣΤΙΚΟΥ ΠΟΡΟΥ ΜΕ ΕΠΕΚΤΑΣΗ ΣΤΟΝ ΜΕΣΟ ΚΑΙ ΟΠΙΣΘΙΟ ΚΡΑΝΙΑΚΟ ΒΟΘΡΟ. ΠΑΡΟΥΣΙΑΣΗ ΕΝΔΙΑΦΕΡΟΝΤΟΣ ΠΕΡΙΣΤΑΤΙΚΟΥ

Μ. Αλεξανδρή[1], Ε. Δημητρίου[1], Σ. Κωνσταντουδάκης[1], Α. Τσουμαρίδου[2], Ε. Τσιακάλου[1], Ε. Ρούσση[1], Μ. Χαλακατεβάκη[1], Β. Σαμαράς[1]
[1] *Παθολογοανατομικό Τμήμα, Ν.Ε.Ε.Σ. «Κοργιαλένειο-Μπενάκειο»*
[2] *Ωτορινολαρυγγολογικό Τμήμα, Ν.Ε.Ε.Σ. «Κοργιαλένειο-Μπενάκειο»*

Το περιστατικό αφορά άρρεν άτομο 39 ετών με ιστορικό ωτόρροιας από διμήνου και διαβρώσεις λιθοειδούς οστού με επέκταση στο μέσο και οπίσθιο κρανιακό βόθρο. Παρελήφθησαν πολλαπλά λευκόφαια ιστοτεμάχια από το άνω τοίχωμα του έξω ακουστικού πόρου του ασθενή. Μικροσκοπικά παρατηρήθηκε νεοπλασματικός κυτταρικός πληθυσμός με διάχυτο αρχιτεκτονικό πρότυπο ανάπτυξης, αποτελούμενος από μικρού έως μεσαίου μεγέθους κύτταρα με λιγοστό, ελαφρώς ηωσινόφιλο κυτταρόπλασμα και πυρήνες, ωοειδείς έως επιμηκυσμένους, ενίοτε με εντομές, με μετρίου βαθμού πολυμορφία, δυσδιάκριτο πυρήνιο και μετρίου βαθμού μιτωτική δραστηριότητα. Συνυπήρχαν επίσης περιοχές νέκρωσης και κατά θέσεις πολλά ηωσινόφιλα λευκοκύτταρα. Τα νεοπλασματικά κύτταρα ήταν θετικά στους εξής ανοσοϊστοχημικούς δείκτες: Vimentin, S-100, CD1a, Ki-67 (στο 40%). Συμπερασματικά καταλήξαμε ότι τα ως άνω μορφολογικά και ανοσοϊστοχημικά χαρακτηριστικά συνηγορούσαν υπέρ ιστιοκυττάρωσης Langerhans.

e-Poster Session: Αναπνευστικό – Ενδοκρινείς – Κεφαλή/Τράχηλος

eP057

ΣΗΡΑΓΓΩΔΕΣ ΑΙΜΑΓΓΕΙΩΜΑ ΔΕΞΙΑΣ ΠΑΡΙΣΘΙΜΙΑΣ ΑΜΥΓΔΑΛΗΣ ΣΕ ΓΥΝΑΙΚΑ 42 ΕΤΩΝ

Ν. Πουλιανίτης[1], Ι. Νίτσιος[1], Μ. Σάσση[1], Ε. Ζαχαριουδάκη[2], Ν. Τεπελένης[1], Χ. Ζώρζος[1]
[1] *Παθολογοανατομικό Εργαστήριο ΓΝΑ « Γ. ΓΕΝΝΗΜΑΤΑΣ»*
[2] *ΩΡΛ Κλινική ΓΝΑ «Γ. ΓΕΝΝΗΜΑΤΑΣ»*

Εισαγωγή: Στις παρίσθμιες αμυγδαλές μπορούν να εμφανιστούν αλλοιώσεις, οι οποίες αν και καλοήθεις μπορούν να δημιουργήσουν διαφοροδιαγνωστικά προβλήματα. Παρουσιάζουμε περιστατικό σηραγγώδους αιμαγγειώματος παρίσθμιας αμυγδαλής ΔΕ, σε γυναίκα 42 ετών, η οποία προσήλθε στα τακτικά εξωτερικά ιατρεία ΩΡΛ του νοσοκομείου μας παραπονούμενη για διόγκωση ΔΕ αμυγαδαλής από 6μήνου.

Υλικά και Μέθοδοι: Παραλάβαμε ΔΕ αμυγδαλή διαστάσεων 2,5Χ1,3Χ1,5εκ., η οποία έφερε, προς το ένα άκρο της, εμβάθυνση βλεννογόνου με καστανόφαια χείλη μεγίστης διαμέτρου 0,8εκ. Κατά τις διατομές δεν αναγνωρίστηκαν ιδιαίτερες μακροσκοπικές αλλοιώσεις.

Αποτελέσματα: Κατά τη μικροσκοπική εξέταση αναγνωρίστηκε στο ένα πλάγιο χείλος της αμυγδαλής , αντίστοιχα προς το χόριο του βλεννογόνου, παρουσία δικτύου σχισμοειδών χόρων, οι οποίοι φαίνεται να επικοινωνούν μεταξύ τους, ερχόμενοι σε σχέση και με μυϊκές δεσμίδες, και οι οποίοι φαίνεται να καλύπτονται από ενδοθηλιακά κύτταρα χωρίς ατυπία. Η ανοσοϊστοχημική μελέτη έδειξε: CD31(+), CD34(+), FVIII(-), D2-40(-). Το καλυπτικό επιθήλιο εμφάνιζε εστιακά θηλωμάτωση και ήπια ανισομεγέθεια των πυρήνων.

Συμπέρασμα: Η τελική διάγνωση ήταν σηραγγώδες αιμαγγείωμα. Η γνώση καλοηθών αλλοιώσεων της παρίσθμιας αμυγδαλής μπορεί να θέσει γρήγορα τη σωστή διάγνωση και μας γλιτώσει χρόνο κατά την ιατρική πράξη.

e-Poster Session: Αναπνευστικό – Ενδοκρινείς – Κεφαλή/Τράχηλος

eP058

ΣΠΑΝΙΟ ΠΕΡΙΣΤΑΤΙΚΟ ΜΥΟΕΠΙΘΗΛΙΑΚΟΥ ΚΑΡΚΙΝΩΜΑΤΟΣ ΚΑΙ ΣΥΝΤΟΜΗ ΑΝΑΣΚΟΠΗΣΗ ΤΗΣ ΒΙΒΛΙΟΓΡΑΦΙΑΣ

Ο. Τζάϊδα[1], Ε. Σούκα[1], Γ. Γαλανόπουλος[1], Γ. - Μ. Στανκ[1], Π. Μπαφαλούκος[1], Γ. Σγούρος[2]
[1] *Εργαστήριο Παθολογικής Ανατομικής, Γ.Α.Ν.Π. «Μεταξά»*
[2] *Δερματολογική Κλινική, Γ.Α.Ν.Π. «Μεταξά»*

Εισαγωγή: Το μυοεπιθηλιακό καρκίνωμα (ΜΚ) είναι ένας σπάνιος όγκος εκ των μυοεπιθηλιακών κυττάρων, αντιστοιχώντας σε < 1% όλων των κακοηθειών των σιελογόνων αδένων. Εντοπίζεται συνήθως στην παρωτίδα και σπανιότερα στον υπογνάθιο και τους ελάσσονες σιελογόνους αδένες.

Υλικά και Μέθοδοι: Άνδρας 67 ετών προσήλθε στην δερματολογική κλινική με έναν προοδευτικά αυξανόμενο όγκο της υπογναθίου περιοχής. Έγινε ευρεία εκτομή του όγκου. Μακροσκοπικά ο όγκος ήταν προέχων, πολυλοβωτός, λευκωπός με εστιακή κυστική διαμόρφωση, μεγίστης διαμέτρου 6,5 εκ.

Αποτελέσματα: Μικροσκοπικά, ο όγκος κατ`αλάμβανε μαζικά το χόριο και το υποδόριο με πολυοζώδη διαμόρφωση και απωθητική ή και διηθητική παρυφή. Το νεόπλασμα αποτελούνταν από επιθηλιόμορφα κύτταρα μέτριας ατυπίας με θέσεις διαυγοκυτταρικής μορφολογίας, εύρημα ενδεικτικό μυοεπιθηλιακής προέλευσης. Τα νεοπλασματικά κύτταρα εμφάνιζαν καθ' υπεροχήν συμπαγές/φωλεώδες και εστιακά μικροδοκιδώδες ή υπό μορφή χορδών πρότυπο ανάπτυξης εντός μυξοειδούς, μυξοχονδρόμορφου στρώματος με εστιακή οστέϊνη μετάπλαση. Παρατηρήθηκε ήπια μιτωτική δραστηριότητα. Εμφανείς νεκρώσεις, υπολείμματα σιελογόνου αδένα ή/και στοιχεία πολύμορφου αδενώματος δεν αναδείχθηκαν. Η ανοσοϊστοχημική μελέτη ανέδειξε τον ανοσοφαινότυπο: CKAE1/AE3 +, CK903+, p63+, SOX10+, GFAP+, S100+ εστιακά, SMA+ εστιακά, CK7-, CK5/6-, HMB45-, με δείκτης κυτταρικού πολλάπλασιασμού Ki67(MIB-1) ≈3%. Τα ως άνω ευρήματα έθεσαν τη διάγνωση μυοεπιθηλιακού καρκινώματος.

Συμπεράσματα: Δεδομένου της σπανιότητας του ΜΚ, σαφή θεραπευτικά πρωτόκολλα απουσιάζουν. Η χειρουργική αφαίρεση είναι η συνήθης θεραπεία επιλογής. Βιβλιογραφικά αναφέρονται ποσοστά τοπικής επιτροπής ανερχόμενα σε 23-50% και πιθανότητα απομακρυσμένων μεταστάσεων έως 25%. Ωστόσο, ευρέως αποδεκτό σύστημα ιστολογικής διαβάθμισης κακοηθείας συσχετιζόμενο με την πρόγνωση του ΜΚ δεν υφίσταται. Η παρουσία νέκρωσης και η γονιδιακή αναδιάταξη EWSR1 θεωρούνται στοιχεία ενδεικτικά επιθετικής βιολογικής συμπεριφοράς.

e-Poster Session: Αναπνευστικό – Ενδοκρινείς – Κεφαλή/Τράχηλος

eP059

ΜΥΟΕΠΙΘΗΛΙΑΚΟ ΚΑΡΚΙΝΩΜΑ ΣΙΕΛΟΓΟΝΟΥ ΑΔΕΝΑ ΣΠΑΝΙΑ ΠΕΡΙΠΤΩΣΗ CA. ΠΑΡΟΥΣΙΑΣΗ ΠΕΡΙΣΤΑΤΙΚΟΥ

Ι. Δημητριάδης[1], Ν. Παστέλλη[1], Α. Καψιμάλη[2], Δ. Ανεστάκης[4], Π. Εσκιτζής[3], Σ. Παπαεμμανουήλ[1]
[1] *Παθολογοανατομικό Εργαστήριο «Γ.Ν. Παπανικολάου»*
[2] *Παθολογοανατομικό Εργαστήριο «Γ.Ν. Δράμας»*
[3] *Τμήμα Μαιευτικής της Σχολής Επιστημών Υγείας του Πανεπιστήμιου Δυτικής Μακεδονίας*
[4] *Εργαστήριο Παθολογικής Ανατομικής Ιατροδικαστική Υπηρεσία Θεσσαλονίκης*

Σκοπός: Το κακοήθες μυοεπιθηλίωμα του σιελογόνου αδένα, γνωστό και ως μυοεπιθηλιακό καρκίνωμα, είναι σπάνιο και η βιολογική του συμπεριφορά δεν έχει αποσαφηνιστεί πλήρως.

Υλικό-Μέθοδος: Για ιστολογική εξέταση παρελήφθη χειρουργικό παρασκεύασμα σιελογόνου αδένα διαστάσεων 9χ7χ4 εκ., ο οποίος κατά τις διατομές του καταλαμβάνεται σχεδόν εξ' ολοκλήρου από κυστικό μόρφωμα, πληρούμενο από σαθρό αιματηρό υλικό. Η εσωτερική επιφάνεια της κυστης εμφανίζει ανώμαλη-θηλώδη όψη.

Αποτελέσματα: Η Ιστολογική εξέταση από το μακροσκοπικά περιγραφόμενο μόρφωμα, έδειξε ανάπτυξη νεοπλασματικού κυτταρικού πληθυσμού, ο οποίος στη μεγαλύτερη του έκταση του περιβάλλεται από κάψα. Τα νεοπλασματικά κύτταρα είναι μεγάλου μεγέθους, επιθηλιακής μορφολογίας, εστιακά με θέσεις από ομάδες κυττάρων με διαυγές κυτταρόπλασμα. Τα κύτταρα διατάσσονται με οζώδες/λοβιώδες πρότυπο ανάπτυξης, ενώ εμφανίζουν μετρίου βαθμού πυρηνική πολυμορφία. Οι πυρηνοκινησίες ανέρχονται έως 3/10 Μ.Ο.Π. Ο δείκτης κυτταρικού πολλαπλασιασμού ανέρχεται σε ποσοστό Ki-67:6% περίπου με hot spots που φθάνουν έως 10-15%. Το νεόπλασμα αναπτύσσεται σε υπόστρωμα το οποίο εμφανίζει ινώδη διαφραγμάτια τα οποία διαχωρίζουν τα νεοπλασματικά κύτταρα σε λόβια. Επισημαίνεται εστιακά η παρουσία αδενίων. Σε άλλες θέσεις το υπόστρωμα είναι χαλαρό οιδηματώδες ή με μυξοειδή εκφύλιση. Παρατηρούνται εστίες νέκρωσης και αιμορραγικών διαποτίσεων καθώς και υαλοειδούς εκφύλισης του υποστρώματος.

Μετά από ανοσοιστοχημική διερεύνηση τα νεοπλασματικά κύτταρα εμφάνισαν τον κάτωθι ανοσοφαινότυπο: AE1/AE3+, S-100+, CK7+, SMA+,Vimentin+, P63+, CK5/6+, EMA+/-, GFAP-, CD34-, Calponin +.

Συμπεράσματα: Το ΜΚ είναι ένας σπάνιος όγκος των σιελογόνων αδένων που παρουσιάζει κλινικοπαθολογική ποικιλομορφία και παρουσιάζει διάφορα στάδια μυοεπιθηλιακής διαφοροποίησης. Η ιστολογική επιθετικότητα, ο έντονος κυτταρικός πλειομορφισμός, η έκφραση της p53 και η υψηλή κυτταρική πολλαπλασιαστική δραστηριότητα βρέθηκαν να συσχετίζονται με κακή κλινική έκβαση.

e-Poster Session: Αναπνευστικό – Ενδοκρινείς – Κεφαλή/Τράχηλος

eP060

ΤΥΠΙΚΟ ΚΑΡΚΙΝΟΕΙΔΕΣ ΑΚΟΥΣΤΙΚΟΥ ΠΟΡΟΥ- ΠΑΡΟΥΣΙΑΣΗ ΠΕΡΙΣΤΑΤΙΚΟΥ

Ι. Δημητριάδης[1], Π. Παυλίδης[2], Δ. Ανεστάκης[4], Π. Εσκιτζής[3], Σ. Παπαδοπούλου[1], Σ. Παπαεμμανουήλ[1]
[1] *Παθολογοανατομικό Εργαστήριο «Γ.Ν.Παπανικολάου»*
[2] *Ωτορινολαρυγγολογική Κλινική «Γ.Ν.Παπανικολάου»*
[3] *Τμήμα Μαιευτικής της Σχολής Επιστημών Υγείας του Πανεπιστήμιου Δυτικής Μακεδονίας*
[4] *Ιατρική σχολή Πανεπιστήμιο Κύπρου*

Σκοπός: Η παρουσίαση μιας εξαιρετικά σπάνιας περίπτωσης καρκινοειδούς, καλά διαφοροποιημένου νευροενδοκρινικού όγκου (NET) βαθμού 1 (G1) που εντοπίζεται στα όρια έξω και μέσου ωτός.

Υλικό-Μέθοδος : Άντρας 44 ετών διεγνώσθη με όγκο στα όρια έξω/μέσου ωτός. Προηγήθηκε βιοψία σε πρώτο χρόνο και σε δεύτερο χρόνο ριζική μαστοειδεκτομή (δε).

Αποτελέσματα : Η ιστολογική εξέταση τομών από το νεόπλασμα που ελήφθη σε πρώτο και δεύτερο χρόνο έδειξε νεόπλασμα το οποίο αποτελείται από μικρού/μέσου μεγέθους ομοιόμορφα κύτταρα με κεντρικούς ωοειδείς πυρήνες χωρίς ιδιαίτερη κυτταρική ατυπία.Νεκρώσεις δεν παρατηρούνται. Μιτώσεις <2/10 Ο.Π.Μ.Μ. Τα νεοπλασματικά κύτταρα διατάσσονται σε νησίδες ή σε υποτυπώδεις ροζέτες εστιακά εντός χαλαρού υποστρώματος. Μετά από ανοσοιστοχημική διερεύνηση τα νεοπλασματικά κύτταρα εμφάνισαν τον κάτωθι ανοσοφαινότυπο : CK8/18+, CD56+, Chromogranin+, Synaptophysin+, CK7-, CK20-, CK5/6-, P63-, S-100-. Ο δείκτης κυτταρικού πολλαπλασιασμού Ki-67 εκφράστηκε σε ποσοστό < 2%.

Συμπέρασμα : Τα πρωτοπαθή νευροενδοκρινικά καρκινώματα έξω και μέσου ωτός αποτελούν μια μοναδική διαγνωστική και χειρουργική πρόκληση. Αν και σπάνια, ο ωτορινολαρυγγολόγος και ο ακτινολόγος θα πρέπει να αποκλείσουν πρώτα εάν πρόκειται για μεταστατικό νεόπλασμα. Η συνεχής επιτήρηση του ασθενούς είναι υποχρεωτική.

eP061

ΣΥΓΓΕΝΗΣ ΑΜΦΟΤΕΡΟΠΛΕΥΡΗ ΥΠΟΠΛΑΣΙΑ ΤΟΥ ΜΥΙΚΟΥ ΣΥΣΤΗΜΑΤΟΣ ΤΗΣ ΙΡΙΔΑΣ (ΣΥΓΓΕΝΗΣ ΜΥΣΗ). ΠΑΡΟΥΣΙΑΣΗ ΠΕΡΙΣΤΑΤΙΚΟΥ

Α. Κυροπούλου[1], Ε. Μάσσα[1], Σ. Περβανά[1], Β. Παπαδημητρίου[1], Ν. Κυρόπουλος[2]
[1] *Εργαστήριο Παθολογικής Ανατομικής, ΓΝΘ Παπαγεωργίου*
[2] *Οφθαλμολογική κλινική Αγίου Λουκά*

Πρόκειται για εξαιρετικά σπάνιο γενετικό σύνδρομο, με ελάχιστες βιβλιογραφικές αναφορές(1). Εκδηλώνεται κλινικά με συγγενή αμφοτερόπλευρη μύση και μικροκορία, χωρίς άλλες διαταραχές στην όραση και χωρίς συστηματικές εκδηλώσεις. Το περιστατικό αφορά άνδρα 60 ετών ο οποίος υποβλήθηκε σε χειρουργική επέμβαση για καταρράκτη, κατά την οποία διενεργηθηκε περιφερική ιριδεκτομή και το παρασκευασμα στάλθηκε στο εργαστήριό μας με σκοπό την ανάδειξη της αναφερόμενης παθολογίας.

Το υλικό μελετήθηκε αρχικά σε τομές αιματοξυλίνης-εωσίνης, οι οποίες και ανέδειξαν απουσία του διαστολέα μυ της ίριδας από την αναμενόμενη ανατομική θέση, εύρημα το οποίο επιβεβαιώθηκε και με ανοσοιστοχημικούς δείκτες για λείες μυικές ίνες (SMA, calponin). Ο διαστολέας μυς της ίριδας αποτελεί ουσιαστικά την βασική στιβάδα του πρόσθιου επιθηλίου της ίριδας, το οποίο αποτελείται από εξειδικευμένα μυοεπιθηλιακά κύτταρα(2). Εντός του στρώματος της ίριδας αναγνωρίζονται διάσπαρτες λείες μυικές ίνες με ακανόνιστη διάταξη οι οποίες αντιστοιχούν ανατομικά στον σφιγκτήρα μυ της ίριδας, ο οποίος φαίνεται να διατηρεί κάποια υποτυπώδη λειτουργικότητα. Τα παραπάνω ευρήματα μετα από μελέτη της ιστολογίας της ίριδας και της ελάχιστης σχετικής βιβλιογραφίας(3) θεωρήθηκαν συμβατά με την κλινικά διαγνωσμένη οντότητα.

1)Y Buys,JR Buncic,RW Enzenauer,E Mednick,M O'Keefe,Congenital aplasia of iris sphincter and dilator muscles,Can J Ophthalmology 1993 Apr; 28(2) 72-5

2)Basic Histology, Eleventh Edition. Junqueira L.C., Carneiro J. The McGraw-Hill Companies, Inc. United States of America,2005

e-Poster Session: Αναπνευστικό – Ενδοκρινείς – Κεφαλή/Τράχηλος

eP062

ΔΙΕΡΕΥΝΗΣΗ ΠΑΘΟΛΟΓΟΑΝΑΤΟΜΙΚΩΝ ΠΑΡΑΜΕΤΡΩΝ ΜΕ ΠΡΟΓΝΩΣΤΙΚΗ ΑΞΙΑ ΣΕ ΚΑΡΚΙΝΩΜΑΤΑ ΠΛΑΚΩΔΟΥΣ ΕΠΙΘΗΛΙΟΥ ΚΕΦΑΛΗΣ ΚΑΙ ΤΡΑΧΗΛΟΥ

Σ.-Ε. Τζωρακολευθεράκη[1], Τ. Κολέτσα[1], Κ. Μάρκου[2], Σ. Χρυσάφη[3], Α. Δασκαλάκη[3], Ε. Σγουραμάλη[3], Π. Χυτίρογλου[1], Β. Κωτούλα[1]

[1] Εργαστήριο Γενικής Παθολογίας και Παθολογικής Ανατομικής, Τμήμα Ιατρικής, Α. Π. Θ., Π. Γ. Ν. Θ. ΑΧΕΠΑ, Θεσσαλονίκη

[2] Β' Πανεπιστημιακή Ωτορινολαρυγγολογική Κλινική Α. Π. Θ., Γ. Ν. Θ. ΠΑΠΑΓΕΩΡΓΙΟΥ, Θεσσαλονίκη

[3] Εργαστήριο Μοριακής Ογκολογίας, Ελληνικό Ίδρυμα Έρευνας Καρκίνου/ Ελληνική Συνεργαζόμενη Ογκολογική Ομάδα/ Α.Π.Θ.

Εισαγωγή: Ασθενείς με ιδίου σταδίου καρκίνωμα πλακώδους επιθηλίου κεφαλής και τραχήλου (ΚΠΕΚΤ) συχνά εμφανίζουν διαφορετική κλινική πορεία, καθιστώντας επιτακτική την ανάγκη ταυτοποίησης προγνωστικών δεικτών και ομάδων.

Σκοπός της μελέτης: Καταγραφή και συγκριτική μελέτη παθολογοανατομικών παραμέτρων ΚΠΕΚΤ, διαφορετικών εντοπίσεων και συσχέτισή τους με την πρόγνωση.

Υλικό και Μέθοδοι: Μελετήθηκαν 263 περιπτώσεις ΚΠΕΚΤ (λαρυγγοϋποφάρυγγας: 59.3%, στοματική κοιλότητα: 14.8%, στοματοφάρυγγας: 13.7%, τοπικά προχωρημένα: 12.2%). Σε ολόκληρες τομές H&E και τομές ιστικών μικροσυστοιχιών εκτιμήθηκαν ιστολογικές και ανοσοϊστοχημικές (p16, CD8, PD-L1) παράμετροι σχετικές με τα νεοπλασματικά κύτταρα, το μικροπεριβάλλον και το διηθητικό μέτωπο.

Αποτελέσματα: Οι ασθενείς ήταν κυρίως άντρες (227/263; 86.3%), μέσης ηλικίας 52 ετών και βαρείς καπνιστές. Τα περισσότερα ΚΠΕΚΤ ταξινομήθηκαν ως κερατινοποιούμενα (201/261; 67%), μέτριας διαφοροποίησης (160/261; 61.3%). Σε ποσοστό 9.6% παρατηρήθηκε ετερογένεια του ιστολογικού βαθμού στον ίδιο όγκο. Η αυξημένη πυκνότητα των λεμφοκυττάρων που διηθούν τον όγκο (TILs) και των CD8+ κυττάρων συσχετίστηκε με βελτιωμένη επιβίωση (p=0.0126 και p=0.0006, αντίστοιχα). Ουσιώδεις διαφορές διαπιστώθηκαν μεταξύ των εντοπίσεων, καθώς τα στοματοφαρυγγικά καρκινώματα ήταν κυρίως υψηλόβαθμα (p=0.0004) με αυξημένη πυκνότητα των TILs (p=0.0384). Στο διηθητικό μέτωπο των όγκων, η ήπια ανοσοαπόκριση του οργανισμού και η παρουσία περινευρικών διηθήσεων συσχετίστηκαν με χειρότερη πρόγνωση (p<0.0001 και p=0.0160, αντίστοιχα).

Συμπεράσματα: Τα ΚΠΕΚΤ εμφανίζουν φαινοτυπική ετερογένεια και αξιόλογες διαφορές στα παθολογοανατομικά τους χαρακτηριστικά, ανάλογα με την εντόπιση. Η πυκνότητα των TILs και CD8+ λεμφοκυττάρων, καθώς και παράμετροι του διηθητικού μετώπου, όπως η ανοσοαπόκριση του οργανισμού και οι περινευρικές διηθήσεις είναι προγνωστικής σημασίας και προτείνεται η καταγραφή τους στις παθολογοανατομικές εκθέσεις.

e-Poster Session: Αναπνευστικό – Ενδοκρινείς – Κεφαλή/Τράχηλος

eP063

ΟΔΟΝΤΟΓΕΝΕΣ ΙΝΟΜΥΞΩΜΑ ΑΝΩ ΓΝΑΘΟΥ: ΠΑΡΟΥΣΙΑΣΗ ΣΠΑΝΙΑΣ ΠΕΡΙΠΤΩΣΗΣ ΜΙΜΟΥΜΕΝΗΣ ΟΔΟΝΤΟΦΟΡΟ ΚΥΣΤΗ

Δ. Γούτας[1], Ν. Κατσούλας[1], Δ. Αυγουστίδης[2], Λ. Γκουτζάνης[3], Ν. Καβαντζάς[1], Π. Κορκολοπούλου[1]
[1] *Α' Εργαστήριο Παθολογικής Ανατομικής, Ιατρική Σχολή, ΕΚΠΑ*
[2] *Στοματικός & Γναθοπροσωπικός Χειρουργός, Ιδιωτικό Ιατρείο*
[3] *Κλινική Στοματικής & Γναθοπροσωπικής Χειρουργικής, Οδοντιατρική Σχολή, ΕΚΠΑ*

Εισαγωγή: Το οδοντογένες μύξωμα αποτελεί ένα καλόηθες μεσεγχυματικό νεόπλασμα οδοντογενούς αρχής και τον τρίτο σε σειρά συχνότητας οδοντογενή όγκο μετά το οδόντωμα και το αδαμαντινοβλάστωμα. Χαρακτηρίζεται κλινικά από απουσία ιδιαίτερης συμπτωματολογίας, ενώ απεικονιστικά δύναται να λάβει ποικιλία στα πρότυπα εμφάνισης. Η παρουσία μυξωματώδους υποστρώματος με ή χωρίς την ανεύρεση νησιδίων οδοντογενούς επιθηλίου είναι το κύριο ιστολογικό εύρημα, ενώ η ύπαρξη συγχρόνως ικανού ινώδους στοιχείου χαρακτηρίζει την παραλλαγή του οδοντογενούς ινομυξώματος. Σκοπός της παρούσας εργασίας είναι η παρουσίαση μιας περίπτωσης οδοντογενούς ινομυξώματος της άνω γνάθου που μιμούταν απεικονιστικά οδοντοφόρο κύστη και η συζήτηση της σχετικής διαφορικής διάγνωσης.

Παρουσίαση περίπτωσης: Θήλυ 14 ετών προσήλθε λόγω καθυστέρησης ανατολής μόνιμου δοντιού. Κατά τον απεικονιστικό έλεγχο, διαπιστώθηκε η παρουσία διαυγαστικής αλλοίωσης στην άνω γνάθο, σε σχέση με έγκλειστο δόντι. Με πιθανότερη κλινική και απεικονιστική διάγνωση οδοντοφόρου κύστης πραγματοποιήθηκε ολική συντηρητική εξαίρεση της αλλοίωσης. Μακροσκοπικά, παρελήφθησαν τέσσερα λευκόφαιης χροιάς και μαλθακής σύστασης ιστοτεμάχια μδ 0,3-1,5 εκ. Κατά την ιστολογική εξέταση, τα ιστοτεμάχια αφορούσαν σε ώριμο ινομυξωματώδη ιστό, με παρουσία εντός αυτού μικρού αριθμού επιμήκων ή αστεροειδών κυττάρων χωρίς ατυπία ή αυξημένη μιτωτική δραστηριότητα. Παρατηρήθηκε επίσης ικανός αριθμός νησιδίων αδρανούς οδοντογενούς επιθηλίου καθώς και λίγες αποτιτανώσεις. Με βάση τα ανωτέρω ευρήματα, τέθηκε διάγνωση οδοντογενούς ινομυξώματος της άνω γνάθου.

Συμπέρασμα: Το οδοντογενές ινομύξωμα, ως ιστολογική παραλλαγή του μυξώματος της γνάθου, αποτελεί σπάνια καλοήθη νεοπλασία εξωμεσεγχυματικής προέλευσης που δύναται να μιμηθεί απεικονιστικά άλλες καλοήθεις οδοντογενείς αλλοιώσεις των οστών των γνάθων.

eP064

ΚΑΚΟΗΘΗΣ ΟΓΚΟΣ ΤΟΥ ΕΛΥΤΡΟΥ ΠΕΡΙΦΕΡΙΚΩΝ ΝΕΥΡΩΝ (MALIGNANT PERIPHERAL NERVE SHEATH TUMOR - MPNST) ΔΕΞΙΑΣ ΡΙΝΙΚΗΣ ΘΑΛΑΜΗΣ ΣΕ ΑΣΘΕΝΗ ΜΕ ΝΕΥΡΟΪΝΩΜΑΤΩΣΗ ΤΥΠΟΥ 1

Τζ. Φ. Σκλήρης[1], Κ. Μαρίνη[2], Ι. Σ. Πετράς[3], Β. Σαββαΐδου[3], Ν. Αργυρίου[4]
[1] *Παθολογοανατομικό Εργαστήριο Π.Γ.Ν.Θ. ΑΧΕΠΑ, Θεσσαλονίκη*
[2] *ΩΡΛ Κλινική Γ.Ν. Κιλκίς*
[3] *Παθολογοανατομικό Εργαστήριο Γ.Ν.Θ. ''Γ. Γεννηματάς''*
[4] *Α' ΩΡΛ Κλινική Γ.Ν.Θ. ''Γ. Γεννηματάς''*

Οι κακοήθεις όγκοι του ελύτρου περιφερικών νεύρων (MPNST) αποτελούν το 5-10% των σαρκωμάτων ενηλίκων, ενώ στο 15% εμπλέκεται η περιοχή της κεφαλής και του τραχήλου. Σε μισές των περιπτώσεων, εμφανίζονται επί εδάφους Νευροϊνωμάτωσης τύπου 1 (NF1), διαγιγνώσκονται σε μικρότερη ηλικία και συνδέονται με χειρότερη πρόγνωση. Παρακάτω παρουσιάζεται ένα σπάνιο περιστατικό εκτεταμένου MPNST εντοπιζόμενο στη ρινική κοιλότητα σε ενήλικα ασθενή με οικογενειακό ιστορικό NF1.

Άρρεν ασθενής, 27 ετών, προσήλθε στο Τμήμα Επειγόντων Περιστατικών με υποτροπιάζουσες ρινορραγίες από τετραημέρου σε συνδυασμό με διπλωπία. Από το οικογενειακό του ιστορικό, ο πατέρας και ο αδερφός του πάσχουν από NF1, ενώ στον ίδιο δεν είχε τεθεί έως τότε διάγνωση. Κατά την κλινική εξέταση, διαπιστώθηκε εξόφθαλμος δεξιά με παράλυση του απαγωγού νεύρου και καφεοειδείς κηλίδες (café au lait spots) κορμού και άκρων. Η πρόσθια ρινοσκόπηση αποκάλυψε εκτεταμένη μάζα καταλαμβάνουσα τη δεξιά ρινική θαλάμη. Κατά τον απεικονιστικό έλεγχο παρατηρήθηκε ευμεγέθης εξεργασία δεξιά παραφαρυγγικά με επέκταση στη βάση του κρανίου. Στη συνέχεια, αποφασίστηκε η λήψη βιοψιών υπό τοπική αναισθησία για την τυποποίηση της μάζας και τέθηκε η διάγνωση του MPNST. Λόγω ταχείας αύξησης του μεγέθους της μάζας και ραγδαίας κλινικής επιδείνωσης (κεφαλαλγία, δυσφαγία) εντός λίγων ημερών, ο ασθενής παραπέμφθηκε σε Ογκολογική Κλινική για περαιτέρω αντιμετώπιση. Η χειρουργική εξαίρεση κρίθηκε αδύνατη και αποφασίσθηκε αντιμετώπιση με ακτινοθεραπεία και χημειοθεραπεία.

Οι MPNSTs αποτελούν σπάνιους όγκους υψηλής κακοήθειας και πτωχής πρόγνωσης που εμφανίζουν υψηλά ποσοστά τοπικής υποτροπής και απομακρυσμένων μεταστάσεων. Κρίνεται απαραίτητη η συστηματική παρακολούθηση ιδιαίτερα των ασθενών με NF1, λόγω του αυξημένου κινδύνου ανάπτυξης MPNST σε σχέση με το γενικό πληθυσμό.

e-Poster Session: Αναπνευστικό – Ενδοκρινείς – Κεφαλή/Τράχηλος

eP065

ΕΚΚΡΙΤΙΚΟ ΚΑΡΚΙΝΩΜΑ ΣΙΕΛΟΓΟΝΩΝ ΑΔΕΝΩΝ

Χ. Τοπαλίδης[1], Α. Λουκούσια[1], Β. Κωτούλα[1], Τ. Κολέτσα[1], Γ. Τσιρόπουλος[2], Κ. Χατζόπουλος[1]
[1] *Εργαστήριο Γενικής Παθολογίας και Παθολογικής Ανατομικής, Τμήμα Ιατρικής, Α.Π.Θ., Π.Γ.Ν.Θ. ΑΧΕΠΑ*
[2] *Α Ω.Ρ.Λ., Τμήμα Ιατρικής, Α.Π.Θ., Π.Γ.Ν.Θ. ΑΧΕΠΑ*

Εισαγωγή: Το εκκριτικό καρκίνωμα των σιελογόνων αδένων είναι ασύνηθες νεόπλασμα με ιστογένεση από τους εμβόλιμους εκφορητικούς πόρους και παρουσία χρωμοσωμικής αντιμετάθεσης t(12;15)(p13.2;q25.3) με χίμαιρα *ETV6::NTRK3*.

Σκοπός της μελέτης: Παρουσίαση ασυνήθους, πρόσφατα περιγραφέντος όγκου με χαρακτηριστικό φαινότυπο, ανοσοφαινότυπο και γονότυπο.

Ασθενής, Υλικά και Μέθοδοι: Γυναίκα 69 ετών με ανώδυνο όζο στην αριστερή παρωτίδα υπεβλήθη αρχικά σε tru cut βιοψία και μετά από 8 μήνες σε εξωκαψική ογκεκτομή. Εξετάσθηκαν τομές αιματοξυλίνης-ηωσίνης (H&E) και ελήφθησαν άβαφες τομές από μονιμοποιημένο ιστό εγκλεισμένο σε κύβους παραφίνης (FFPE), για ανοσοϊστοχημικό έλεγχο και απομόνωση νουκλεϊκών οξέων. Πραγματοποιήθηκε αλληλούχιση νέας γενιάς (NGS) σε αυτοματοποιημένη πλατφόρμα με in vitro διαγνωστική διαπίστευση.

Αποτελέσματα: Στις τομές H&E παρατηρήθηκε διηθητικό νεόπλασμα με μικροκυστική και θηλώδη αρχιτεκτονική, αποτελούμενο από υποστρόγγυλα ή ωοειδή κύτταρα, ή με μορφολογία «δίκην καρφίδος», με ηωσινόφιλο ή φυσαλιδώδες κυτταρόπλασμα και ευμεγέθεις, υποστρόγγυλους πυρήνες με εμφανή πυρήνια. Οι μικροκυστικοί χώροι περιείχαν βασίφιλο έκκριμα. Παρατηρήθηκε διάχυτη και έντονη ανοσοϊστοχημική έκφραση κερατινών 8/18, AE1/AE3, πρωτεΐνης S100 και GATA3 από τα νεοπλασματικά κύτταρα, ενώ οι ανοσοχρώσεις για p63 και DOG1 απέβησαν αρνητικές. Κατά τον μοριακό έλεγχο με RNA NGS ανιχνεύθηκαν χιμαιρικά μετάγραφα ETV6::NTRK3 που αντιστοιχούν στην αντιμετάθεση t(12;15)(p13.2;q25.3).

Συμπέρασμα: Η διάγνωση του εκκριτικού καρκινώματος των σιελογόνων αδένων παρουσιάζει δυσχέρειες, τόσο λόγω σπανιότητας, όσο και λόγω ομοιοτήτων με άλλους όγκους. Παρόλο που τα μορφολογικά και ανοσοϊστοχημικά ευρήματα συχνά επαρκούν για τη διάγνωση, δεν είναι άσκοπη η περαιτέρω τεκμηρίωση με μοριακές μεθόδους, δεδομένης της δυνατότητας στοχευμένης αντι-NTRK αγωγής που μπορεί να ωφελήσει ασθενείς με μεταστατική νόσο.

e-Poster Session: Αναπνευστικό – Ενδοκρινείς – Κεφαλή/Τράχηλος

eP066

ΕΠΙΘΗΛΙΟΕΙΔΕΣ ΟΣΤΕΟΣΑΡΚΩΜΑ ΑΝΩ ΓΝΑΘΟΥ ΕΠΙ ΕΔΑΦΟΥΣ ΟΣΤΕΟΒΛΑΣΤΩΜΑΤΟΣ: ΠΑΡΟΥΣΙΑΣΗ ΣΠΑΝΙΑΣ ΠΕΡΙΠΤΩΣΗΣ

Ν. Κατσούλας[1], Χ. Ευτυχιάδης[1,2], Χ. Κρασαδάκης[3], Π. Κορκολοπούλου[1]
[1] *Α' Εργαστήριο Παθολογικής Ανατομικής, Ιατρική Σχολή, ΕΚΠΑ*
[2] *Παθολογοανατομικό Εργαστήριο, Γενικό Νοσοκομείο Αττικής ΚΑΤ*
[3] *Κλινική Στοματικής & Γναθοπροσωπικής Χειρουργικής, Γενικό Νοσοκομείο Αττικής ΚΑΤ*

Εισαγωγή: Το επιθηλιοειδές οστεοβλάστωμα αποτελεί ιστολογική υποποικιλία του οστεοβλαστώματος, με συχνά τοπική επιθετική συμπεριφορά. Η διαφορική διάγνωση από οστεοσάρκωμα είναι πολλές φορές εξαιρετικά δύσκολη διαδικασία, χαρακτηριζόμενη ως ο δυσκολότερος διαφοροδιαγνωστικός προβληματισμός στην ορθοπαιδική παθολογική ανατομική. Σκοπός της παρούσας εργασίας αποτελεί η παρουσίαση περίπτωσης επιθηλιοειδούς οστεοσαρκώματος της άνω γνάθου σε έδαφος προϋπάρχοντος οστεοβλαστώματος.

Παρουσίαση περίπτωσης: Άνδρας 34 ετών προσήλθε με διόγκωση της πρόσθιας μοίρας της άνω γνάθου. Κατά την ιστολογική εξέταση, διαπιστώθηκε η παρουσία οστεοβλαστικού νεοπλάσματος με επιθηλιοειδή κύτταρα, θετικά στους δείκτες c-FOS και FOS-b. Με βάση τα ιστοπαθολογικά ευρήματα και τον αντίστοιχο συσχετισμό με την ακτινογραφική εικόνα, τέθηκε διάγνωση επιθηλιοειδούς οστεβλαστώματος. Η βλάβη έκτοτε υποτροπίασε, με διατήρηση ωστόσο των ευρημάτων επιθηλιοειδούς οστεοβλαστώματος σε όλες τις περιπτώσεις υποτροπών. Κατόπιν ευμεγέθους υποτροπής του νεοπλάσματος αποφασίστηκε η διενέργεια πρόσθιας περιφερικής γναθεκτομής. Κατά την ιστολογική εξέταση του υλικού της γναθεκτομής, διαπιστώθηκε η παρουσία κυτταροβριθούς επιθηλιοειδούς νεοπλάσματος με αυξημένο μιτωτικό δείκτη και παρουσία άτυπων μιτώσεων. Το νεόπλασμα χαρακτηριζόταν από διηθητική παρυφή, με παραγωγή άωρου οστίτη ιστού, βασίφιλες οστεοδοκίδες και διαταραγμένη αρχιτεκτονική. Τα νεοπλασματικά κύτταρα ήταν έντονα θετικά στον δείκτη SATB2, όλως περιοχικά θετικά για FOS-b και αρνητικά στους δείκτες c-FOS, MDM2 και CDK4. Με βάση τα ανωτέρω ευρήματα, τέθηκε η διάγνωση επιθηλιοειδούς οστεοσαρκώματος, πιθανότερα επί εδάφους εξαλλαγής προηγηθέντος οστεοβλαστώματος.

Συμπέρασμα: Τα οστεοβλαστικά νεοπλάσματα αποτελούν ιδιαίτερη κατηγορία νοσολογικών οντοτήτων με συχνή αλληλοεπικάλυψη κλινικών, απεικονιστικών και ιστοπαθολογικών ευρημάτων. Η διαφορική διάγνωση συχνά είναι εξαιρετικά δύσκολη, απαιτώντας ενδελεχή μελέτη και συσχέτιση των κλινικοαπεικονιστικών και ιστοπαθολογικών ευρημάτων.

e-Poster Session: Αναπνευστικό – Ενδοκρινείς – Κεφαλή/Τράχηλος

eP067

ΕΝΔΟΟΣΤΙΚΟ ΒΛΕΝΝΟΕΠΙΔΕΡΜΟΕΙΔΕΣ ΚΑΡΚΙΝΩΜΑ ΔΙΑΥΓΟΚΥΤΤΑΡΙΚΗΣ ΠΟΙΚΙΛΙΑΣ ΑΝΩ ΓΝΑΘΟΥ: ΠΑΡΟΥΣΙΑΣΗ ΣΠΑΝΙΑΣ ΠΕΡΙΠΤΩΣΗΣ ΜΕ ΕΜΦΑΣΗ ΣΤΗ ΔΙΑΦΟΡΙΚΗ ΔΙΑΓΝΩΣΗ

Ν. Κατσούλας[1], Ο. Τσέλκας[2], Ε. Λακιωτάκη[1], Δ. Παππάς[3], Π. Κορκολοπούλου[1]
[1] *Α΄ Εργαστήριο Παθολογικής Ανατομικής, Ιατρική Σχολή, ΕΚΠΑ*
[2] *Κλινική Στοματικής & Γναθοπροσωπικής Χειρουργικής, 401 ΓΣΝΑ*
[3] *Παθολογοανατομικό Εργαστήριο, 401 ΓΣΝΑ*

Εισαγωγή: Το βλεννοεπιδερμοειδές καρκίνωμα αποτελεί το συχνότερο κακόηθες νεόπλασμα των μειζόνων και ελασσόνων σιαλογόνων αδένων. Ιστοπαθολογικά, χαρακτηρίζεται από ποικιλία στα πρότυπα ανάπτυξης καθώς και στους συμμετέχοντες κυτταρικούς πληθυσμούς. Σε σπάνιες περιπτώσεις υπάρχει η δυνατότητα πρωτοπαθούς ανάπτυξης εντός των οστών των γνάθων. Σκοπός της παρούσας εργασίας είναι η παρουσίαση μίας σπάνιας περίπτωσης αμιγώς ενδοοστικού βλεννοεπιδερμοειδούς καρκινώματος της άνω γνάθου με διαυγοκυτταρικό φαινότυπο και η συζήτηση της σχετικής διαφορικής διάγνωσης.

Παρουσίαση περίπτωσης: Γυναίκα 35 ετών προσήλθε λόγω διόγκωσης της σκληρής υπερώας. Απεικονιστικά, διαπιστώθηκε η παρουσία οστεολυτικής, ασαφών ορίων, χωροκατακτητικής εξεργασίας της άνω γνάθου. Πραγματοποιήθηκε μερική διαγνωστική βιοψία της αλλοίωσης η οποία και ανέδειξε την παρουσία κακοήθους νεοπλάσματος με διαυγοκυτταρικό φαινότυπο. Ο γενόμενος ιστοχημικός και ανοσοϊστοχημικός έλεγχος έθεσε υπόνοια βλεννοεπιδερμοειδούς καρκινώματος διαυγοκυτταρικής ποικιλίας, οπότε και πραγματοποιήθηκε ημιγναθεκτομή και τραχηλικός λεμφαδενικός καθαρισμός. Στην ιστολογική εξέταση του χειρουργικού παρασκευάσματος επιβεβαιώθηκε η παρουσία διηθητικού κακοήθους νεοπλάσματος με κυρίως διαυγοκυτταρικό φαινότυπο και με συμπαγές, μικροκυστικό και ψευδοαδενικό πρότυπο ανάπτυξης. Ο γενόμενος ιστοχημικός και ανοσοϊστοχημικός έλεγχος έθεσε ζήτημα διαφορικής διάγνωσης μεταξύ διαυγοκυτταρικής ποικιλίας κεντρικού βλεννοεπιδερμοειδούς καρκινώματος, διαυγοκυτταρικού αδενοκαρκινώματος σιαλαδενικής αρχής καθώς και διαυγοκυτταρικού οδοντογενούς καρκινώματος. Για την πλήρη αποσαφήνιση της διάγνωσης, αποφασίστηκε η διενέργεια μοριακού ελέγχου με FISH, ο οποίος αποκάλυψε την αναδιάταξη CRTC1-MAML2, εύρημα συμβατό με διάγνωση κεντρικού βλεννοεπιδερμοειδούς καρκινώματος.

Συμπέρασμα: Το κεντρικό βλεννοεπιδερμοειδές καρκίνωμα αποτελεί σπάνια κλινική παραλλαγή. Η παρουσία ιδιαίτερων μορφολογικών ευρημάτων, όπως ο διαυγοκυτταρικός φαινότυπος, καθιστά απαραίτητη την διαφορική διάγνωση με άλλες οντότητες σιαλαδενικής ή οδοντογενούς αρχής. Η χρήση μοριακών μεθόδων κρίνεται πολλές φορές καθοριστική για την τελική διάγνωση.

e-Poster Session: Μαστός – Γυναικολογικό

eP068

ΚΟΚΚΙΟΚΥΤΤΑΡΙΚΗ ΑΝΤΙΔΡΑΣΗ (GRANULAR CELL REACTION) Ή ΚΟΚΚΙΟΚΥΤΤΑΡΙΚΟΣ ΟΓΚΟΣ (GRANULAR CELL TUMOR) ΣΕ ΒΙΟΨΙΑ ΜΑΖΙΚΟΥ ΑΔΕΝΑ

Ι. Εμμανουήλ[1], Κ. Δόμβρη[1], Ν. Παστέλλη[1], Ι. Δημητριάδης[1], Ι. Ματζαράκης[1], Γ. Πανταζή[2], Σ. Παπαεμμανουήλ[1]
[1]*Παθολογοανατομικό Εργαστήριο Γ.Ν. Θεσσαλονίκης Γ. Παπανικολάου*
[2]*Πλαστική Χειρουργική Γ.Ν. Θεσσαλονίκης Γ. Παπανικολάου*

Σκοπός: Σκοπός της εργασίας μας είναι η παρουσίαση των διαφορών μεταξύ της κοκκιοκυτταρικής αντίδρασης και του κοκκιοκυτταρικού όγκου σε βιοπτικό υλικό μαζικού αδένα που απεικονιστικά μιμείται ογκόμορφη βλάβη σε γυναίκα 48 ετών με ιστορικό σμίκρυνσης μαστού.

Υλικό: Εξετάσαμε υλικό βιοψίας μαζικού αδένα (CNB) από ογκόμορφη βλάβη (ΑΡ) μαστού από την 12η ώρα. Παρελήφθησαν πέντε κυλινδρικά, λευκοκίτρινα ιστοτεμάχια, μήκους από 0,7 έως 1,5 εκ.

Αποτελέσματα: Η μικροσκοπική εξέταση έδειξε λοβιακές μονάδες χωρίς ιδιαίτερες αλλοιώσεις στο επιθήλιο τους. Στο υπόστρωμα, πέριξ αυτών συνυπάρχουν φλεγμονώδεις διηθήσεις από κυρίως μικρού μεγέθους, ωριμάζοντος τύπου λεμφοκύτταρα και σε παρακείμενες θέσεις ομάδες ή αθροίσεις από υποστρόγγυλα κυρίως κύτταρα μέσου μεγέθους, με κοκκώδες ηωσινόφιλο κυτταρόπλασμα και πυρήνες υποστρόγγυλους ή ελαφρώς ατρακτόμορφους, με στικτή χρωματίνη, χωρίς ιδιαίτερη ατυπία, που υπενθυμίζουν κοκκιοκύτταρα (granular cells). Δεν παρατηρήθηκαν μιτώσεις. Συνυπήρχε γιγαντοκυτταρική αντίδραση τύπου ξένου σώματος. Η ανοσοϊστοχημική μελέτη του περιγραφόμενου κυτταρικού πληθυσμού έδειξε: CD68(+), S-100 πρωτεΐνη (-) και NSE(-). Ιστοχημική χρώση PAS(+). Τα ευρήματα μας, σε συνδυασμό και με το ιστορικό της ασθενούς ήταν συμβατά με αλλοιώσεις επανορθωτικής φλεγμονής στο μαζικό αδένα και κοκκιοκυτταρικής αντίδρασης.

Συζήτηση: Ο κοκκιοκυτταρικός όγκος χαρακτηρίζεται από νευροεξωδερμική διαφοροποίηση και αποτελείται από επιθηλιοειδή ή πολυγωνικά κύτταρα με διακριτό ηωσινόφιλο, κοκκώδες κυτταρόπλασμα. Εντοπίζεται σε πολλές ανατομικές θέσεις, μεταξύ των οποίων και στο μαστό (5-15%). Η κοκκιοκυτταρική αντίδραση αφορά αθροίσεις από ιστιοκύτταρα με κοκκώδες, ηωσινόφιλο κυτταρόπλασμα, τα οποία μπορεί περιστασιακά να παρατηρηθούν σε παρακείμενες θέσεις χειρουργικού ή μη τραύματος, ενώ μορφολογικά εμφανίζουν στενή ομοιότητα με τον κοκκιοκυτταρικό όγκο. Στην εργασία μας παρουσιάζουμε τις διαφορές των δύο οντοτήτων και εστιάζουμε στην κοκκιοκυτταρική αντίδραση και στο γεγονός ότι μπορεί να μιμηθεί κοκκιοκυτταρικό όγκο σε ιστολογικό επίπεδο, αλλά και απεικονιστικά. Γίνεται αναφορά σε προσιτή βιβλιογραφία.

e-Poster Session: Μαστός – Γυναικολογικό

eP069

ΜΥΟΪΝΟΒΛΑΣΤΩΜΑ ΜΑΣΤΟΥ

Χ. Γκόγκου[1], Γ. Μεταξάς[2], Α. Παπαχρήστου[2], Α. Στυλιανίδου[1]
[1] *Παθολογοανατομικό Τμήμα*
[2] *Β' Χειρουργική Κλινική, Γ.Ν. Έλενα Βενιζέλου*

Εισαγωγή - Σκοπός: Παρουσιάζεται περίπτωση μυοϊνοβλαστώματος μαστού, λόγω της σπανιότητας του και του διαγνωστικού προβληματισμού που προκαλεί σε ιστολογικό επίπεδο.

Υλικό - Μέθοδοι: Άνδρας ασθενής 72 ετών αναφέρει πρόσφατα εμφανιζόμενο ανώδυνο ογκίδιο ΑΡ μαστού. Διενεργήθηκε βιοψία με βελόνη, η οποία ιστολογικά κατέδειξε εικόνα συμβατή με μυοϊνοβλαστωμα. Ακολούθησε ριζική εκτομή της βλάβης και το υλικό προσκομίστηκε για ιστολογική εξέταση.

Για βιοψία παραλάβαμε λιπώδους υφής ιστοτεμάχιο διαστάσεων 2,5Χ2Χ1,5εκ, το οποίο έφερε συρμάτινο οδηγό. Στις διατομές, περιλάμβανε ογκίδιο μ.δ. 0,9εκ, με λευκόφαιη χροιά, συμπαγή όψη και ελαστική σύσταση.

Αποτελέσματα: Ιστολογικά το παραπάνω περιγραφόμενο ογκίδιο είχε υφή μέτρια κυτταροβριθούς μεσεγχυματογενούς νεοπλάσματος, αποτελούμενου από μέσου μεγέθους ατρακτόμορφα κύτταρα, τα οποία παρουσίαζαν ήπια και σε λίγες θέσεις μέτρια πυρηνική ατυπία. Δεν παρατηρήθηκαν νεκρώσεις ή αυξημένη μιτωτική δραστηριότητα. Η παρυφή του νεοπλάσματος ήταν περίγραπτη.

Ανοσοϊστοχημικά παρατηρήθηκε διάχυτη ανοσοθετικότητα σε δείκτες Vimentin, Caldesmon, MyoD1, Myogenin, CD34, Bcl2, ER, AR και εστιακή ή και περιορισμένης έκταση ανοσοθετικότητα σε δείκτες CD99, PR, Calponin και CD10. Αρνητικά ήταν τα αποτελέσματα σε δείκτες SMA, Desmin, CK8, CKPAN, p63, S100.

Συμπεράσματα: Με βάση τα παραπάνω τέθηκε η διάγνωση μυοϊνοβλαστώματος.

e-Poster Session: Μαστός – Γυναικολογικό

eP070

ΣΥΝΥΠΑΡΞΗ ΜΥΟΪΝΟΒΛΑΣΤΩΜΑΤΟΣ ΚΑΙ ΤΡΙΠΛΑ ΑΡΝΗΤΙΚΟΥ ΚΑΡΚΙΝΩΜΑΤΟΣ ΤΟΥ ΜΑΣΤΟΥ (COLLISION TUMOUR): ΑΝΑΦΟΡΑ ΜΟΝΑΔΙΚΗΣ ΠΕΡΙΠΤΩΣΗΣ

Ε. Κάβουρα[1], Δ. Χρυσανθάκης[1], Π. Γιάννου[1], Λ. Παπαδόπουλος[2], Γ. Ξεπαπαδάκης[2], Κ. Παυλάκη[1], Α. Νόννη[1]
[1] *Παθολογοανατομικό Εργαστήριο, ΙΑΣΩ Αθηνών*
[2] *Β΄ Κλινική Μαστού, ΙΑΣΩ Αθηνών*

Εισαγωγή: Το μυοϊνοβλάστωμα του μαστού είναι σπάνιο, καλόηθες νεόπλασμα αυτού, με αναφορά συνύπαρξής του (collision tumour) με χαμηλόβαθμο αδενοπλακώδες καρκίνωμα του μαστού. Η συνύπαρξή του, σε άμεση γειτνίαση και χωρίς ανάμειξη, με υψηλού grade τριπλά αρνητικό καρκίνωμα μαστού, δεν αναφέρεται στη βιβλιογραφία.

Παρουσίαση Περιστατικού: Γυναίκα 65 ετών, εμφάνισε ψηλαφητή μάζα στον αριστερό μαστό, μ.δ. περίπου 11εκ. Η core biopsy ανέδειξε οζοειδείς σχηματισμούς, ποικίλης κυτταροβρίθειας, αποτελούμενους από μικρές αναστομούμενες δεσμίδες ατρακτόμορφων κυττάρων, χωρίς ουσιώδη ατυπία, αναμιγνυόμενων με ώριμα λιποκύτταρα. Ανοσοϊστοχημικά, τα κύτταρα ήταν: AE1/AE3(-), CD34(+), Desmin (εστιακά +), SMA(-), ER(+), PR(+), ενώ ο δείκτης Ki67:2-3%. Ακολούθησε χειρουργική αφαίρεση της αλλοίωσης, η οποία ήταν περίγραπτη, με πολυοζώδη επιφάνεια διατομής, λευκοκίτρινης χροιάς. Σε περιφερική θέση, αναγνωρίστηκε κυστικός σχηματισμός, μ.δ. 3,5εκ., με λευκωπό, υπόσκληρης σύστασης τοίχωμα, πάχους έως 1εκ. Ιστολογικά, η αλλοίωση πολυοζώδους μορφολογίας εμφάνιζε όμοια μορφολογικά και ανοσοφαινοτυπικά χαρακτηριστικά, με τα περιγραφόμενα στην core biopsy. Όμως, αντίστοιχα προς το τοίχωμα του κυστικού σχηματισμού, αναγνωρίστηκαν ευρείς αγγειοσυνδετικοί άξονες με ηθμοειδείς και συμπαγείς νεοπλασματικούς σχηματισμούς, κυττάρων έντονης πυρηνικής πολυμορφίας και ατυπίας, με σημαντικό αριθμό μιτώσεων. Ανοσοϊστοχημικά, τα κύτταρα αυτά ήταν: AE1/AE3(+), CK7(μερικά +), CK14(λίγα +), p63(μερικά +), TTF-1(-), Chromogranin(-), Synaptophysin(-), GATA-3(+, σε αρκετά κύτταρα), SOX10(+, σε αρκετά κύτταρα), ER(-), PR(-), HER2: Score 1+ και Ki67:90%. Οι δύο λεμφαδένες φρουροί της σύστοιχης μασχάλης, που ελέγχθηκαν, ήταν ελεύθεροι μεταστατικής διήθησης.

Συμπερασματικά, πρόκειται για μια μοναδική περίπτωση συνύπαρξης μυοϊνοβλαστώματος, με υψηλού grade, τριπλά αρνητικό καρκίνωμα μαστού, το οποίο, διέφυγε στο υλικό της core biopsy, λόγω του μεγάλου μεγέθους του όγκου.

e-Poster Session: Μαστός – Γυναικολογικό

eP071

ΣΥΝΥΠΑΡΞΗ ΔΙΗΘΗΤΙΚΟΥ ΗΘΜΟΕΙΔΟΥΣ ΚΑΙ ΒΛΕΝΝΩΔΟΥΣ ΚΑΡΚΙΝΩΜΑΤΟΣ ΜΑΣΤΟΥ. ΠΕΡΙΓΡΑΦΗ ΕΝΔΙΑΦΕΡΟΥΣΑΣ ΠΕΡΙΠΤΩΣΗΣ

Μ. Αλεξανδρή[1], Ε. Δημητρίου[1], Σ. Λανίτης[2], Ε. Τσιακάλου[1], Ε. Ρούσση[1], Μ. Χαλακατεβάκη[1], Β. Σαμαράς[1]
[1] Παθολογοανατομικό Τμήμα, Ν.Ε.Ε.Σ. «Κοργιαλένειο-Μπενάκειο»
[2] Β' Χειρουργική Κλινική, Ν.Ε.Ε.Σ. «Κοργιαλένειο-Μπενάκειο»

Το διηθητικό ηθμοειδές καρκίνωμα (ΔΗΚ) είναι ένα σπάνιο (0,4% όλων των διηθητικών καρκινωμάτων μαστού), χαμηλόβαθμο, καρκίνωμα του μαστού με σχετικά ευνοϊκή πρόγνωση. Το βλεννώδες καρκίνωμα (ΒΚ) αποτελεί το 2% περίπου των καρκινωμάτων του μαστού. Το περιστατικό μας αφορά σε γυναίκα, 81 ετών, η οποία υπεβλήθη σε δεξιά μαστεκτομή λόγω κυτταρολογικής εξέτασης θετικής για καρκίνωμα. Αναγνωρίστηκε λευκωπή, σκληροελαστική, αλλοίωση, μδ 1,5εκ., στην 6η ώρα του παρασκευάσματος με μικροσκοπικά χαρακτηριστικά διηθητικού καρκινώματος με ηθμοειδές κυρίως πρότυπο ανάπτυξης, ενώ εγγύτατα σ' αυτήν παρατηρήθηκε διηθητική νεοπλασματική εστία, μδ 0,4εκ., όπου εντός αφθόνου βλεννώδους υλικού ανιχνεύονταν ολίγες, διάσπαρτες, δοκιδώδεις, μικροσωληνώδεις ή μικροθηλώδεις αθροίσεις νεοπλασματικών κυττάρων με ήπια πυρηνική πολυμορφία χωρίς εμφανή μιτωτική δραστηριότητα. Τα νεοπλασματικά κύτταρα της κυρίας αλλοίωσης εμφάνιζαν τα εξής ανοσοϊστοχημικά χαρακτηριστικά: E-cadherin, Estrogen Rec, Progesteron Rec: (+), Synaptophysin: (+ κατά εστίες). Ki-67 (+ στο 3% των κυττάρων). C-erb-B2 (score 1+). Τα νεοπλασματικά κύτταρα της μικροεστίας ήταν θετικά στους δείκτες E-cadherin και Estrogen Rec. Με βάση τα ανωτέρω ιστοπαθολογικά ευρήματα τέθηκε η διάγνωση διηθητικού καρκινώματος μαστού, καθ'υπεροχήν ηθμοειδούς τύπου, καλής διαφοροποίησης (grade 1), με εστιακή νευροενδοκρινική διαφοροποίηση, συνυπάρχοντος με εστία, καλά διαφοροποιημένου (grade 1), καρκινώματος μαστού βλεννώδους τύπου. Η εξαιρετικά σπάνια συνύπαρξη των δύο ανωτέρω καρκινωμάτων, εφόσον δεν συνοδεύεται από στοιχεία διηθητικού καρκινώματος μαστού μη ειδικού τύπου, δεν φαίνεται να επιβαρύνει την πρόγνωση των ασθενών.

eP072

ΥΠΟΤΡΟΠΗ ΑΠΟΚΡΙΝΟΥΣ ΚΑΡΚΙΝΩΜΑΤΟΣ ΜΑΣΤΟΥ ΣΤΟΝ ΟΠΙΣΘΟΠΕΡΙΤΟΝΑΪΚΟ ΧΩΡΟ. ΠΑΡΟΥΣΙΑΣΗ ΕΝΔΙΑΦΕΡΟΝΤΟΣ ΠΕΡΙΣΤΑΤΙΚΟΥ

Ε. Δημητρίου[1], Μ. Αλεξανδρή[1], Σ. Κωνσταντουδάκης[1], Ι. Σταυράκης[2], Ε. Τσιακάλου[1], Β. Σαμαράς[1]
[1] *Παθολογοανατομικό Τμήμα, Ν.Ε.Ε.Σ. «Κοργιαλένειο-Μπενάκειο»*
[2] *Β' Χειρουργική Κλινική, Ν.Ε.Ε.Σ. «Κοργιαλένειο-Μπενάκειο»*

Παρουσιάζουμε περιστατικό γυναίκας, 76 ετών, η οποία προσήλθε με κλινική εικόνα αποφρακτικής ουροπάθειας. Ο απεικονιστικός έλεγχος ανέδειξε ευρήματα συμβατά με παρουσία ινώδους ιστού, ο οποίος περιέβαλε τους ουρητήρες και την αορτή ενώ διηθούσε το οπισθοπεριτόναιο από το ύψος του ακρωτηρίου των μαιευτήρων ως το δωδεκαδάκτυλο, το πάγκρεας και την κάτω κοίλη φλέβα. Κλινικά και απεικονιστικά τέθηκε η υποψία ιδιοπαθούς οπισθοπεριτοναϊκής ίνωσης. Εγχειρητικά αφαιρέθηκαν τμήματα του απεικονισθέντος ιστού από την περιοχή της δεξιάς ωοθήκης, του λαγονοψοϊτη μυός, της δεξιάς κοινής λαγονίου αρτηρίας και το πέρας της ειλεοτυφλικής βαλβίδας.

Η ιστολογική εξέταση των ιστοτεμαχίων ανέδειξε εντός ινώδους ιστού διήθηση από νεόπλασμα με πρότυπο ανάπτυξης υπό μορφή δοκίδων ή μεμονωμένων, μεσαίου μεγέθους, κυττάρων με μετρίου βαθμού πυρηνική ατυπία και χαμηλή μιτωτική δραστηριότητα (Ki67 :10-15%). Παρατηρήθηκαν αρκετές περινευρικές και περιαγγειακές διηθήσεις. Η ανοσοϊστοχημική μελέτη του νεοπλασματικού πληθυσμού απέβη θετική για MCK, CK7, AR και ER και αρνητική για Vimentin , Calretinin , CK20 και P63.

Τα παραπάνω ευρήματα ήταν ενδεικτικά για καρκίνωμα μαστού με αποκρινή διαφοροποίηση, βαθμού κακοηθείας /grade 2, συμβατό με το παλαιότερο, προ διετίας, ιστορικό της ασθενούς.

Η παρουσίαση αυτή έχει σκοπό να υπερτονίσει την αδιαμφισβήτητα καίρια συμβολή της ιστολογικής εξέτασης όταν τίθονται διαγνωστικά διλήμματα στην κλινική πράξη.

e-Poster Session: Μαστός – Γυναικολογικό

eP073

ΣΑΡΚΩΜΑΤΟΕΙΔΕΣ ΝΕΟΠΛΑΣΜΑ ΜΑΣΤΟΥ ΜΕ ΜΥΞΟΕΙΔΗ ΣΤΟΙΧΕΙΑ: ΔΙΑΓΝΩΣΤΙΚΗ ΠΡΟΣΕΓΓΙΣΗ

Δ. Σαμπαζιώτης[1], Μ. Μελαχροινού[1], Ε. Κουρέα[1], Β. Τζελέπη[1]
[1] *Εργαστήριο Παθολογικής Ανατομικής, Π.Γ.Ν. Πατρών*

Εισαγωγή: Τα πρωτοπαθή σαρκώματα του μαζικού αδένα είναι εξαιρετικά σπάνια, με συχνότητα μικρότερη του 0,1% όλων των κακοήθων νεοπλασμάτων του μαστού.

Παρουσίαση περίπτωσης: Γυναίκα 52 ετών παρουσιάστηκε με ψηλαφητή αλλοίωση στο έξω τριτημόριο του δεξιού μαστού. Σε βιοψία υπό υπερηχογραφική καθοδήγηση τέθηκε η διάγνωση μυξοϊνοσαρκώματος, χωρίς να μπορεί να αποκλειστεί με ασφάλεια η παρουσία μεταπλαστικού καρκινώματος ή κακοήθους φυλλοειδούς όγκου. Εν τέλει, έγινε τμηματική εκτομή του μαστού. Μακροσκοπικά, αναγνωρίστηκε καστανόφαιης χροιάς και μαλθακής/ζελατινώδους υφής, περίγραπτος νεοπλασματικός όγκος, διαμέτρου 3,4εκ. Ιστολογικά, επρόκειτο για μεσεγχυματογενές νεόπλασμα αναπτυσσόμενο σε έδαφος άφθονου μυξοειδούς στρώματος, αποτελούμενο από μεσαίου μεγέθους κύτταρα με ήπια ατυπία, ωοειδείς ή ελαφρά επιμηκυσμένους πυρήνες και ελάχιστο ηωσινόφιλο κυτταρόπλασμα. Η μιτωτική δραστηριότητα ήταν 3μιτώσεις/mm^2. Ο ανοσοϊστοχημικός έλεγχος ανέδειξε έκφραση Vimentin, p16 και CD10, και απουσία έκφρασης CK8/18, AE3, CK5/6, S100, CD31, CD34, h-caldesmon, αSMA, Actin, ER, PR, και GATA3. Σε μία μόνο θέση αναγνωρίστηκε μικρότατη περιοχή με φυλλοειδές πρότυπο ανάπτυξης. Ετέθη η διάγνωση κακοήθους μεσεγχυματικού όγκου του τύπου του μυξοϊνοσαρκώματος, βαθμού κακοήθειας κατά FNCLCC 2, αναπτυσσόμενου σε έδαφος ελάχιστης υπολειμματικής εστίας φυλλοειδούς όγκου. Αλλοιώσεις περιπορικής στρωματικής υπερπλασίας αναγνωρίστηκαν παρακείμενα του νεοπλάσματος.

Συμπέρασμα: Τα σαρκώματα μαστού αποτελούν εξαιρετικής δυσκολίας ιστολογικές διαγνώσεις λόγω της σπανιότητας τους καθώς και της αναγκαίας διαφοροποίησης τους από το μεταπλαστικό καρκίνωμα ή τον φυλλοειδή όγκο μαστού. Όσον αφορά το μεταπλαστικό καρκίνωμα ο αποκλεισμός γίνεται εφόσον τεκμηριωθεί η απουσία καρκινωματώδους στοιχείου (μορφολογικά και ανοσοϊστοχημικά), ενώ για τον φυλλοειδή όγκο θα πρέπει να γίνει εκτενής δειγματοληψία και να εκτιμηθεί η παρουσία διφασικού όγκου με αρχιτεκτονικό φυλλοειδές πρότυπο ανάπτυξης.

e-Poster Session: Μαστός – Γυναικολογικό

eP074

ΕΚΤΑΣΙΑ ΤΩΝ ΠΟΡΩΝ ΤΟΥ ΜΑΣΤΟΥ ΜΙΜΟΥΜΕΝΗ IN SITU ΠΟΡΟΓΕΝΕΣ ΚΑΡΚΙΝΩΜΑ. ΠΑΡΟΥΣΙΑΣΗ ΠΕΡΙΣΤΑΤΙΚΟΥ

Π. Μποσγανά[1], Ο. Κουρούκλη[2], Ι. Χαβελές[3], Ε. Κουρέα[4]
[1] *Επικουρική Ιατρός, Εργαστήριο Παθολογικής Ανατομικής, ΠΓΝ Πατρών*
[2] *Ειδικευόμενη Ιατρός, Εργαστήριο Παθολογικής Ανατομικής, Π.Γ.Ν. Πατρών*
[3] *Χειρουργός Μαστού*
[4] *Καθηγήτρια Παθολογικής Ανατομικής, Τμήμα Ιατρικής, Πανεπιστήμιο Πατρών*

Πρόκειται για γυναίκα 68 ετών με διάχυτη σκληρία του έξω ημιμορίου δεξιού μαστού και αιματηρή έκκριση θηλής. Τα ευρήματα από την μαγνητική μαστογραφία αντιστοιχούσαν σε BIRADS V. Βιοψία με κόπτουσα βελόνη δεν ανέδειξε κακοήθεια. Καθώς τα ευρήματα ήταν ισχυρώς ύποπτα για DCIS, ακολούθησε χειρουργική αφαίρεση τριών τμημάτων του έξω ημιμορίου του δεξιού μαστού από την ένατη ώρα προς τη θηλή του μαστού. Μακροσκοπικά, αναγνωρίζεται περιοχή συρρεόντων μικροκυστικών αθροίσεων πληρούμενων από αιματηρό περιεχόμενο, διαστάσεων 2,0Χ1,5Χ1,5εκ, καθώς και διάσπαρτη παρουσία παρόμοιων μικροκυστικών χώρων και στα τρία ιστοτεμάχια. Ιστολογικά, αναγνωρίζονται σε όλη την έκταση των δειγμάτων και κατόπιν εκτεταμένης δειγματοληψίας αλλοιώσεις που περιλαμβάνουν έντονα και κυστικά διατεταμένους πόρους καλυπτόμενους από απλό κυλινδρικό επιθήλιο, το οποίο καταθέσεις καταστρέφεται ή διηθείται από φλεγμονώδη κύτταρα, κυρίως μακροφάγα και σιδηροφάγα. Στη μεγαλύτερη έκτασή τους οι πόροι πληρούνται από αιμορραγικό περιεχόμενο και περιβάλλονται συχνά από πυκνό ινώδη συνδετικό ιστό και φλεγμονώδη κύτταρα. Κατά θέσεις, πλησίον των πόρων αναγνωρίζονται λεμφοειδείς αθροίσεις. Τα ευρήματα αφορούν σε εκτεταμένες αλλοιώσεις εκτασίας των πόρων του μαζικού αδένα (mammary duct ectasia). Εστιακά εντός των πόρων αναγνωρίζονται μικροσκοπικά θηλώματα και μονήρης πόρου με εστία άτυπης υπερπλασίας του επιθηλίου των πόρων, μέγιστης διαμέτρου μικρότερης του 1mm. Το παρόν περιστατικό υπογραμμίζει την κλινική σημασία της εκτασίας των πόρων του μαζικού αδένα ως οντότητας που μπορεί να μιμηθεί in situ πορογενές καρκίνωμα. Οι παθολογοανατόμοι πρέπει να είναι ενήμεροι για τα κλινικά, απεικονιστικά, μακροσκοπικά και ειδικά ιστολογικά χαρακτηριστικά της σχετικά ασυνήθιστης αλλά καλοήθους αυτής οντότητας.

e-Poster Session: Μαστός – Γυναικολογικό

eP076

ΒΙΟΨΙΑ ΕΥΜΕΓΕΘΟΥΣ ΝΕΟΠΛΑΣΜΑΤΟΣ ΣΤΗΝ ΠΕΡΙΟΧΗ ΤΟΥ ΜΑΣΤΟΥ: ΜΙΑ ΠΑΡΟΛΙΓΟΝ ΔΙΑΓΝΩΣΤΙΚΗ ΠΑΓΙΔΑ

Ν. Σταυρινού[1], Π. Βλάχου[1], Φ. Δόλκιρας[1], Ε. Σπιτέρη[1], Ε. Αθανασίου[1], Α. Θεράποντος[1], Χ. Μάγκου[1]
[1] *Εργαστήριο Παθολογικής Ανατομικής Νοσοκομείου Ευαγγελισμός*

Εισαγωγή: Τα μεταστατικά νεοπλάσματα στον μαστό αφορούν στο 0,2-1,1 % του συνόλου των κακοηθών νεοπλασμάτων του μαζικού αδένα. Εμφανίζονται κυρίως σε ασθενείς ηλικίας 40-60 ετών, με προχωρημένη νεοπλασματική νόσο. Κλινικά μπορούν να μιμηθούν τα πρωτοπαθή νεοπλάσματα του μαστού.

Υλικά/ μέθοδοι: Γυναίκα 68 ετών προσήλθε στο χειρουργικό τμήμα με ευμεγέθη μάζα στον αριστερό μαστό. Διενεργήθηκε βιοψία η οποία απεστάλη στο Εργαστήριό μας για ιστολογική εξέταση, δίχως άλλες κλινικές πληροφορίες.

Αποτέλεσμα: Μικροσκοπικά, επρόκειτο για διήθηση μαζικού παρεγχύματος από χαμηλής διαφοροποίησης καρκίνωμα, με δοκιδώδεις και συμπαγείς σχηματισμούς νεοπλασματικών κυττάρων με έως ικανή πυρηνική / κυτταρική ατυπία και παρουσία γιγάντιων κυτταρικών μορφών. Ανοσοϊστοχημικά, τα νεοπλασματικά κύτταρα ήταν: CK7 (+), E-cadherin (+), ER (+), PR (-), HER2 / Herceptest (0, αρνητικό). Σε αυτή τη φάση δόθηκε η κλινική πληροφορία ότι η ασθενής έπασχε από ορώδες καρκίνωμα ωοθηκών, υψηλού βαθμού κακοηθείας. Κατόπιν συμπληρωματικού ανοσοϊστοχημικού ελέγχου τα νεοπλασματικά κύτταρα ήταν: GATA3 (-), TRPS1 (-), WT1 (+), p53 (+) και επιπεβαιώθηκε η διάγνωση του μεταστατικού ορώδους καρκινώματος.

Συμπέρασμα: Για άλλη μία φορά αποδεικνύεται πόσο σημαντική είναι η γνώση των κλινικών πληροφοριών και του ιστορικού. Ειδικά στην περίπτωση της διαχείρισης του περιορισμένου υλικού μίας tru-cut βιοψίας ενός CK7 (+) και ER (+) νεοπλάσματος στην περιοχή του μαστού, οι κλινικές πληροφορίες ήταν καθοριστικές.

e-Poster Session: Μαστός – Γυναικολογικό

eP077

ΑΝΟΣΟΪΣΤΟΧΗΜΙΚΗ ΜΕΛΕΤΗ ΤΗΣ ΕΚΦΡΑΣΗΣ ΤΗΣ ΚΑΣΠΑΣΗΣ-1 ΣΤΟ ΚΑΡΚΙΝΩΜΑ ΤΟΥ ΜΑΣΤΟΥ

Β. Παπαδάτου[1], Α. Α. Γκατζιούρα[1], Σ. Τολόγκος[1], Θ. Ε. Δευτεραίου[1], Τ. Αλεξιάδης[1], Β. Λαμπροπούλου[1], Χ. Α. Αλεξιάδη[1], Α. Λουκοπούλου[1], Α. Μαγκούρη[1], Γ. Σωκράτους[1], Γ. Τρυψιάνης[2], Μ. Λαμπροπούλου[1]

[1] *Εργαστήριο Ιστολογίας-Εμβρυολογίας, Τμήμα Ιατρικής, Δημοκρίτειο Πανεπιστήμιο Θράκης, Αλεξανδρούπολη*

[2] *Εργαστήριο Ιατρικής Στατιστικής, Τμήμα Ιατρικής, Δημοκρίτειο Πανεπιστήμιο Θράκης, Αλεξανδρούπολη*

Εισαγωγή: Παραμένοντας σταθερά ο πιο συχνός τύπος κακοήθειας στις γυναίκες, ο καρκίνος του μαστού αποτελεί κοινό σημείο έρευνας παγκοσμίως. Τα τελευταία χρόνια, η επιστημονική κοινότητα έχει στραφεί στη συσχέτιση του με διάφορα μοριακά μονοπάτια φλεγμονής και απόπτωσης. Με βάση αυτό, ο σκοπός της παρούσας έρευνας ήταν να διαλευκανθεί ο ρόλος της κασπάσης-1, ενός πρωτεολυτικού ενζύμου με φλεγμονώδεις και αποπτωτικές ιδιότητες, στη συγκεκριμένη νόσο.

Υλικά - Μέθοδοι: Πραγματοποιήθηκε έμμεση ανοσοϊστοχημεία, με μονοκλωνικό αντίσωμα έναντι της κασπάσης-1, σε 31 τομές παραφίνης ασθενών με καρκίνο μαστού. Στη συνέχεια, διενεργήθηκε στατιστική μελέτη για την αξιολόγηση της έκφρασης του δείκτη σε σχέση με κλινικοϊστοπαθολογικές παραμέτρους της νόσου. Η στατιστική ανάλυση των δεδομένων πραγματοποιήθηκε με τη χρήση του στατιστικού πακέτου SPSS v. 19.0 (IBM). Τα ποιοτικά χαρακτηριστικά των ασθενών εκφράσθηκαν ως απόλυτες και σχετικές (%) συχνότητες, ενώ οι ποσοτικές μεταβλητές εκφράσθηκαν ως μέσες τιμές $\pm$ 1 τυπική απόκλιση (SD).

Αποτελέσματα: Η έκφραση της κασπάσης-1 βρέθηκε υψηλότερη σε ασθενείς με απουσία λεμφαδενικών μεταστάσεων με στατιστική σημαντικότητα. Παράλληλα, ασθενείς με μέτρια ή χαμηλή διαφοροποίηση (G2 ή G3) φαίνεται να εμφανίζουν καταστολή της έκφρασης της κασπάσης.

Συμπεράσματα: Σύμφωνα με τα αποτελέσματά μας, φαίνεται πως υπάρχει μείωση της έκφρασης της κασπάσης-1 κατά την εξέλιξη της νεοπλασματικής νόσου του μαζικού αδένα, γεγονός που πιθανώς οδηγεί στην επέκταση αυτής μέσω καταστολής της απόπτωσης. Για την ενίσχυση των πρώιμων αυτών αποτελεσμάτων, απαιτούνται περισσότερα πειραματικά πρωτόκολλα σε μεγαλύτερο αριθμό δειγμάτων, καθώς η κασπάση-1 θα μπορούσε, πιθανώς, να συμπεριληφθεί στους ογκοκατασταλτικούς παράγοντες της θεραπευτικής φαρέτρας του καρκινώματος του μαστού.

e-Poster Session: Μαστός – Γυναικολογικό

eP078

ΚΑΡΚΙΝΩΜΑ ΜΑΣΤΟΥ ΜΕΤΑ ΑΠΟ ΤΟΠΟΘΕΤΗΣΗ ΕΝΘΕΜΑΤΩΝ ΣΙΛΙΚΟΝΗΣ. ΠΑΡΟΥΣΙΑΣΗ ΔΥΟ ΠΕΡΙΣΤΑΤΙΚΩΝ

Ο. Τζάϊδα[1], Γ. Γαλανόπουλος[1], Ε. Σούκα[1], Π. Μπαφαλουκος[1], Π. Λαμπρόπουλος[2], Ε. Ιγνατιάδου[2]
[1] *Εργαστήριο Παθολογικής Ανατομικής Γ.Α.Ν.Π. Μεταξά*
[2] *Χειρουργική Κλινική Μαστού Γ.Α.Ν.Π. Μεταξά*

Εισαγωγή: Η τοποθέτηση ενθεμάτων σιλικόνης, είτε ως μέθοδος αποκατάστασης, είτε ως προσθετική αυξητική επέμβαση αποτελεί όλο και συχνότερα εφαρμοζόμενη κοσμητική παρέμβαση. Η μέθοδος είναι ασφαλής, με ιδιαίτερο ψυχολογικό όφελος, χωρίς αυξημένη συχνότητα επιπλοκών ή αυξημένο κίνδυνο ανάπτυξης κακοήθειας στον εν λόγω πληθυσμό. Περιγράφονται δύο περιπτώσεις ανάπτυξης καρκινώματος σε έδαφος ενθεμάτων σιλικόνης.

1ο περιστατικό: Γυναίκα 65 ετών με ιστορικό προ 15ετίας υποδόριας αμφοτερόπλευρης μαστεκτομής για DCIS2-3 δεξιού μαστού και πλαστική αποκατάσταση με άμφω ενθέματα σιλικόνης. Μετά ύποπτων κλινικοαπεικονιστικών ευρημάτων και θετικής κυτταρολογικής εξέτασης, υποβλήθηκε σε τροποποιημένη αμφοτερόπλευρη μαστεκτομή.

2ο περιστατικό: Γυναίκα 62 ετών με κοσμητική τοποθέτηση άμφω ενθεμάτων σιλικόνης προ 10ετίας, σε τακτικό κλινικοαπεικονιστικό έλεγχο εμφάνισε ύποπτα ευρήματα σε αριστερό μαστό. Λόγω της θετικής για κακοήθεια βιοψίας με λεπτή βελόνη, υποβάλλεται σε προεγχειρητική χημειοθεραπεία και σε δεύτερο χρόνο αμφοτερόπλευρη μαστεκτομή.

Αποτελέσματα: 1ο περιστατικό: αμφοτερόπλευρο διηθητικό καρκίνωμα, μικτού τύπου για το δεξιό μαστό (μη ειδικού και λοβιακού) Grade 2 και μη ειδικού για τον αριστερό μαστό Grade 3 εν μέσω άφθονου DCIS3, σταδίου T1cN0.

2ο περιστατικό: αμφοτερόπλευρο διηθητικό λοβιακό καρκίνωμα μαστού Grade 2 με περιορισμένη υποστροφή, σταδίου yT2yN2.

Οι εστίες καρκινωμάτων και στις δύο περιπτώσεις εντοπίζονταν σε παρακείμενη θέση των ενθεμάτων σιλικόνης υποδηλούμενη από την παρουσία κάψας με συνοβιακού τύπου μετάπλαση.

Συμπεράσματα: Η ανάπτυξη καρκινώματος μαστού μετά από τοποθέτηση ενθέματος σιλικόνης, αν και σπανιότητα, είναι ενδεχόμενο που οφείλει να λαμβάνει υπόψη ο κλινικός ιατρός. Η στενή και προσήκουσα παρακολούθηση των ασθενών, ανάλογα με το προϋπάρχον ιστορικό, εξασφαλίζει την έγκαιρη, σε πρώιμο στάδιο διάγνωση και τη σωστή θεραπευτική αντιμετώπιση της ενδεχόμενης κακοήθειας.

e-Poster Session: Μαστός – Γυναικολογικό

eP079

ΛΕΙΟΜΥΟΣΑΡΚΩΜΑ ΠΕΡΙΟΧΗΣ ΘΗΛΗΣ ΤΟΥ ΜΑΣΤΟΥ ΣΕ ΑΝΔΡΑ 76 ΕΤΩΝ

Π.Βλάχου[1], Φ.Δόλκιρας[1], Ν. Σταυρινού[1], Ε. Σπιτέρη[1], Ε. Αθανασίου[1], Α. Θεράποντος[1], Ε. Γιώτη[1], Χ. Μάγκου[1]
[1] *Εργαστήριο Παθολογικής Ανατομικής, Γ.Ν.Α. Ευαγγελισμός, Αθήνα*

Εισαγωγή και στόχοι: Τα μεσεγχυματογενή νεοπλάσματα εκ των λείων μυϊκών ινών είναι ασυνήθη στον μαστό, και αναπτύσσονται στο χόριο του δέρματος, την περιοχή της θηλής ή στο μαζικό παρέγχυμα. Στόχος μας είναι η παρουσίαση ενός περιστατικού λειομυωματώδους όγκου της περιοχής της θηλής και η διαγνωστική προσέγγισή του.

Περιστατικό: Άντρας 76 ετών προσέρχεται με μόρφωμα στην περιοχή της θηλής του δεξιού μαστού. Στο περιορισμένο υλικό της βιοψίας δια βελόνης, ετέθη η διάγνωση ενός μεσεγχυματογενούς νεοπλάσματος με εναλλασσόμενες περιοχές αυξημένης και μειωμένης κυτταροβρίθειας, ατρακτόμορφων κυττάρων με στροβιλώδες πρότυπο ανάπτυξης και θετικότητα έναντι των: vimentin, desmin και SMA. Συστήθηκε η ολική εξαίρεση του μορφώματος το οποίο απεστάλη για ιστολογική εξέταση μετά τμήματος μαστού επικαλυπτόμενο από ατρακτοειδές τεμάχιο δέρματος. Κατά τις διατομές του παρασκευάσματος, ανευρέθη σχετικά περίγραπτο μόρφωμα μδ 1,8 εκ, λευκόφαιης χροιάς και ελαστικής σύστασης. Μικροσκοπικά, το νεόπλασμα αποτελείτο από ατρακτόμορφα κύτταρα με ήπια κυτταρική και πυρηνική ατυπία, στροβιλώδες πρότυπο ανάπτυξης, απουσία νεκρώσεων και αρκετές μιτώσεις (12/10 ΜΟΠ). Κατά τον ανοσοϊστοχημικό έλεγχο, τα νεοπλασματικά κύτταρα ήταν: desmin (+), SMA (+), h-caldesmon (+), p53 (+) και p16 (+), με Ki-67 55%. Με βάση τα μορφολογικά και ανοσοϊστοχημικά ευρήματα ετέθη η διάγνωση του λειομυοσαρκώματος της περιοχής της θηλής.

Συμπεράσματα: Οι λειομυωματώδεις όγκοι θα πρέπει να λαμβάνονται υπόψη στη διαφορική διάγνωση ενός ατρακτοκυτταρικού νεοπλάσματος του μαστού, η δε διάγνωσή τους σε βιοπτικό υλικό είναι εξαιρετικά επισφαλής. Σημειώνεται ότι τα πρωτοπαθή λειομυοσαρκώματα της περιοχής, σε αντίθεση με τα αντίστοιχα των σπλαγχνικών οργάνων, σπάνια εμφανίζουν νεκρώσεις και αξιοσημείωτη κυτταρική πλειομορφία.

e-Poster Session: Μαστός – Γυναικολογικό

eP080

ΑΡΤΗΡΙΟΦΛΕΒΙΚΗ ΔΥΣΠΛΑΣΙΑ ΠΑΡΑΜΗΤΡΙΟΥ

Χ. Γκόγκου[1], Ι. Γιαλελής[2], Α. Στυλιανίδου[1]
[1] *Παθολογοανατομικό Τμήμα*
[2] *Γ' Γυναικολογική Κλινική, Γ.Ν. Έλενα Βενιζέλου"*

Εισαγωγή - Σκοπός: Παρουσιάζεται περίπτωση αρτηριοφλεβικής δυσπλασίας ΑΡ παραμητρίου, λόγω της σπανιότητας της.

Υλικό - Μέθοδοι: Γυναίκα ασθενής υπεβλήθη σε υστερεκτομή και σύγχρονη εκτομή τμήματος ΑΡ παραμητρίου λόγω ογκόμορφης εξεργασίας αυξημένης σύστασης.

Για βιοψία παραλάβαμε παρασκεύασμα υστερεκτομής και, ιδιαιτέρως, με την ένδειξη 'μόρφωμα ΑΡ παραμητρίου', ογκόμορφο εγχειρητικό παρασκεύασμα διαστάσεων 4Χ3,4Χ2,7εκ. Στις διατομές στη μεγαλύτερη έκταση του το παρασκεύασμα είχε βαθυέρυθρη χροιά και ελαστική ή και εστιακά σκληρή σύσταση.

Αποτελέσματα: Ιστολογικά το παραπάνω περιγραφόμενο παρασκεύασμα είχε υφή ώριμου λιπώδους ιστού το οποίο παρουσίαζε ανάπτυξη εξεργασίας με ασαφή όρια και ακανόνιστη παρυφή. Η αλλοίωση αποτελούνταν από αναστομούμενους μεταξύ τους ποικίλου μεγέθους και συχνά ευμεγέθεις αγγειακούς χώρους, οι οποίοι επενδυόταν από ενδοθήλιο χωρίς ουσιώδη ατυπία. Εστιακά παρατηρήθηκαν ενδαυλικοί θρόμβοι.

Το τοίχωμα των αγγειακών χώρων περιλάμβανε σε αρκετές θέσεις δεσμίδες λείου μυϊκού ιστού, χωρίς ουσιώδη κυτταροβρίθεια, κυτταρική ατυπία ή αυξημένη μιτωτική δραστηριότητα. Ιστοχημικός έλεγχος με χρώση Ορσεΐνης κατέδειξε την εστιακή παρουσία ελαστικού πετάλου μεταξύ των λείων μυικών δεσμίδων.

Διενεργήθηκε επιπλέον ανοσοϊστοχημικός έλεγχος με δείκτες CD31, CD34 και Desmin.

Συμπεράσματα: Με βάση τα παραπάνω τέθηκε η διάγνωση αγγειακής δυσπλασίας παραμητρίου, αρτηριοφλεβικού τύπου.

e-Poster Session: Μαστός – Γυναικολογικό

eP081

ΠΕΡΙΓΡΑΦΗ ΜΙΑΣ ΠΕΡΙΠΤΩΣΗΣ ΥΠΟΗΒΙΚΗΣ ΧΟΝΔΡΟΓΕΝΟΥΣ ΚΥΣΤΗΣ ΚΑΙ ΑΝΑΣΚΟΠΗΣΗ ΤΗΣ ΒΙΒΛΙΟΓΡΑΦΙΑΣ

Σ.Τζίκα[1], Η. Λιάλιου[1], Π. Φουντουκίδου[1], Κ. Ζαχαρούλη[1], Γ. Λιάλιος[2], Α. Παλάκα[1], Μ. Ιωάννου[1]
[1] Πανεπιστημιακό Εργαστήριο Παθολογικής Ανατομικής, Μονάδα Ιστοπαθολογίας ΠΓΝΛ
[2] Πανεπιστημιακή Κλινική Μαιευτικής - Γυναικολογίας, ΠΓΝΛ

Εισαγωγή: Η υποηβική χονδρογενής κύστη είναι σπάνια μορφή γαγγλιακής κύστης η οποία αναπτύσσεται στην περιοχή της ηβικής σύμφυσης και μπορεί να είναι ασυμπτωματική ή συμπτωματική προκαλώντας δυσφορία, άλγος ή κατακράτηση ούρων. Η παθογένειά της δεν είναι γνωστή, ωστόσο θεωρείται ότι οφείλεται σε εκφυλιστικές αλλοιώσεις και σε χονδρογενή μετάπλαση των συνδέσμων της ηβικής σύμφυσης.

Στην παρούσα εργασία περιγράφεται μία περίπτωση υποηβικής χονδρογενούς κύστης και γίνεται ανασκόπηση της αντίστοιχης βιβλιογραφίας.

Περιγραφή περίπτωσης: Πρόκειται για γυναίκα 75 ετών με ψηλαφητή μάζα στην περιοχή του εφηβαίου στο αιδοίο, από 12μήνου, μεγίστης διαμέτρου 5εκ. Στην απεικονιστική μελέτη (MRI) αναδείχθηκε περίγραπτη κυστική αλλοίωση σε άμεση ανατομική σχέση με την ηβική σύμφυση.

Έγινε χειρουργική εκτομή και απεστάλη για ιστολογική εξέταση.

Στο Πανεπιστημιακό Εργαστήριο Παθολογικής Ανατομικής ΠΓΝΛ παρελήφθησαν με ένδειξη «μάζα πυέλου», πολλαπλά ιστοτεμάχια ακανονίστου σχήματος, συνολικών διαστάσεων 2,5Χ2Χ0,5εκ και ένα αποπλατυσμένο ιστοτεμάχιο εκτάσεως 2,5Χ2,5εκ και πάχους 0,4εκ.

Αποτελέσματα: Ιστολογικά παρατηρήθηκε εικόνα τοιχώματος κύστης αποτελούμενο από πυκνό συνδετικό ιστό και θέσεις υαλοειδούς χονδρικού ιστού με εκτεταμένες εκφυλιστικές αλλοιώσεις.

Συμπέρασμα: Η ιστολογική εξέταση ανέδειξε περίπτωση χονδρογενούς υποηβικής κύστης.

Στη βιβλιογραφία έχουν αναφερθεί 28 περιπτώσεις, με καλοήθη βιολογία και απουσία υποτροπής κατά τη διάρκεια της παρακολούθησης.

Η χειρουργική εξαίρεση σε συμπτωματικούς ασθενείς είναι θεραπευτική.

Η χονδρογενής υποηβική κύστη, αν και σπάνια οντότητα, είναι σκόπιμο να περιλαμβάνεται στην ιστοπαθολογική διαφορική διάγνωση των όγκων του αιδοίου.

e-Poster Session: Μαστός – Γυναικολογικό

eP082

ΑΙΜΑΓΓΕΙΩΜΑ ΩΟΘΗΚΗΣ-ΜΙΑ ΣΠΑΝΙΑ ΟΝΤΟΤΗΤΑ

Π. Παντούλα[1], Θ. Ε. Σέγκου[2], Α. Καρακώστα[1], Μ. Καραγιάννη[1], Ε. Βεντούρη[1], Ι. Προβατάς[1]
[1] Παθολογοανατομικό Εργαστήριο ΓΝ Νίκαιας-Πειραιά "Αγ.Παντελεήμων"
[2] Ιατρική Σχολή ΕΚΠΑ

Εισαγωγή: Οι ωοθήκες είναι όργανα με πλούσια αιμάτωση, ωστόσο οι αγγειακής προέλευσης όγκοι είναι εξαιρετικά σπάνιοι. Τα αιμαγγειώματα ωοθηκών είναι ασυνήθιστοι καλοήθεις αγγειακοί όγκοι, στην πλειονότητά τους ασυμπτωματικοί και αφορούν τυχαίο συνήθως εύρημα. Πρώτη βιβλιογραφική αναφορά περιγράφεται το 1869 από τους Peyne et al. Ιστολογικά δύναται να εμφανίζονται ως σηραγγώδη ,τριχοειδή ή μικτά αιμαγγειώματα.

Σκοπός: Η παρουσίαση των μορφολογικών χαρακτηριστικών σπάνιου περιστατικού αιμαγγειώματος ωοθήκης.

Υλικό - μέθοδος: Η περίπτωσή μας αφορά σε ασθενή 47 ετών που προσήλθε αιτιώμενη μητρορραγίες, μετά υπερηχογραφικό έλεγχο διαπιστώθηκε η παρουσία πεπαχυσμένου ενδομητρίου, ενδοτοιχωματικού όζου μδ 3,5 εκ και αναδείχθηκε η παρουσία κυστικού σχηματισμού μδ 8 εκ κατά την αριστερή ωοθηκή . Διενεργήθηκε ολική υστερεκτομή μετά των εξαρτημάτων.

Αποτελέσματα: Η ιστολογική εξέταση ανάδειξε απλή υπερπλασία του ενδομητρίου, τοιχωματικό λειομύωμα και ορώδες κυσταδένωμα αριστερής ωοθήκης. Επιπλέον εστιακά κατά το τοίχωμα του ορώδους κυσταδενώματος διακρίνεται εστία αποτελούμενη από νεόπλαστα λεπτοτοιχωματικά και συμπεφορημένα αγγεία ,εικόνα ενδεικτική σηραγγώδους αιμαγγειώματος.

Συμπεράσματα: Τα αιμαγγειώματα στις ωοθήκες είναι εξαιρετικά σπάνια, έχουν περιγραφεί σε κάθε ηλικία (4 μηνών έως και 81 ετών), με ευρεία διακύμανση ως προς το μέγεθος (3mm έως 24cm). Συνήθως αφορούν τη μία ωοθήκη και είναι ασυμπτωματικά. Συχνά συνυπάρχουν με άλλα ωοθηκικά νεοπλάσματα καθώς και με άλλες καταστάσεις- υπερπλασία ενδομητρίου, πολύποδας ή καρκίνωμα ενδομητρίου, καρκίνος τραχήλου μήτρας, καρκίνωμα ορθοσιγμοειδούς και λήψη ταμοξιφαίνης. Η αιτιολογία και η αιτιοπαθογένεση δεν έχουν διευκρινισθεί και ιστολογικά στη διαφορική διάγνωση περιλαμβάνονται το λεμφαγγείωμα ,το αγγειοσάρκωμα και το τεράτωμα με αιμαγγειωματώδες στοιχείο. Οι ασθενείς θα πρέπει να εξετάζονται προκειμένου να αποκλεισθούν άλλα ωοθηκικά και μη ωοθηκικά νεοπλάσματα.

e-Poster Session: Μαστός – Γυναικολογικό

eP083

ΛΟΒΩΔΕΣ ΤΡΙΧΟΕΙΔΕΣ ΑΙΜΑΓΓΕΙΩΜΑ ΑΙΔΟΙΟΥ-ΣΠΑΝΙΑ ΕΝΤΟΠΙΣΗ: ΠΑΡΟΥΣΙΑΣΗ ΠΕΡΙΣΤΑΤΙΚΟΥ ΚΑΙ ΑΝΑΣΚΟΠΗΣΗ ΤΗΣ ΒΙΒΛΙΟΓΡΑΦΙΑΣ

Α. Μπαλιάκα[1], Μ. Λαμπρόπουλος[2], Α. Κυριακίδου[2], Π. Κριπούρη[2], Σ. Τσολάκη[1], Χ. Τσομπανίδου[1]

[1] Παθολογοανατομικό Εργαστήριο, Γ.Ν. Θεσσαλονίκης «Άγιος Δημήτριος»
[2] Γυναικολογική Κλινική, Γ.Ν. Θεσσαλονίκης «Άγιος Δημήτριος»

Εισαγωγή: Το λοβώδες τριχοειδές αιμαγγείωμα (πυογόνο κοκκίωμα) αποτελεί καλοήθη, τυπικά ανώδυνο, αγγειακής προέλευσης όγκο, που συχνότερα εντοπίζεται στο δέρμα και τους βλεννογόνους, κυρίως της ρινοφαρυγγικής περιοχής και της στοματικής κοιλότητας, συνήθως σε ενήλικες άνδρες, παιδιά και γυναίκες αναπαραγωγικής ηλικίας.

Υλικό-Μέθοδοι: Γυναίκα, 75 ετών, προσήλθε στα Ε.Ι της Γυναικολογικής Κλινικής του Νοσοκομείου μας λόγω αναφερόμενης από 2-3ετίας βλάβης στο αιδοίο με αύξηση του μεγέθους της από διμήνου. Κατά τη γυναικολογική εξέταση διαπιστώθηκε παρουσία ανθοκραμβοειδούς/πολυποειδούς μορφώματος στο (ΔΕ) μεγάλο χείλος του αιδοίου με λεπτό μίσχο κι επιφανειακή εξέλκωση. Ακολούθησε χειρουργική αφαίρεση του μορφώματος (διαστάσεων 2,8x2,7x2 εκ. με μήκος μίσχου 0,5 εκ., ερυθρόλευκη χροιά και μαλακή σύσταση).

Αποτελέσματα: Η ιστολογική εξέταση έδειξε πολυποειδούς διαμόρφωσης εξεργασία καλυπτόμενη από κερατινοποιούμενο πολύστιβο πλακώδες επιθήλιο χωρίς στοιχεία ατυπίας ή δυσπλασίας με εκτεταμένη επιφανειακή εξέλκωση. Αυτή αποτελούταν από πολυάριθμους, λεπτοτοιχωματικούς αγγειακούς χώρους, συχνά σε πυκνή κι ενίοτε λοβώδη διάταξη, σχισμοειδείς ή ήπια διατεταμένους, που επαλείφονταν από μικρά ή ελαφρώς προβάλλοντα ενδοθηλιακά κύτταρα (CD34+, CKAE1/AE3-) χωρίς ιδιαίτερη ατυπία ή αυξημένη μιτωτική δραστηριότητα εντός οιδηματώδους ή υαλοειδοποιημένου υποστρώματος.

Διάγνωση: Καλοήθης αγγειακή εξεργασία του τύπου του λοβώδους τριχοειδούς αιμαγγειώματος.

Συμπεράσματα: Το λοβώδες τριχοειδές αιμαγγείωμα είναι ένας καλοήθης, συνήθως ταχέως αναπτυσσόμενος, αγγειακός όγκος, η παθογένεια του οποίου δεν έχει ακριβώς προσδιορισθεί. Ωστόσο, προηγούμενοι τραυματισμοί, ορισμένοι λοιμογόνοι παράγοντες, φάρμακα και ορμονικές μεταβολές έχουν συσχετισθεί με την οντότητα αυτή. Αν και το αιδοίο, σύμφωνα και με την ανασκόπηση της διεθνούς βιβλιογραφίας, αποτελεί σπάνια θέση ανάπτυξης λοβώδους τριχοειδούς αιμαγγειώματος, αυτό θα πρέπει να περιλαμβάνεται στη διαφορική διάγνωση μιας πολυποειδούς ή και επίπεδης αλλοίωσης της περιοχής.

e-Poster Session: Μαστός – Γυναικολογικό

eP084

ΣΥΣΧΕΤΙΣΗ ΤΩΝ ΧΑΡΑΚΤΗΡΙΣΤΙΚΩΝ ΤΩΝ ΑΣΘΕΝΩΝ ΜΕ ΤΑ ΠΑΘΟΛΟΓΟΑΝΑΤΟΜΙΚΑ ΧΑΡΑΚΤΗΡΙΣΤΙΚΑ ΤΟΥ ΚΑΡΚΙΝΟΥ ΕΝΔΟΜΗΤΡΙΟΥ

Θ. Σάπκα[1], Ν. Σταυρινού[1], Δ. Παπαγιαννοπούλου[1], Λ. Φερούσης[2], Ε. Ζαχαρίου[2], Β. Περγιαλιώτης[2], Κ. Γούλα[1]
[1] Εργαστήριο Παθολογικής Ανατομικής, Νοσοκομείο Αλεξάνδρα
[2] Τμήμα Γυναικολογικής Ογκολογίας, Α` Μαιευτική & Γυναικολογική Κλινική, Εθνικό και Καποδιστριακό Πανεπιστήμιο Αθηνών, Νοσοκομείο Αλεξάνδρα

Εισαγωγή: Στην παρούσα αναδρομική μελέτη διερευνούμε τα χαρακτηριστικά των ασθενών με καρκίνο ενδομητρίου και τα συσχετίζουμε με τους ιστολογικούς δείκτες ταξινόμησης της βαρύτητας της νόσου.

Υλικό και μέθοδος: Η μελέτη βασίζεται σε δείγμα ασθενών του νοσοκομείου Αλεξάνδρα. Πραγματοποιήθηκε ανάλυση συσχέτισης με το μέγεθος της νόσου, το βάθος μυομητρικής διήθησης, το στάδιο της νόσου και την παρουσία λεμφαγγειακών εμβόλων.

Αποτελέσματα: Συμπεριλήφθησαν 34 ασθενείς εκ των οποίων 20 (59%) αφορούσαν σε πρώιμη νόσο και 14 σε προχωρημένη νόσο. Εξ αυτών 9 εμφάνιζαν αυξημένου βαθμού νοσηρότητα από συνδυασμό καρδιαγγειακών, αναπνευστικών και νεφρολογικών νοσημάτων. Δέκα γυναίκες έπασχαν από σακχαρώδη διαβήτη εκ των οποίων οι 4 με πλημελή συμμόρφωση στη ρύθμιση της γλυκοζυλιωμένης. Η διάμεση ηλικία ήταν 62 έτη (IQR 55-69) και ο διάμεσος δείκτης μάζας σώματος 35 (IQR 30-40). Η ανάλυση λογαριθμιστικής παλινδρόμησης ανέδειξε την ύπαρξη σημαντικής συσχέτισης μεταξύ του σακχαρώδους διαβήτη και της πιθανότητας προχωρημένης νόσου (OR 1.34, 95% CI 1.08, 1.77). Αντίστοιχα αποτελέσματα φάνηκαν και στην περίπτωση της ηλικίας (OR 1.29, 95% CI 1.12, 1.48), ενώ ο δείκτης μάζας σώματος και τα συμπαρομαρτούντα νοσήματα δεν έφτασαν σε στατιστικά σημαντική συσχέτιση. Ταυτόχρονα παρατηρήθηκε πολύ ισχυρή συσχέτιση του δείκτη σοβαρής μικροδορυφορικής αστάθειας (MSI-H) με την ύπαρξη σακχαρώδους διαβήτη (OR 4.60, 95% CI 1.25, 16.23).

Συμπέρασμα: Η εμφάνιση σακχαρώδους διαβήτη στη σειρά των διερευνούμενων ασθενών αποτελούσε ανεξάρτητο δείκτη πρόβλεψης της προχωρημένης νόσου και της ύπαρξης σοβαρού βαθμού μικροδορυφορικής αστάθειας (MSI-H).

e-Poster Session: Μαστός – Γυναικολογικό

eP085

ΣΥΣΧΕΤΙΣΗ ΤΗΣ ΜΙΚΡΟΔΟΡΥΦΟΡΙΚΗΣ ΑΣΤΑΘΕΙΑΣ ΜΕ ΤΑ ΠΑΘΟΛΟΓΟΑΝΑΤΟΜΙΚΑ ΧΑΡΑΚΤΗΡΙΣΤΙΚΑ ΤΗΣ ΝΟΣΟΥ ΣΤΟΝ ΚΑΡΚΙΝΟ ΕΝΔΟΜΗΤΡΙΟΥ

Δ. Παπαγιαννοπούλου[1], Θ. Σάπκα[1], Ν. Σταυρινού[1], Β. Περγιαλιώτης[2], Κ. Γούλα[1]
[1] *Εργαστήριο Παθολογικής Ανατομικής, Νοσοκομείο Αλεξάνδρα*
[2] *Τμήμα Γυναικολογικής Ογκολογίας, Α` Μαιευτική & Γυναικολογική Κλινική, Εθνικό και Καποδιστριακό Πανεπιστήμιο Αθηνών, Νοσοκομείο Αλεξάνδρα*

Εισαγωγή: Η μοριακή ταξινόμηση του καρκίνου του ενδομητρίου αποτελεί σύγχρονη πραγματικότητα και η εισαγωγή των νέων αυτών κριτηρίων στη διαστρωμάτωση των ασθενών αναμένεται να φέρει σημαντικές αλλαγές στην κλινική και χειρουργική αντιμετώπισή τους. Σκοπός της παρούσας μελέτης είναι η ανάδειξη της συσχέτισης της μικροδορυφορικής αστάθειας με τα λοιπά παθολοανατομικά χαρακτηριστικά της νόσου.

Υλικό και μέθοδος: Η μελέτη βασίζεται σε δείγμα ασθενών του νοσοκομείου Αλεξάνδρα. Ανακτήθηκαν όλα τα παθολογοανατομικά χαρακτηριστικά της νόσου και πραγματοποίηθηκε επιμέρους ανάλυση της μικροδορυφορικής αστάθειας με την εκτίμηση των MLH1, PMS2, MSH2 και MSH6. Πραγματοποιήθηκε ανάλυση συσχέτισης με το μέγεθος της νόσου, το βάθος μυομητρικής διήθησης, το στάδιο της νόσου και την παρουσία λεμφαγγειακών εμβόλων.

Αποτελέσματα: Συμπεριλήφθησαν 34 ασθενείς εκ των οποίων 20 (59%) αφορούσαν σε πρώιμη νόσο και 14 σε προχωρημένη νόσο. Εξ αυτών 19 ασθενείς δεν εμφάνισαν μικροδορυφορική αστάθεια, ενώ 11 ασθενείς εμφάνισαν μεταλλάξεις σε 2 γονίδια (MSI-H) και 3 ασθενείς σε ένα γονίδιο (MSI-L). Συγκρίνοντας τις ομάδες MSI-H και MSS δεν παρατηρήσαμε σημαντικές διαφορές μεταξύ της έκφρασης της μικροδορυφορικής αστάθειας και του βαθμού ιστολογικής διαφοροποίησης (*p=.782*), του βάθους της μυομητρικής διήθησης (*p=.712*), και της ύπαρξης λεμφαγγειακών εμβόλων (*p=.341*). Αντίστοιχα, το μέγεθος του όγκου και η ηλικία των ασθενών δεν σχετίζονταν με την ύπαρξη μικροδορυφορικής αστάθειας (*p=.244 & p=.981* αντίστοιχα).

Συμπέρασμα: Η ύπαρξη μικροδορυφορικής αστάθειας στο τυχαίο δείγμα πληθυσμού που χρησιμοποιήσαμε δεν σχετιζόταν με κάποιον από τους κλασσικούς ιστολογικούς δείκτες εκτίμησης του καρκίνου του ενδομητρίου και θα πρέπει να θεωρείται ανεξάρτητος προγνωστικός παράγοντας ο οποίος πρέπει να διερευνείται σε κάθε περιστατικό.

eP086

ΑΩΡΟ ΤΕΡΑΤΩΜΑ ΩΟΘΗΚΗΣ. ΠΑΡΟΥΣΙΑΣΗ ΠΕΡΙΣΤΑΤΙΚΟΥ

Ε. Κλειδαραδάκη[2], Σ. Περβανά[1]
[1] *Παθολογοανατομικό εργαστήριο Νοσοκομείου Παπαγεωργίου Θεσσαλονίκης*
[2] *Κυτταρολογικό εργαστήριο Νοσοκομείου Παπαγεωργίου Θεσσαλονίκης*

Σκοπός: Παρουσίαση περιστατικού υποτροπής άωρου τερατώματος ωοθήκης σε γυναίκα 19 ετών με συνυπάρχοντα κυτταρολογικά ευρήματα στο έκπλυμα περιτοναϊκής κοιλότητας.

Υλικά και Μέθοδος: Γυναίκα 19 ετών με χειρουργηθέν τεράτωμα δεξιάς ωοθήκης σε ηλικία 14 ετών, εμφάνισε υποτροπή του μορφώματος μετά από 5 χρόνια. Μετά από προετοιμασία με χημειοθεραπεία, χειρουργήθηκε (ολική υστερεκτομή, εκτομή σιγμοειδούς, σκωληκοειδεκτομή, χολοκυστεκτομή).

Αποτελέσματα: Η **ιστολογική εξέταση από την πρώτη χειρουργική επέμβαση** (σε ηλικία 14 ετών) όγκου περίγραπτου και περιβαλλόμενου από κάψα (με εστιακή ρήξη) έδωσε ευρήματα άωρου τερατώματος με εστίες άωρου νευροεπιθηλιακού ιστού grade 3.

Η **ιστολογική εξέταση από το δεύτερο χειρουργείο** (σε ηλικία 19 ετών) έδειξε υποτροπή του άωρου τερατώματος της ωοθήκης με επέκταση στην αριστερή ωοθήκη, στο τοίχωμα της μήτρας, στο τοίχωμα του παχέος εντέρου, στο περιτόναιο του δεξιού ημιδιαφράγματος και στο επίπλουν. Κατά τον ανοσοιστοχημικό έλεγχο παρατηρήθηκε θετικότητα των νεοπλασματικών κυττάρων στο GFAP και την S-100, ενώ ήταν αρνητικά στις AE1/AE3. Η **κυτταρολογική εξέταση** του εκπλύματος περιτοναϊκής κοιλότητας έδειξε αρκετά κακοήθη κύτταρα σε ολιγοκυτταρικές και μικρές σφαιροειδείς ομάδες με αλληλεπικάλυψη. Λίγα αραιά κατανεμημένα άτυπα κυτταρικά στοιχεία στο υλικό cell block έδωσαν θετικότητα στην S-100.

Συμπέρασμα: Ο βαθμός διαφοροποίησης του άωρου ιστού - που τυπικά αφορά νευροεπιθηλιακό ιστό στο άωρο τεράτωμα ωοθήκης - είναι ο σημαντικότερος παράγοντας υποτροπής της νόσου.

eP087

ΠΕΡΙΣΤΑΤΙΚΟ ΑΜΙΓΩΣ ΚΥΣΤΙΚΟΥ ΚΟΚΚΙΟΚΥΤΤΑΡΙΚΟΥ ΟΓΚΟΥ ΩΟΘΗΚΗΣ

Ό. Κουρούκλη[1], Γ. Ανδρουτσόπουλος[2], Β. Μπράβου[1]
[1] Εργαστήριο Παθολογικής Ανατομικής, Πανεπιστημιακό Γενικό Νοσοκομείο Πατρών
[2] Κλινική Μαιευτικής και Γυναικολογίας, Πανεπιστημιακό Γενικό Νοσοκομείο Πατρών

Ο κοκκιοκυτταρικός όγκος τύπου ενηλίκου (Adult granulosa cell tumor) ανήκει στους όγκους γεννητικής χορδής της ωοθήκης και είναι χαμηλού κινδύνου κακοήθες νεόπλασμα. Μακροσκοπικά, πρόκειται συνήθως για συμπαγείς ή συμπαγείς και κυστικούς όγκους ενώ ο αμιγώς κυστικός κοκκιοκυτταρικός όγκος είναι σπάνιος και θέτει διαφοροδιαγνωστικό πρόβλημα με καλοήθεις κύστεις (ωοθυλακίου) ή καλοήθη κυστικά νεοπλάσματα. Παρουσιάζουμε ένα σπάνιο περιστατικό αμιγώς κυστικού κοκκιοκυτταρικού όγκου τύπου ενηλίκου που αφορούσε σε μια ασθενή 47 ετών με ένα ομαλό, λεπτοτοιχωματικό μονόχωρο κυστικό μόρφωμα μεγίστης διαμέτρου 20 εκ. στη δεξιά ωοθήκη.

e-Poster Session: Μαστός – Γυναικολογικό

eP088

ΑΔΕΝΟΕΙΔΕΣ ΚΥΣΤΙΚΟ ΚΑΡΚΙΝΩΜΑ ΤΡΑΧΗΛΟΥ ΜΗΤΡΑΣ

Γ. Γαλανόπουλος[1], Γ. Στανκ[1], Ε. Σούκα[1], Ν. Νόβκοβιτς[1], Γ. Βοργιάς[2], Ο. Τζάϊδα[1]
[1] *Εργαστήριο Παθολογικής Ανατομικής Γ.Α.Ν.Π. Μεταξά*
[2] *Γυναικολογική Κλινική Γ.Α.Ν.Π. Μεταξά*

Εισαγωγή: Το αδενοειδές κυστικό καρκίνωμα αφορά κακόηθες επιθηλιακό νεόπλασμα κατά βάση των σιελογόνων αδένων. Ιδιαίτερα σπάνια είναι η εντόπιση στο γυναικολογικό σύστημα, κυρίως στους βαρθολίνιους αδένες. Στον τράχηλο αντιστοιχεί μόλις στο 1% των αντίστοιχων κακοηθειών. Περιγράφεται περιστατικό αδενεοειδούς κυστικού καρκινώματος τραχήλου μήτρας με ανασκόπηση της βιβλιογραφίας.

Υλικά και μέθοδοι: Γυναίκα ασθενής 80 ετών προσήλθε για διερεύνηση κολπικής αιμόρροιας. Η κολποσκόπηση ανέδειξε ογκόμορφη ψηλαφητή αλλοίωση τραχήλου και ακολούθησε διαγνωστική απόξεση. Το υλικό αφορούσε πολλαπλά καστανόφαια ιστοτεμάχια συνολικού όγκου 1,5κυβ.εκ.

Αποτελέσματα: Ιστολογικώς αναγνωρίζονται τμήματα τραχήλου μήτρας τα οποία διηθούνται από κακόηθες νεόπλασμα με συμπαγή-φωλεώδη αρχιτεκτονική και εστιακά ψευδοαδενοειδή διαμόρφωση με κυστικούς χώρους πληρούμενους από ηωσινοφιλικό, βασικής μεμβράνης υλικό. Τα νεοπλασματικά κύτταρα είναι μεσαίου μεγέθους με βασικοκυτταροειδή μορφολογία και έντονη μιτωτική δραστηριότητα. Συνυπάρχουν εκτεταμένες εστίες νέκρωσης.

Στον **ανοσοϊστοχημικό έλεγχο** αναδείχθηκε θετική έκφραση σε CK903, c-kit, S-100, BerEp4 (καθολική), p63, CK5/6 (διάσπαρτα) και CK8/18 (ασθενώς σε στοιχειώδεις αυλούς).

Τα ανωτέρω ευρήματα είναι πλέον συμβατά διήθησης τραχήλου μήτρας από χαμηλής διαφοροποίησης κακόηθες νεόπλασμα με μορφολογία και ανοσοφαινότυπο αδενοειδούς κυστικού καρκινώματος, συμπαγούς ποικιλίας.

Συμπεράσματα: Το αδενοειδές κυστικό καρκίνωμα τραχήλου, σπάνια κακοήθεια προερχόμενη από τα ενδοτραχηλικά αδένια, απαντάται αποκλειστικά σε μετεμμηνοπαυσιακές γυναίκες άνω των 60-70 ετών. Ο βαθμός διαφοροποίησης εξαρτάται από την έκταση του συμπαγούς στοιχείου σε σχέση με την κλασσική σωληνώδη-ηθμοειδική αρχιτεκτονική. Στη διαφορική διάγνωση περιλαμβάνονται το βασικοκυτταροειδές, το αδενοειδές βασικοκυτταρικό και το μη κερατινοποιούμενο πλακώδες καρκίνωμα. Αν και ακτινοευαίσθητος όγκος, έχει χειρότερη πρόγνωση από το πλακώδες καρκίνωμα της περιοχής, ακόμη και σε πρώιμη διάγνωση.

eP089

ΘΗΛΩΔΕΣ ΚΑΡΚΙΝΩΜΑ ΩΟΘΗΚΗΣ, ΘΥΡΕΟΕΙΔΙΚΟΥ ΤΥΠΟΥ

Γ. Γαλανόπουλος[1], Ε. Σούκα[1], Χ. Ιαβάτσο[2], Γ. Στανκ[1], Ε. Τριχιά[1], Ο. Τζάϊδα[1]
[1] *Εργαστήριο Παθολογικής Ανατομικής Γ.Α.Ν.Π. Μεταξά*
[2] *Γυναικολογική Κλινική Γ.Α.Ν.Π. Μεταξά*

Εισαγωγή: Το θηλώδες καρκίνωμα είναι ο συχνότερος τύπος καρκίνου θυρεοειδικού ιστού. Στο γυναικολογικό σύστημα απαντάται σπάνια σε έδαφος μονοδερμικού τερατώματος (struma ovarii). Το συγκεκριμένο τεράτωμα αφορά το 2% όλων των τερατωμάτων και μόνο το 5% εξ αυτών παρουσιάζει κακοήθη εξαλλαγή. Περιγράφεται περιστατικό ανάπτυξης θηλώδους καρκινώματος θυεροειδικού τύπου σε ωοθήκη.

Υλικά και μέθοδοι: Γυναίκα ασθενής προσήλθε με άλγος αριστερού λαγονίου βόθρου. Ο απεικονιστικός έλεγχος ανέδειξε κυστική διόγκωση της αριστερής ωοθήκης. Ακολούθησε χειρουργική επέμβαση ολικής υστερεκτομής. Παρελήφθη μήτρα διαστάσεων 6,5Χ3.5Χ2,5εκ. μετά των εξαρτημάτων. Η αριστερή ωοθήκη είχε διαστάσεις 7,5Χ4Χ4εκ. και κυστική όψη με λεία εξωτερική επιφάνεια. Μετά τη διάνοιξη πληρούταν από αιματηρό υλικό, ενώ στην εσωτερική επιφάνεια αναγνωρίστηκε λευκόφαιο ογκοειδές μόρφωμα μεγίστης διαμέτρου 2,4εκ.

Αποτελέσματα: Ιστολογικώς το μόρφωμα εμφάνιζε θυλακιώδη, θηλώδη και μικροθηλώδη αρχιτεκτονική αποτελούμενο από κύτταρα με πυρηνικά χαρακτηριστικά τύπου ‘ground glass’ (διαυγής πυρήνας, πεπαχυσμένη πυρηνική μεμβράνη, ανωμαλία σχήματος και παρουσία ενδοπυρηνικών εγκλείστων). Σε περιφερική θέση αναγνωρίστηκε άθροιση ψαμμωδών σωματίων. Στον υπόλοιπο ωοθηκικό φλοιό παρατηρήθηκαν εστιακά αλλοιώσεις ενδομητρίωσης. Η σύστοιχη σάλπιγγα, η μήτρα, καθώς και το δεξιό εξάρτημα ήταν ελεύθερα διήθησης.

Η ανοσοϊστοχημική μελέτη ανέδειξε θετική έκφραση των νεοπλασματικών κυττάρων στους δείκτες EMA, CK7, TTF1, PAX8, Thyroglobulin και αρνητική σε WT1, CK20, ER, PR, p53, Calretinin, Inhibin, Melan-A.

Συμπεράσματα: Θηλώδες καρκίνωμα αριστερής ωοθήκης με μορφολογία και ανοσοφαινότυπο θυρεοειδικού τύπου. Αν και υπολειπόμενα στοιχεία μονοδερμικού τερατώματος (struma ovarii) δεν αναγνωρίστηκαν στο προς εξέταση παρασκεύασμα, η απουσία νόσου στον επακόλουθο έλεγχο του θυρεοειδούς αδένα, είναι συμβατή πρωτοπαθούς ανάπτυξης του νεοπλάσματος στην ωοθήκη.

e-Poster Session: Μαστός – Γυναικολογικό

eP090

ΑΜΦΟΤΕΡΟΠΛΕΥΡΟΣ ΝΕΥΡΟΕΝΔΟΚΡΙΝΙΚΟΣ ΟΓΚΟΣ ΩΟΘΗΚΩΝ- ΠΑΡΟΥΣΙΑΣΗ ΠΕΡΙΣΤΑΤΙΚΟΥ

Ε. Σημοπούλου[1] , Ι. Θανασάς[2] , Μ. Μούσια[1]
[1] *Εργαστήριο παθολογικής ανατομικής, Γενικό Νοσοκομείο Τρικάλων*
[2] *Μαιευτική/ Γυναικολογική κλινική, Γενικό Νοσοκομείο Τρικάλων*

Εισαγωγή: Οι νευροενδοκρινείς όγκοι (NET) προέρχονται από τα νευροενδοκρινικά κύτταρα και συνήθως εντοπίζονται στο γαστρεντερικό σύστημα, το πάγκρεας και τους πνεύμονες. Σπάνια παρατηρούνται στο γεννητικό σύστημα θήλεων (< 2% των καρκίνων). Στις ωοθήκες οι NET αφορούν μόλις το 0,1% των κακοηθειών.

Σκοπός: η παρουσίαση περιστατικού γυναίκας με αμφοτερόπλευρο νευροενδοκρινή όγκο ωοθηκών.

Υλικά & Μέθοδοι: θήλυ ,63 ετών προσήλθε στο νοσοκομείο μας για προγραμματισμένη υστερεκτομή λόγω λειομυοματώδους μήτρας. Στο εργαστήριο παραλάβαμε μήτρα διαστάσεων 8Χ6Χ3εκ. , με ωοθήκες μδ 2,3-2,5εκ.

Αποτελέσματα: Στην ιστολογική εξέταση εντοπίστηκαν τρία λειομυώματα στη μήτρα, ενώ στις δυο ωοθήκες βρέθηκαν συνολικά τρεις νεοπλασματικές εστίες μ.δ. 0,2εκ. -1εκ. από αθροίσεις κυττάρων, με μονότονο στρογγυλό πυρήνα και στικτή χρωματίνη. Ανοσοϊστοχημική μελέτη : CKAE1/AE3 +++, Chromogranin +++, synaptophysin++, CDX2+++, TTF1(-), CK7-, CK20-, ki67:2,5 .Το νεόπλασμα αφορά σε νευροενδοκρινικό όγκο grade 1, νησιδοειδούς τύπου. Λόγω της αμφοτερόπλευρης εντόπισης του και του CDX2 + , συστήθηκε περαιτέρω διερεύνηση για πιθανό μεταστατικό όγκο στην ωοθήκη. Η ασθενής μας ακολούθησε περαιτέρω διερεύνηση, η οποία δεν ανέδειξε άλλη εστία.

Συζήτηση: οι πρωτοπαθείς νευροενδοκρινείς όγκοι των ωοθηκών είναι σπάνιοι και συχνά τυχαίο εύρημα σε εξετάσεις ρουτίνας. Μπορεί να είναι καλής διαφοροποίησης νευροενδοκρινείς όγκοι (καρκινοειδή) έως χαμηλής διαφοροποίησης νευροενδοκρινικά καρκινώματα. Η διαφορική διάγνωση στις ωοθήκες αφορά από όγκους εκ γεννητικών κυττάρων, όγκους γεννητικής χορδής, κοκκιοκυτταρικό όγκο, καρκινώματα και μεταστατικά νεοπλάσματα. Λόγω της σπανιότητας των όγκων δεν υπάρχει ξεχωριστό νευροενδοκρινικό θεραπευτικό πρωτόκολλο για την ωοθήκη. Η χειρουργική αφαίρεση είναι η θεραπεία επιλογής.

e-Poster Session: Μαστός – Γυναικολογικό

eP091

ΒΑΣΙΚΟΚΥΤΤΑΡΙΚΟ ΚΑΡΚΙΝΩΜΑ ΑΙΔΟΙΟΥ ΣΕ ΘΗΛΥ ΗΛΙΚΙΑΣ 46 ΕΤΩΝ: ΜΙΑ ΣΠΑΝΙΑ ΕΝΤΟΠΙΣΗ

Γ. Χάχαλης[1], Α. Τσιπλάσση[2], Δ. Μπαλαξής[2], Ε. Αγγελίδου[1]
[1] *Παθολογοανατομικό Εργαστήριο Γενικό Νοσοκομείο Σερρών*
[2] *Μαιευτική Γυναικολογική Κλινική Γενικό Νοσοκομείο Σερρών*

Εισαγωγή: Το βασικοκυτταρικό καρκίνωμα (Β.Κ) είναι το πιο συχνό μη-μελανινοκυτταρικό καρκίνωμα του δέρματος σε ποσοστό περίπου 75 %. Στο αιδοίο εντοπίζεται πολύ σπάνια σε ποσοστό περίπου 1-2 %.

Σκοπός: Παρουσίαση περιστατικού βασικοκυτταρρικού καρκινώματος με σπάνια εντόπιση σε θήλυ ηλικίας 46 ετών.

Υλικό & Μέθοδοι: Θήλυ 46 ετών προσήλθε στο νοσοκομείο μας με κνησμο και ερεθισμό στην περιοχή του αιδοιου. Έγινε ο απαραίτητος κλινικοεργαστηριακός έλεχγος όπου διαπιστώθηκε επώδυνο μόρφωμα αιδοίου. Στο εργαστηριό μας παραλάβαμε τμήμα δέρματος διαστάσεων: 1,6χ1 εκατοστά με πάχος υποδόριου ιστού 1,5 εκατοστά στην επιφάνεια του οποίου αναγνωρίζεται καστανόφαιη ελκωτική αλλοίωση διαστάσεων: 1,5χ0,5χ0,3 εκατοστά.

Αποτελέσματα; Έγινε εγκλεισμός όλου του υλικού σε κύβους παραφίνης. Η ιστολογική εξέταση από την μακροσκοπικά περιγραφόμενη αλλοίωση έδειξε ότι πρόκειται για εξελκωμένο βασικοκυτταρικό καρκίνωμα οζώδους συμπαγούς τυπου που διηθεί το χόριο μέχρι το επίπεδο τρία ΙΙΙ (3) κατά Clark. Στο χόριο παρατηρούνται επίσης μέτριες φλεγμονώδεις κυτταρικές διηθήσεις αποτελούμενες από λεμφοκύτταρα πλασματοκύτταρα ηωσινόφιλα και ουδετερόφιλα πολυμορφοπύρηνα λευκοκύτταρα. Το καρκίνωμα εξαιρέθηκε σε υγιή όρια. Σε δεύτερο χρόνο παραλάβαμε παρασκεύασμα ευρείας εκτομής.

Συμπεράσματα: Τονίζεται η σπανιότητα της εντόπισης (ΒΚ) στο αιδοίο. Στην διεθνή βιβλιογραφία έχουν αναφερθεί ελάχιστες περιπτώσεις. Θεραπεία εκλογής είναι η πλήρης εξαίρεση του. Στην παθογένεια του (Β.Κ) έχει αναφερθεί συσχέτιση με τις μεταλλάξεις του ογκογονιδίου TP53 του πρωτογκογονιδίου RAS και t(9;16)(q22;p13). Στην διαφορική διάγνωση θα πρέπει να συμπεριληφθεί; 1) Νόσος του Bowen 2) Σκληρυντικός λειχήνας 3) Δερματίτιδα 4) Μελάνωμα 5) Χρόνιος λειχήνας 6) Ψωρίαση 7) Νόσος του Paget.

e-Poster Session: Μαστός – Γυναικολογικό

eP092

ΝΟΣΟΣ PAGET ΑΙΔΟΙΟΥ. ΠΑΡΟΥΣΙΑΣΗ ΕΝΔΙΑΦΕΡΟΥΣΑΣ ΠΕΡΙΠΤΩΣΗΣ ΜΕ ΣΥΝΤΟΜΗ ΑΝΑΣΚΟΠΗΣΗ ΤΗΣ ΣΥΓΧΡΟΝΗΣ ΒΙΒΛΙΟΓΡΑΦΙΑΣ

Σ. Χρανιώτη[1], Ε. Τσελέ[2], Α. Νομικός[1]
[1] *Εργαστήριο Παθολογικής Ανατομικής, Γ.Ν Ασκληπιείο Βούλας*
[2] *Δερματολογικό Τμήμα, Γ.Ν Ασκληπιείο Βούλας*

Εισαγωγή: Η εξωμαστική νόσος Paget (EMPD), πρωτοπαθής ή δευτεροπαθής, είναι ένα σπάνιο νεόπλασμα, συνήθως ενδοεπιθηλιακό, με αδενικούς χαρακτήρες και αργή ανάπτυξη. Ωστόσο, υπάρχουν και περιπτώσεις όπου εξελίσσεται σε διηθητικό καρκίνωμα, δίνοντας γρήγορα λεμφαδενικές και απομακρυσμένες μεταστάσεις.

Σκοπός: Η παρουσίαση ενδιαφέρουσας περίπτωσης νόσου Paget αιδοίου με σύντομη ανασκόπηση της τρέχουσας βιβλιογραφίας.

Υλικό - Μέθοδος - Αποτελέσματα: Στο Εργαστήριό μας απεστάλησαν δύο υποστρόγγυλα τεμάχια δέρματος μ.δ 0,5εκ το καθένα. Σε αμφότερα παρατηρήθηκε παζετοειδής διήθηση ολοκλήρου του πάχους της επιδερμίδος από μεμονωμένα άτυπα, μεγάλου μεγέθος υποστρόγγυλα κύτταρα με εμφανές πυρήνιο, είτε από μικρές φωλεές κυττάρων. Τα νεοπλασματικά κύτταρα παρουσίαζαν άφθονο διαυγές ή αραιοχρωματικό κυτταρόπλασμα, παρουσία αρκετών μιτώσεων, ενώ στο θηλώδες χόριο παρατηρήθηκε μικροδιήθηση. Ο ανοσοιστοχημικός έλεγχος έδειξε: CK7: Έντονη και διάχυτη θετικότητα, CK8-18: Έντονη και διάχυτη θετικότητα, CEA: Εστιακή θετικότητα, S-100: Εστιακή θετικότητα, HMB-45(-), Melan-A(-). Με βάση τα ανωτέρω μορφολογικά και ανοσοφαινοτυπικά ευρήματα ετέθη η διάγνωση εξωμαστικής νόσου Paget και συνεστήθη ενδελεχής έλεγχος της ασθενούς και ειδικότερα του ουρογεννητικού συστήματος, του ορθοπρωκτικού σωλήνα και της περιπρωκτικής περιοχής.

Συμπεράσματα: Η εξωμαστική νόσος Paget είναι μια σπάνια κλινική οντότητα. Συνήθως, αφορά λευκές εμμηνοπαυσιακές γυναίκες, ενώ σε ποσοστό 10-20% συνυπάρχει διηθητικό αδενοκαρκίνωμα γειτονικού οργάνου. Κλινικά, παρατηρείται ερυθρή εκζεματοειδής βλάβη ενώ έχουν ανιχνευτεί τρεις διαφορετικοί κλώνοι (πρωτοπαθές δερματικό νεόπλασμα, σχετιζόμενο με ορθοπρωκτικό καρκίνωμα, σχετιζόμενο με καρκίνωμα του ουροθηλίου). Όταν ανευρίσκεται ανευπλοειδία στο DNA αυξάνει ο κίνδυνος υποτροπής. Η θεραπεία εκλογής είναι η χειρουργική εκτομή αλλά οι υποτροπές είναι συχνές. Δεν έχει αναφερθεί συσχέτιση της εμφάνισης της νόσου με ανοσοκατασταλτικές θεραπείες.

e-Poster Session: Μαστός – Γυναικολογικό

eP149

Η ΑΛΛΗΛΕΠΙΔΡΑΣΗ ΤΗΣ ΠΡΩΤΕΪΝΗΣ GATA3 ΜΕ ΤΟ ΜΟΝΟΠΑΤΙ NF-κB ΣΤΟΝ ΚΑΡΚΙΝΟ ΤΟΥ ΜΑΣΤΟΥ

Μ. Π. Θεάκου[1], Χ. Σιρινιάν[1], Δ. Χανιώτης[2], Α. Κούτρας[1], Α. Δ. Παπαναστασίου[2]
[1] *Εργαστήριο Μοριακής Ογκολογίας, Τμήμα Ιατρικής, Πανεπιστήμιο Πατρών, Πάτρα*
[2] *Τμήμα Βιοϊατρικών Επιστημών, Πανεπιστήμιο Δυτικής Αττικής, Αθήνα*

Η πρωτεΐνη GATA3 έχει σημαντικό ρόλο στην ανάπτυξη των αυλικών κυττάρων του μαζικού αδένα και στον ER+ καρκίνο μαστού. Το μονοπάτι NF-κB διαμεσολαβεί πληθώρα μοριακών και κυτταρικών λειτουργιών σε έναν μεγάλο αριθμό κυττάρων και ιστών.

Σκοπός της παρούσας εργασίας είναι η μελέτη της πιθανής λειτουργικής αλληλεπίδρασης της πρωτεΐνης GATA3 με συστατικά του μονοπατιού NF-κB. Αναλύθηκαν προηγούμενα δημοσιευμένα δεδομένα φασματομετρίας μάζας από καρκινικά κύτταρα μαστού BT474 (ER+, PR+, HER2+) και πραγματοποιήθηκε συν-ανοσοκατακρήμνιση για τον TRAF2. Η ανάλυση κατά Western Blot της συν-ανοσοκατακρήμνισης, κατέδειξε την πιθανή ύπαρξη φυσικής αλληλεπίδρασης της πρωτεΐνης TRAF2 και GATA3 σε κυτταρικές σειρές BT474. Στη συνέχεια, εκτιμήθηκε με ανοσοϊστοχημεία η έκφραση των πρωτεϊνών GATA3, TRAF2 και RelB, ως κρίσιμα συστατικά του μονοπατιού NF-κB, σε 10 FFPE δείγματα από ασθενείς με ER+ καρκίνο μαστού. Η κατηγοριοποίησή τους ανάλογα με τον βαθμό έκφρασης της κάθε πρωτεΐνης και ανάλογα με τον εντοπισμό της στον πυρήνα ή το κυτταρόπλασμα αποκάλυψε ένα αντίστροφο πρότυπο έκφρασης μεταξύ του πυρηνικού εντοπισμού του GATA3 και του RelB, υποδεικνύοντας μια πιθανή αρνητική συσχέτιση μεταξύ των δύο πρωτεϊνών, με σημαντικές επιπτώσεις στην ανάπτυξη καρκίνου του μαστού. Από τα μέχρι τώρα δεδομένα μας, δεν μπορεί να αποκλειστεί η παρουσία ενός μεγαλύτερου πρωτεϊνικού συμπλόκου που περιλαμβάνει κι άλλες πρωτεΐνες πέραν αυτών που αναγνωρίστηκαν.

Γι’ αυτό, απαιτούνται περαιτέρω μελέτες και μεγαλύτερη κοόρτη ασθενών για την κατανόηση της σχέσης της πρωτεΐνης GATA3 με το μονοπάτι NF-κB και την αξιοποίηση αυτών των αποτελεσμάτων στην πρόγνωση και κλινική εξέλιξη της νόσου.

e-Poster Session: Ουροποιητικό

eP094

ΟΥΡΟΘΗΛΙΑΚΟ ΝΕΟΠΛΑΣΜΑ ΟΥΡΟΔΟΧΟΥ ΚΥΣΤΗΣ, ΧΑΜΗΛΟΥ ΚΑΚΟΗΘΟΥΣ ΔΥΝΑΜΙΚΟΥ, ΜΕ ΕΝΔΟΦΥΤΙΚΟ ΤΡΟΠΟ ΑΝΑΠΤΥΞΗΣ. ΜΙΑ ΔΙΑΓΝΩΣΤΙΚΗ ΠΡΟΚΛΗΣΗ

Ε. Χλιάρα[1], Γ. Καζαμίας[1], Ε. Σερπετσιδάκη[1], Σ. Τζουλάκης[2], Ε. Κοντζίνου[1], Π. Ιερομονάχου[1]
[1] *Εργαστήριο Παθολογικής Ανατομικής Βενιζέλειου Γ. Ν. Ηρακλείου*
[2] *Ουρολογική Κλινική Βενιζέλειου Γ. Ν. Ηρακλείου*

Εισαγωγή: Οι αλλοιώσεις της ουροδόχου κύστεως που παρουσιάζουν αποκλειστικά ενδοφυτικό τρόπο ανάπτυξης δεν είναι συχνές και συνήθως αποτελούν πρόκληση για τους παθολογοανατόμους, κυρίως λόγω αλληλοεπικαλυπτόμενων μορφολογικών χαρακτηριστικών.

Παρουσίαση Περιστατικού: Σε άντρα 67ετών, με θηλωματώδη όγκο ουροδόχου κύστης, διενεργήθηκε TURBT και παραλάβαμε τρία λευκόφαια ιστοτεμάχια μ.δ. 0,4 – 1 εκ, το μεγαλύτερο πολυποειδές με λεία επιφάνεια. Μικροσκοπικά παρατηρήθηκε εικόνα ουροθηλιακού νεοπλάσματος ουροδόχου κύστεως, με ενδοφυτικό τρόπο ανάπτυξης, από διαπλεκόμενες, δοκιδώδεις και συμπαγείς, αθροίσεις ουροθηλιακών κυττάρων με ήπια ατυπία, μικρή πολυμορφία και σπάνιες μιτώσεις και ελάχιστο διάμεσο στρώμα, χωρίς διήθηση του χορίου. Τα νεοπλασματικά κύτταρα ήταν κατά θέσεις θετικά σε CK20, ενώ ο δείκτης κυτταρικού πολλαπλασιασμού ήταν θετικός σε 10% αυτών, σε hot spot περιοχές. Με βάση τα ανοσομορφολογικά χαρακτηριστικά, τέθηκε η διάγνωση ανάστροφου PUNLMP.

Συμπεράσματα: Τα ανεστραμμένα θηλώματα, τα ανάστροφα PUNLMP και τα θηλώδη ουροθηλιακά καρκινώματα με ενδοφυτικό τρόπο ανάπτυξης αποτελούν τα συχνότερα νεοπλάσματα της ουροδόχου κύστεως με ενδοφυτική ανάπτυξη. Το ανεστραμμένο PUNLMP μοιάζει ιστολογικά με ανεστραμμένο θήλωμα, αλλά εμφανίζει συμπαγείς αθροίσεις και φωλεές κυττάρων με ήπια ατυπία και σπάνιες μιτώσεις. Σε περιπτώσεις οριακής ιστολογικής εικόνας, η IHC μπορεί να έχει σημαντική διαγνωστική αξία. p53>10%, Ki67 >15% και μη φυσιολογική έκφραση της CK20 παρατηρείται συνήθως σε χαμηλόβαθμο θηλώδες ουροθηλιακό καρκίνωμα. Αντίθετα, p53<10%, Ki67<10% και αρνητική ή φυσιολογική (θετική έκφραση στα επιφανειακά κύτταρα) έκφραση της CK20 παρατηρείται σε ανάστροφο θήλωμα και ανάστροφο PUNLMP. Η ακανόνιστη (αθροίσεις >3 θετικών κυττάρων σε βαθύτερες μοίρες ή διαχυτα θετική) έκφραση της CK20 μπορεί να παρατηρηθεί σε ανάστροφο PUNLMP και πιθανόν να σχετίζεται με αυξημένη πιθανότητα υποτροπής.

e-Poster Session: Ουροποιητικό

eP095

ΝΕΦΡΟΚΥΤΤΑΡΙΚΟ ΚΑΡΚΙΝΩΜΑ ΜΕ ΛΕΙΟΜΥΩΜΑΤΩΔΕΣ ΣΤΡΩΜΑ (RCCLMS), ΜΙΑ ΣΠΑΝΙΑ ΟΝΤΟΤΗΤΑ

Ε. Χλιάρα[1], Ε. Σερπετσιδάκη[1], Ε. Κοντζίνου[1], Α. Ράπτη[1], Γ. Καζαμίας[1], Π. Ιερομονάχου[1]
[1] *Εργαστήριο Παθολογικής Ανατομικής Γ. Ν. Ηρακλείου Βενιζέλειο*

Εισαγωγή: Το RCCLMS είναι σπάνιος νεφρικός όγκος που περιλαμβανόταν ως προσωρινή οντότητα στην 2016 WHO ταξινόμηση για τη νεοπλασία του νεφρικού επιθηλίου.

Παρουσίαση Περιστατικού: Γυναίκα 73 ετών υπεβλήθη σε δεξιά νεφρεκτομή. Παραλάβαμε δεξιό νεφρό, με παρουσία νεοπλασματικού όγκου μ.δ. 4,6 εκ, στον άνω πόλο. Ο όγκος ήταν περίγραπτος, με καστανόφαιη χροιά, αιμορραγικές περιοχές και μαλθακή έως σαθρή σύσταση, ενώ στην περιφέρεια παρατηρήθηκε λευκόφαιη χροιά και κυστική – μικροκυστική διαμόρφωση. Διενεργήθηκε ανοσοϊστοχημικός έλεγχος για CK7, CD10, vimentin, 34βE12, desmin, sma, PAX8, AE1/AE3, CAIX, p504, RCC, GATA3. Ιστολογικά παρατηρήθηκε εκτεταμένη νέκρωση και αιμορραγία, με παρουσία αντιδραστικής ψευδοκάψας με άφθονες αποτιτανώσεις. Σε λίγες θέσεις αναγνωρίστηκαν κύτταρα με διαυγές κυτταρόπλασμα, μεσσαίου μεγέθους αραιοχρωματικό πυρήνα ενίοτε με εντομές και σπάνιο μικρό πυρήνιο, σε αδενικούς ή εστιακά μικροθηλώδεις σχηματισμούς εν μέσω ινώδους και κυρίως λείου μυϊκού υποστρώματος, με κατά θέσεις κυστική ή μικροκυστική διαμόρφωση. Οι ανοσομορφολογικοί χαρακτήρες του νεοπλάσματος ήταν συμβατοί με νεφροκυτταρικό καρκίνωμα με λειομυωματώδες στρώμα, Grade 1, pT1b.

Συμπεράσματα: Τα RCCLMS είναι καλά περιγεγραμμένοι όγκοι, που αποτελούνται από διαυγή κύτταρα σε σωληνώδεις σχηματισμούς, μέσα σε κυτταροβριθές στρώμα από διαπλεκόμενες δεσμίδες λείων μυϊκών ινών. Τα νεοπλασματικά κύτταρα είναι διάχυτα θετικά σε CK7 και CD10. Σύμφωνα με την τελευταία έκδοση της WHO, ο μοριακός έλεγχος για τη μετάλλαξη ELOC είναι απαραίτητος για την ακριβή διάγνωση του συγκεκριμένου νεοπλάσματος. Χωρίς μοριακή συσχέτιση, τα νεοπλάσματα αυτά κατηγοριοποιούνται ως διαυγοκυτταρικά νεφροκυτταρικά καρκινώματα με ινομυώδη διαφραγμάτια και CK7(+), παραθέτοντας τη σχετική διαφορική διάγνωση. Η βιολογική συμπεριφορά του RCCLMS είναι ήπια και οι περισσότεροι ασθενείς έχουν όγκους pT1a, με χαμηλό ποσοστό υποτροπής.

e-Poster Session: Ουροποιητικό

eP096

ΟΥΡΟΘΗΛΙΑΚΟ ΚΑΡΚΙΝΩΜΑ ΤΥΠΟΥ ΛΕΜΦΟΕΠΙΘΗΛΙΩΜΑΤΟΣ -LYMPHOEPITHELIOMA-LIKE UROTHELIAL CARCINOMA (LELC): ΠΑΡΟΥΣΙΑΣΗ ΠΕΡΙΣΤΑΤΙΚΟΥ

Γ. Καζαμίας[1], Ε. Χλιάρα[1], Δ. Τζωρτζακάκης[2], Ε. Σερπετσιδάκη[1], Ε. Κοντζίνου[1], Π. Ιερομονάχου[1]
[1] *Εργαστήριο Παθολογικής Ανατομικής Γ.Ν. Ηρακλείου Βενιζέλειο*
[2] *Ουρολογική Κλινική, Γ.Ν. Ηρακλείου Βενιζέλειο*

Εισαγωγή: Το ουροθηλιακό καρκίνωμα τύπου λεμφοεπιθηλιώματος αποτελεί σπάνιο υπότυπο, με αδιαφοροποίητη μορφολογία που προσομοιάζει το λεμφοεπιθηλιακό καρκίνωμα του ρινοφάρυγγα ή του στοματοφάρυγγα, χωρίς ωστόσο να σχετίζεται με EBV ή HPV.

Παρουσίαση περιστατικού: Το περιστατικό αφορά σε άντρα 75 ετών με διαγνωσθέν διηθητικό ουροθηλιακό καρκίνωμα ουροδόχου κύστης σε υλικό TUR-BT.

Διενεργήθηκε ριζική κυστεοπροστατεκτομή.

Αποτελέσματα: Η μακροσκοπική εξέταση του παρασκευάσματος ανέδειξε τρεις λευκωπούς εξωφυτικούς όγκους στην ουροδόχο κύστη διαμέτρου 0,5, 0,8 και 3 εκ,

ο μεγαλύτερος εκ των οποίων διηθούσε τον περικυστικό λιπώδη ιστό.
Μικροσκοπικά οι όγκοι αποτελούνταν από συγκυτιακές αθροίσεις αδιαφοροποίητων νεοπλασματικών επιθηλιακών κυττάρων, με άφθονο φλεγμονώδες στρώμα που περιλάμβανε κυρίως πλασματοκύτταρα και λεμφοκύτταρα. Στοιχεία in situ ουροθηλιακού καρκινώματος ή συμβατικού διηθητικού ουροθηλιακού καρκινώματος δεν βρέθηκαν.
Κατά τον ανοσοϊστοχημικό έλεγχο τα νεοπλασματικά κύτταρα εμφάνιζαν θετική έκφραση στις κερατίνες AE1/AE3, CK18, CK19, CAM5.2, εστιακά θετική έκφραση σε GATA-3, p40, p63 και CK7, παθολογική υπερέκφραση της πρωτεΐνης p53 και απουσία έκφρασης στις κερατίνες CK20, CK34bE12, CK5/6 και σε LMP1.

Συζήτηση: Το ουροθηλιακό καρκίνωμα τύπου λεμφοεπιθηλιώματος έχει συσχετισθεί σε ορισμένες μελέτες με καλύτερη συνολική επιβίωση συγκριτικά με το συμβατικό ουροθηλιακό καρκίνωμα, ή με μεικτά καρκινώματα όταν δεν αποτελεί την κυρίαρχη συνιστώσα (<50%). Επιπρόσθετα εμφανίζει καλύτερη ανταπόκριση στην χημειοθεραπεία και ενδεχομένως ποσοστό εξ αυτών σε ανοσοθεραπεία.

e-Poster Session: Ουροποιητικό

eP097

ΣΒΑΝΩΜΑ ΝΕΦΡΙΚΗΣ ΠΥΕΛΟΥ: ΕΝΑΣ ΣΥΝΗΘΗΣ ΣΤΡΩΜΑΤΙΚΟΣ ΟΓΚΟΣ ΜΕ ΑΣΥΝΗΘΗ ΑΝΑΤΟΜΙΚΗ ΕΝΤΟΠΙΣΗ

Ε. Λογοθέτη[1], Μ. Νιφόρα[2], Μ. Κόπακα[1], Α. Πιερράκου[1], Σ. Βγενοπούλου[1], Χ. Ζουμπούλη[1]
[1] *Παθολογοανατομικό τμήμα, Γ.Ν.Α. "Σισμανόγλειο", Αθήνα*
[2] *Εργαστήριο Παθολογικής "Ιστοδιερεύνηση", Καλλιθέα, Αθήνα*

Εισαγωγή: Τα σβανώματα είναι νεοπλάσματα με συχνότερα καλοήθη συμπεριφορά τα οποία εξορμώνται από το έλυτρο των περιφερικών νεύρων. Εμφανίζονται συχνότερα ως επιπολής δερματικοί όγκοι κεφαλής-τραχήλου και άκρων αλλά και ως ενδοσκληρίδιες αλλοιώσεις της σπονδυλικής στήλης. Τα σπλαγχνικά και οστικά σβανώματα είναι σπανιότερα, ενώ τα σβανώματα του οπισθοπεριτοναϊκου χώρου συνιστούν το 1-3%.

Σκοπός: Η παρουσίαση ασθενούς με σβάνωμα οπισθοπεριτοναϊκού χώρου.

Μέθοδος: Άνδρας ασθενής με ελεύθερο ατομικό αναμνηστικό και με παρουσία ογκόμορφης αλλοίωσης κατά την αριστερή νεφρική πύελο σε τυχαίο απεικονιστικό έλεγχο, υπεβλήθη σε νεφρεκτομή. Το παρασκεύασμα απεστάλη στο Παθολογοανατομικό Εργαστήριο προς ιστολογική ταυτοποίηση.

Αποτελέσματα: Η μακροσκοπική εξέταση ανέδειξε υποστρόγγυλο μόρφωμα μεγαλύτερης διαμέτρου 6,9 εκ. κατά τον λιπώδη ιστό της νεφρικής πυέλου. Το μόρφωμα ήταν σαφώς περιγεγραμμένο, εν μέρει κυστικό, με υπόλευκη και ενίοτε πορτοκαλόφαιη χροιά. Μικροσκοπικά αναγνωρίστηκε διφασικό μεσεγχυματογενές νεόπλασμα, με μυξωματώδες στρώμα, περιβαλλόμενο από λεπτή ινώδη κάψα. Το νεόπλασμα περιελάμβανε αραιοκυτταρικές περιοχές με επιθηλιοειδή, διαυγή κύτταρα και περισσότερο κυτταροβριθείς περιοχές, αποτελούμενες από ατρακτόμορφα κύτταρα, με ήπια κυτταρική ατυπία [Vimentin(+), SOX10(+), S100(+), Desmin(-/+), SMA(-/+), CKAE1/AE3(-), HMB45(-), Synaptophysin(-), NSE(-), CD117(-), MDM2(-), CDK4(-)] . Συνυπήρχε εστιακή κυστική εκφύλιση με στοιχεία ινιδοειδούς νέκρωσης. Η χαρακτηριστική ιστολογική εικόνα σε συνδυασμό με τα αποτελέσματα της ανοσοϊστοχημικής μελέτης συνηγορούσαν υπέρ σβανώματος νεφρικής πυέλου.

Συμπεράσματα: Η προέλευση των σποραδικών σβανωμάτων δεν είναι σαφής, ωστόσο φαίνεται να υπάρχει συσχέτιση με προηγούμενη έκθεση σε ιονίζουσα ακτινοβολία και σπανιότερα με την νευροϊνωμάτωση. Περίπου το 50-75% των σποραδικών περιπτώσεων φέρουν μεταλλάξεις απενεργοποίησης του ογκοκατασταλτικού γονιδίου NF2. Η κακοήθης εξαλλαγή είναι αρκετά σπάνια και η ολική εξαίρεση θεωρείται ο ενδεδειγμένος θεραπευτικός χειρισμός.

e-Poster Session: Ουροποιητικό

eP098

ΟΥΡΟΘΗΛΙΑΚΟ ΚΑΡΚΙΝΩΜΑ ΜΕ ΚΥΤΤΑΡΑ ΤΥΠΟΥ ΟΣΤΕΟΚΛΑΣΤΗΣ: ΜΙΑ ΣΠΑΝΙΑ ΝΟΣΟΛΟΓΙΚΗ ΟΝΤΟΤΗΤΑ

Ε. Λογοθέτη[1], Μ. Νιφόρα[2], Μ. Κόπακα[1], Α. Πιερράκου[1], Σ. Βγενοπούλου[1], Χ. Ζουμπούλη[1]
[1] Παθολογοανατομικό τμήμα, Γ.Ν.Α. "Σισμανόγλειο", Αθήνα
[2] Εργαστήριο Παθολογικής "Ιστοδιερεύνηση", Καλλιθέα, Αθήνα

Εισαγωγή: Τα ουροθηλιακά καρκινώματα αποτελούν τον συχνότερο ιστολογικό τύπο νεοπλασίας του ουροποιητικού συστήματος. Η συχνότητα εμφάνισής τους στην νεφρική πύελο και στον ουρητήρα είναι 5-10%, ενώ χαρακτηρίζονται από μεγάλη μορφολογική ετερογένεια, η οποία αντανακλάται στο μοριακό τους προφίλ.

Σκοπός: Η παρουσίαση σπανιότατου μορφολογικού υπότυπου του ουροθηλιακού καρκινώματος, με στοιχεία οστεοκλαστικής διαφοροποίησης.

Μέθοδος: Γυναίκα ασθενής, 86 ετών με παρουσία ευμεγέθους μορφώματος νεφρικής πυέλου απεικονιστικά, υπεβλήθη σε ριζική νεφροουρητηρεκτομή. Το παρασκεύασμα εστάλη στο Παθολογοανατομικό Εργαστήριο προς ιστολογική ταυτοποίηση.

Αποτελέσματα: Μικροσκοπικά το μόρφωμα αφορούσε σε χαμηλής διαφοροποίησης καρκίνωμα με συμπαγή και διάχυτη αρχιτεκτονική. Ο νεοπλασματικός πληθυσμός ήταν διττός, με πολυάριθμα μέσου μεγέθους μονοπύρηνα άτυπα κύτταρα και με αρκετά ευμεγέθη πολυπύρηνα κύτταρα με οστεοκλαστικούς χαρακτήρες. Ο ανοσοϊστοχημικός έλεγχος ανέδειξε θετικά τα GATA3 και SMA στα μονοπύρηνα κύτταρα και λίγες υποεπιθηλιακές εστίες με θετική έκφραση έναντι CK7 και p63. Η Vimentin ήταν ετερογενώς θετική και στους δύο κυτταρικούς πληθυσμούς. Η ιδιαίτερη ανοσοϊστοχημική έκφραση σε συνδυασμό με την ιστολογική εικόνα ήταν συμβατή με χαμηλής διαφοροποίησης ουροθηλιακό καρκίνωμα, με πολυπύρηνα κύτταρα τύπου οστεκλάστης.

Συμπεράσματα: Το χαμηλής διαφοροποίησης ουροθηλιακό καρκίνωμα με κύτταρα του τύπου της οστεοκλάστης είναι ένας σπάνιος και επιθετικός υπότυπος, με λίγες βιβλιογραφικές αναφορές. Η φύση των πολυπύρηνων γιγαντοκυττάρων είναι αμφιλεγόμενη, ωστόσο θεωρούνται πιθανότερα αντιδραστικής και όχι νεοπλασματικής προέλευσης, καθώς εμφανίζουν θετικότητα κυρίως σε δείκτες ιστιοκυτταρικής (CD68) και οστεοκλαστικής (CD51, CD54) διαφοροποίησης, σε αντίθεση με τον μονοπύρηνο νεοπλασματικό πληθυσμό, ο οποίος ταυτοποιείται ως ουροθηλιακής προέλευσης με συνδυασμό ανοσοϊστοχημικών δεικτών. Η διαγνωστική προσέγγιση διευκολύνεται από τη συνύπαρξη ενδοεπιθηλιακής νεοπλασίας ή υψηλής κακοηθείας ουροθηλιακού καρκινώματος σε παρακείμενες θέσεις.

e-Poster Session: Ουροποιητικό

eP099

ΑΔΕΝΟΚΑΡΚΙΝΩΜΑ ΟΥΡΑΧΟΥ: ΕΝΑ ΣΠΑΝΙΟ ΝΕΟΠΛΑΣΜΑ ΜΕ ΕΙΔΙΚΗ ΕΝΤΟΠΙΣΗ ΚΑΙ ΕΝΔΙΑΦΕΡΟΝ ΑΝΟΣΟΦΑΙΝΟΤΥΠΙΚΟ ΚΑΙ ΜΟΡΙΑΚΟ ΠΡΟΦΙΛ

Ε. Λογοθέτη[1], Μ. Νιφόρα[2], Μ. Κόπακα[1], Λ. Κιόχου[3], Α. Πιερράκου[1], Σ. Βγενοπούλου[1], Χ. Ζουμπούλη[1]
[1] *Παθολογοανατομικό τμήμα, Γ.Ν.Α. "Σισμανόγλειο", Αθήνα*
[2] *Εργαστήριο Παθολογικής "Ιστοδιερεύνηση", Καλλιθέα, Αθήνα*
[3] *Κυτταρολογικό Εργαστήριο, Γ.Ν.Α. "Σισμανόγλειο", Αθήνα*

Εισαγωγή: Τα αδενοκαρκινώματα του ουραχού αφορούν στο 0.3% του συνόλου των καρκίνων της ουροδόχου και αναπτύσσονται στο θόλο της ουροδόχου κύστης ή στο επίπεδο του ομφαλοκυστικού συνδέσμου. Η εμβρυολογική προέλευση του ουραχού προσδίδει και τα ειδικά χαρακτηριστικά των αδενοκαρκινωμάτων της περιοχής, ενώ το μοριακό τους προφίλ συνδυάζει μεταλλάξεις ουροθηλιακών και εντερικών καρκινωμάτων.

Σκοπός: Η παρουσίαση ασθενούς με αδενοκαρκίνωμα ουραχού.

Μέθοδος: Γυναίκα ασθενής, 50 ετών, προσήλθε στα Τακτικά Ιατρεία του Νοσοκομείου μας, λόγω αναφερόμενης διαλείπουσας αιματουρίας. Ο απεικονιστικός έλεγχος ανέδειξε την παρουσία μορφώματος το οποίο αναπτυσσόταν εντός της κοιλότητας της ουροδόχου κύστης και κατά μήκος του ομφαλικού συνδέσμου. Έγινε κυτταρολογική εξέταση ούρων η οποία ανέδειξε παρουσία άφθονων νεοπλασματικών βλεννοπαραγωγών κυττάρων. Η ασθενής υπεβλήθη σε ριζική κυστεκτομή με συνεξαίρεση δέρματος, λιπώδους ιστού και τμήματος περιτονίας κατά μήκος του ομφαλικού συνδέσμου.

Αποτελέσματα: Κατά τον λιπώδη ιστό του ομφαλικού συνδέσμου αναγνωρίστηκε παχυτοιχωματικός κυστικός χώρος, πληρούμενος από βλεννώδες υλικό, εντός του οποίου αναπτυσσόταν εξωφυτική αλλοίωση με διηθητική παρυφή. Η εξεργασία επεκτεινόταν διατοιχωματικά έως και τον βλεννογόνο της ουροδόχου κύστης. Ιστολογικά, αφορούσε σε εντερικού τύπου βλεννοπαραγωγό αδενοκαρκίνωμα [CDX2(+), CK20(+), CK7(+), p63(-), GATA3(-)]. Η ενδοβλεννογονική συνιστώσα αφοριζόταν σαφώς από το παρακείμενο ουροθήλιο, το οποίο δεν εμφάνιζε δυσπλασία. Η χαρακτηριστική ανατομική εντόπιση, σε συνδυασμό με τα ανοσομορφολογικά ευρήματα, κατέδειξαν αδενοκαρκίνωμα ουραχού.

Συμπεράσματα: Η κατηγοριοποίηση των αδενοκαρκινωμάτων του ουραχού, βασίζεται στην παρουσία ή όχι κυστικού σχηματισμού και στην παραγωγή βλέννης. Η ανατομική εντόπιση αποτελεί ειδοποιό στοιχείο στην παθολογοανατομική προσέγγιση. Η ταξινόμηση γίνεται βάσει του συστήματος Sheldon, το οποίο εισήχθη το 1984 και εξακολουθεί να θεωρείται το πλέον αξιόπιστο.

e-Poster Session: Ουροποιητικό

eP100

ΣΠΑΝΙΑ ΠΕΡΙΠΤΩΣΗ ΠΑΡΑΟΡΧΙΚΟΥ ΡΑΒΔΟΜΥΩΜΑΤΟΣ, ΤΥΠΟΥ ΕΝΗΛΙΚΩΝ

Φ. Καρασαββίδου[1], Γ. Καμπανός[1], Β. Τσαγγαρή[1], Α. Παλάκα[1], Μ. Ιωάννου[1]
[1] *Πανεπιστημιακό Εργαστήριο Παθολογικής Ανατομικής, Μονάδα Ιστοπαθολογίας Π.Γ.Ν. Λάρισας*

Τα ραβδομυώματα αποτελούν καλοήθεις όγκους των γραμμωτών μυικών ινών και διαχωρίζονται στα καρδιακά ραβδομυώματα, τα οποία είναι συχνά και τα εξωκαρδιακά, που είναι σπάνια και αποτελούν περίπου το 2% όλων των νεοπλασμάτων με διαφοροποίηση γραμμωτών μυικών ινών.

Τα εξωκαρδιακά διαχωρίζονται στα τύπου ενηλίκων, εμβρυικού τύπου και ραβδομυώματα των γεννητικών οργάνων. Τα ραβδομυώματα των γεννητικών οργάνων τυπικά απαντώνται στα γυναικεία γεννητικά όργανα ενώ η εντόπιση στα ανδρικά γεννητικά όργανα είναι σπάνια.

Παρουσιάζουμε σπάνια περίπτωση παραορχικού ραβδομυώματος, σε άνδρα ηλικίας 72 ετών.

Ο ασθενής προσήλθε στα εξωτερικά ιατρεία λόγω ανώδυνης διόγκωσης του δεξιού όρχεως.

Ο υπερηχογραφικός έλεγχος έδειξε παραορχικό όγκο δεξιά. Ακολούθησε ορχεκτομή.

Μακροσκοπικά παραλάβαμε παρασκεύασμα ορχεκτομής στον ελυτροειδή χιτώνα του οποίου αναγνωρίσθηκε σαφώς περιγεγραμμένος όγκος διαστάσεων 7X5X4 εκ., εν μέρει πολυκυστικός με ορώδες περιεχόμενο και εν μέρει συμπαγής. Ο όρχις δεν εμφάνιζε μακροσκοπικές αλλοιώσεις.

Η μικροσκοπική εξέταση έδειξε σαφώς περιγεγραμμένο νεόπλασμα χαρακτηριζόμενο από ωοειδή κύτταρα με άφθονο ηωσινόφιλο κυτταρόπλασμα και ομοιόμορφους, αραιοχρωματικούς πυρήνες με πυρήνιο, συχνά έκκεντρους. Τα νεοπλασματικά κύτταρα διατάσσονταν διάχυτα ενώ κατά θέσεις σχηματίζονταν κυστικοί χώροι χωρίς επένδυση. Σημαντική πυρηνική ατυπία, νεκρώσεις ή μιτώσεις δεν αναγνωρίσθηκαν.

Ο ανοσοϊστοχημικός έλεγχος έδειξε θετικότητα στα αντισώματα desmin και myoD1. Ήταν αρνητικός στα αντισώματα S-100, caldesmon, CD68, κερατίνες AE1/AE3, SMA.

Τα μορφολογικά και ανοσοϊστοχημικά ευρήματα ήταν συμβατά με ραβδομύωμα τύπου ενηλίκων.

Η πλειοψηφία των παραορχικών ραβδομυωμάτων στους ενήλικες τείνουν να έχουν σκληρυντικό υπόστρωμα ενώ σπανιότερα, όπως στην περίπτωσή μας, εμφανίζουν τυπική μορφολογία ραβδομυώματος τύπου ενηλίκων με ευρήματα πανομοιότυπα με αυτά που παρατηρούνται στα αντίστοιχα νεοπλάσματα της κεφαλής – τραχήλου.

e-Poster Session: Ουροποιητικό

eP101

ΟΓΚΟΚΥΤΤΩΜΑ ΝΕΦΡΟΥ. ΣΠΑΝΙΑ ΠΕΡΙΠΤΩΣΗ ΜΕ ΓΙΓΑΝΤΙΟ ΜΕΓΕΘΟΣ ΟΓΚΟΥ

Φ. Καρασαββίδου[1], Γ. Καμπανός[1], Β. Τσαγγαρή[1], Β. Τζώρτζης[2], Μ. Ιωάννου[1]
[1] *Πανεπιστημιακό Εργαστήριο Παθολογικής Ανατομικής, Μονάδα Ιστοπαθολογίας Π.Γ.Ν. Λάρισας*
[2] *Πανεπιστημιακή Ουρολογική κλινική, Π.Γ.Ν. Λάρισας*

Το ογκοκύττωμα θεωρείται καλόηθες νεόπλασμα του νεφρού, αποτελεί το 3-7% του συνόλου των νεφρικών νεοπλασμάτων και συνήθως αποτελεί τυχαίο εύρημα.

Το μέγεθός του ποικίλει και κατά μέσο όρο είναι 6 εκ.

Βιβλιογραφικά αναφέρονται λιγότερες από 10 περιπτώσεις με γιγάντιο μέγεθος (από 14 έως 27 εκ.).

Παρουσιάζουμε σπάνια περίπτωση ογκοκυτώματος μεγέθους 22 εκ. ένα από τα μεγαλύτερα που είναι δημοσιευμένα στη διεθνή βιβλιογραφία.

Πρόκειται για άνδρα ηλικίας 71 ετών ο οποίος προσήλθε στην ουρολογική κλινική λόγω αυξανόμενης διόγκωσης στην δεξιά οσφυική χώρα χωρίς μακροσκοπική ή μικροσκοπική αιματουρία. Ο απεικονιστικός έλεγχος έδειξε ευμεγέθη όγκο δεξιού νεφρού. Δεν παρατηρήθηκε διόγκωση λεμφαδένων ή απομακρυσμένες μεταστάσεις. Ακολούθησε νεφρεκτομή. Μακροσκοπικά παρατηρήθηκε συμπαγής, σαφώς περιγεγραμμένος όγκος, φαιής χροιάς με κεντρική ουλή, διαστάσεων 22Χ20Χ14 εκ. ο οποίος παρεκτόπιζε το νεφρό.

Μικροσκοπικά ο όγκος αποτελούνταν από κύτταρα με άφθονο λεπτοκοκκώδες ηωσινόφιλο κυτταρόπλασμα και πυρήνες σχετικά ομοιόμορφους, με μικρό πυρήνιο. Τα νεοπλασματικά κύτταρα διατάσσονταν σε νησίδες, συμπαγείς ομάδες και σπάνια σε αδενοειδείς σχηματισμούς. Μελετήθηκαν πολυάριθμες τομές ωστόσο, δεν παρατηρήθηκαν θηλώδεις σχηματισμοί, περιπυρηνική διαύγαση, κύτταρα με διαυγές κυτταρόπλασμα, κύτταρα με ραβδοειδείς χαρακτήρες, σαρκωματώδη στοιχεία ή νεκρώσεις. Ανοσοϊστοχημικά τα νεοπλασματικά κύτταρα ήταν αρνητικά στη vimentin, θετικά στο PAX 8 και στο c-Kit ενώ με την κερατίνη 7 παρατηρήθηκε θετικότητα λίγων μεμονωμένων κυττάρων.

Η λήψη πολυάριθμων τομών θεωρείται επιβεβλημένη ειδικά στις περιπτώσεις όπου το μέγεθος είναι μεγάλο. Ακόμη και στις περιπτώσεις όπου μικροσκοπικά και ανοσοϊστοχημικά στις αρχικές τομές παρατηρείται εικόνα ογκοκυτώματος θα πρέπει με ενδελεχή έλεγχο να αποκλεισθεί η περίπτωση υβριδικού νεοπλάσματος, ογκοκυτώματος / χρωμόφοβου νεφροκυτταρικού καρκινώματος.

e-Poster Session: Ουροποιητικό

eP102

ΣΑΡΚΩΜΑΤΟΕΙΔΗΣ ΥΠΟΤΥΠΟΣ ΟΥΡΟΘΗΛΙΑΚΟΥ ΚΑΡΚΙΝΩΜΑΤΟΣ ΤΗΣ ΟΥΡΟΔΟΧΟΥ ΚΥΣΤΗΣ. ΣΠΑΝΙΑ ΠΕΡΙΠΤΩΣΗ ΜΕ ΕΤΕΡΟΛΟΓΑ ΣΤΟΙΧΕΙΑ ΡΑΒΔΟΜΥΟΣΑΡΚΩΜΑΤΟΣ

Φ. Καρασαββίδου[1], Β. Τσαγγαρή[1], Ρ. Παπαμιχάλη[1], Γ. Καμπανός[1], Β. Τζώρτζης[2], Μ. Ιωάννου[1]

[1] *Πανεπιστημιακό Εργαστήριο Παθολογικής Ανατομικής, Μονάδα Ιστοπαθολογίας Π.Γ.Ν. Λάρισας*

[2] *Πανεπιστημιακή Ουρολογική κλινική, Π.Γ.Ν. Λάρισας*

Το σαρκωματοειδές ουροθηλιακό καρκίνωμα αποτελεί σπάνιο υπότυπο του διηθητικού ουροθηλιακού καρκινώματος (0,3 - 0,6%) με δυσμενή πρόγνωση. Χαρακτηρίζεται από διπλό κυτταρικό πληθυσμό, επιθηλιακά στοιχεία και στοιχεία σαρκώματος. Τα επιθηλιακά στοιχεία δύναται να είναι κλασικό ουροθηλιακό καρκίνωμα, πλακώδες καρκίνωμα, αδενοκαρκίνωμα ή μικροκυτταρικό καρκίνωμα. Τα σαρκωματώδη στοιχεία μπορεί να είναι αδιαφοροποίητο πλειόμορφο σάρκωμα ή σάρκωμα με ετερόλογα στοιχεία όπως οστεοσάρκωμα, χονδροσάρκωμα, ραβδομυοσάρκωμα και αγγειοσάρκωμα.

Παρουσιάζουμε περίπτωση άντρα ηλικίας 80 ετών ο οποίος προσήλθε στα εξωτερικά ιατρεία του νοσοκομείου μας με μακροσκοπική αιματουρία και κοιλιακό άλγος. Ο απεικονιστικός έλεγχος έδειξε όγκο της ουροδόχου κύστης διαστάσεων 14X10X9 εκ. Ακολούθησε διουρηθρική εκτομή (TUR).

Μικροσκοπικά τέθηκε η διάγνωση σαρκωματοειδούς υπότυπου ουροθηλιακού καρκινώματος, με ετερόλογα στοιχεία ραβδομυοσαρκώματος. Τα επιθηλιακά κύτταρα έδειξαν θετικότητα στους ανοσοϊστοχημικούς δείκτες AE1/AE3, CYT 7, p63 και GATTA-3 ενώ το σαρκωματοειδές στοιχείο στους ανοσοϊστοχημικούς δείκτες vimentin, desmin , myoD1, myogenin.

Ακολούθησε ριζική κυστεοπροστατεκτομή και χημειοθεραπεία.
Ο ασθενής απεβίωσε 10 μήνες μετά την επέμβαση, λόγω πολλαπλών μεταστάσεων.
Στη διαφορική διάγνωση περιλαμβάνεται καταρχάς το πρωτοπαθές σάρκωμα της ουροδόχου κύστης. Η λήψη πολυάριθμων τομών θεωρείται απαραίτητη για την ανάδειξη των επιθηλιακών στοιχείων. Εάν υπάρχουν ετερόλογα στοιχεία σαρκώματος θα πρέπει να αναφέρονται στην ιστοπαθολογική έκθεση διότι η παρουσία τους σχετίζεται με επιθετικότερη βιολογική συμπεριφορά. Συχνότερα ετερόλογα στοιχεία αποτελούν το οστεοσάρκωμα και το χονδροσάρκωμα και ακολουθούν σε συχνότητα το ραβδομυοσάρκωμα και το αγγειοσάρκωμα.

Παρουσιάζουμε σπάνια περίπτωση σαρκωματοειδούς υπότυπου ουροθηλιακού καρκινώματος, με ετερόλογα στοιχεία ραβδομυοσαρκώματος.

eP103

ΣΠΑΝΙΑ ΠΕΡΙΠΤΩΣΗ ΚΟΚΚΙΟΚΥΤΤΑΡΙΚΟΥ ΟΓΚΟΥ ΣΤΗΝ ΓΥΝΑΙΚΕΙΑ ΟΥΡΗΘΡΑ

Β. Τσαγγαρή[1], Φ. Καρασαββίδου[1], Γ. Καμπανός[1], Γ. Κάκκας[2], Β. Τζώρτζης[2,3], Μ. Ιωάννου[1]
[1] *Πανεπιστημιακό Εργαστήριο Παθολογικής Ανατομικής, Μονάδα Ιστοπαθολογίας Π.Γ.Ν. Λάρισας*
[2] *Ιασώ Θεσσαλίας*
[3] *Πανεπιστημιακή Ουρολογική κλινική, Π.Γ.Ν. Λάρισας*

Ο κοκκιοκυτταρικός όγκος αποτελεί σπάνιο νεόπλασμα των μαλακών μορίων, με νευροεκτοδερμική διαφοροποίηση. Το δέρμα και ο υποδόριος ιστός αποτελούν τις συχνότερες περιοχές εντόπισης και ακολουθούν η κεφαλή, ο τράχηλος και η γλώσσα.

Η εντόπιση στην γυναικεία ουρήθρα είναι εξαιρετικά σπάνια. Η περίπτωσή μας, φαίνεται πως είναι η δεύτερη που περιγράφεται στην αγγλική βιβλιογραφία.

Παρουσιάζουμε περίπτωση γυναίκας ηλικίας 44 ετών που προσήλθε στον ουρολόγο λόγω επίσχεσης ούρων. Η μαγνητική τομογραφία έδειξε μάζα διαστάσεων 7,4× 6,6× 5,5 εκ. που καταλάμβανε κυκλοτερώς την ουρήθρα. Ακολούθησε λήψη βιοψίας.

Μικροσκοπικά, παρατηρήθηκε νεόπλασμα με διάχυτη ανάπτυξη αποτελούμενο από μεγάλα κύτταρα, με άφθονο, ηωσινόφιλο, λεπτοκοκκώδες κυτταρόπλασμα και πυρήνες με ήπια έως μέτρια πολυμορφία, αραιοχρωματικούς, με εμφανές πυρήνιο. Οι μιτώσεις ήταν σπάνιες.

Ο ανοσοϊστοχημικός έλεγχος απέβη θετικός στα αντισώματα S-100 πρωτεΐνη, NSE, SMA και CD68 και αρνητικός στα αντισώματα κερατίνες AE1/AE3, caldesmon, GFAP, CD31, HMB45, MelanA, EMA, and SMA.

Βάσει των ανωτέρω ευρημάτων τέθηκε η διάγνωση κοκκιοκυτταρικού όγκου της ουρήθρας.

Ακολούθησε εκτομή του όγκου με την ουρήθρα. Στο χειρουργικό παρασκεύασμα το νεόπλασμα κατά θέσεις διηθούσε τα όρια εκτομής.

Οι κοκκιοκυτταρικοί όγκοι στην πλειοψηφία τους έχουν καλοήθη βιολογική συμπεριφορά. Σε ποσοστό περίπου 2% είναι κακοήθεις, με εμφάνιση μεταστάσεων.

Στην περίπτωσή μας η ασθενής εμφάνισε δυο τοπικές υποτροπές του νεοπλάσματος διότι λόγω ανατομικής εντόπισης ήταν δυσχερής η πλήρης αφαίρεση.

Οι κοκκιοκυτταρικοί όγκοι όταν εντοπίζονται σε εν τω βάθει ιστούς συχνά έχουν μεγάλο μέγεθος και είναι δυσχερής η πλήρης εκτομή τους. Η κλινική παρακολούθηση πρέπει να είναι στενή λόγω του αυξημένου κινδύνου υποτροπής.

e-Poster Session: Ουροποιητικό

eP104

ΔΕΣΜΟΠΛΑΣΤΙΚΟΣ ΟΓΚΟΣ ΑΠΟ ΜΙΚΡΑ ΣΤΡΟΓΓΥΛΑ ΚΥΤΤΑΡΑ ΟΡΧΕΩΣ. ΠΕΡΙΓΡΑΦΗ ΣΠΑΝΙΑΣ ΠΕΡΙΠΤΩΣΗΣ

Φ. Καρασαββίδου[1], Β. Τσαγγαρή[1], Γ. Καμπανός[1], Β. Τζώρτζης[2], Μ. Ιωάννου[1]
[1] *Πανεπιστημιακό Εργαστήριο Παθολογικής Ανατομικής, Μονάδα Ιστοπαθολογίας Π.Γ.Ν. Λάρισας*
[2] *Πανεπιστημιακή Ουρολογική κλινική, Π.Γ.Ν. Λάρισας*

Ο δεσμοπλαστικός όγκος από μικρά στρογγυλά κύτταρα (Desmoplastic small round cell tumor – DSRCT) αποτελεί σπάνιο κακόηθες μεσεγχυματικό νεόπλασμα το οποίο τυπικά εντοπίζεται στην περιτοναϊκή κοιλότητα εφήβων και νεαρών ενηλίκων ανδρών.

Σπάνιες περιπτώσεις έχουν αναφερθεί παραορχικά ή στον όρχι.

Παρουσιάζουμε περίπτωση DSRCT σε άντρα ηλικίας 29 ετών ο οποίος προσήλθε στον ουρολόγο λόγω ανώδυνης διόγκωσης του αριστερού όρχεως. Ο απεικονιστός έλεγχος έδειξε συμπαγή όγκο αριστερού όρχεως και διόγκωση οπισθοπεριτοναϊκών λεμφαδένων. Οι τιμές της b-HCG και της AFP του ορού ήταν φυσιολογικές.

Ακολούθηση ορχεκτομή και σύγχρονος οπισθοπεριτοναϊκός λεμφαδενικός καθαρισμός.

Μακροσκοπικά ο όρχις ήταν διαστάσεων 5Χ3,5Χ3,6 εκ. και σε διατομές του παρατηρήθηκε όγκος διαστάσεων 3,6Χ2,6 εκ., συμπαγής, ελαστικός, λευκόφαιος, με διηθητική ανάπτυξη.

Από τον οπισθοπεριτοναϊκό λεμφαδενικό καθαρισμό παρασκευάσθηκαν 17 λεμφαδένες μ. διαμέτρου από 0,2 έως 2,2 εκ.

Η μικροσκοπική εξέταση έδειξε ατροφικό ορχικό παρέγχυμα με εκτεταμένη διήθηση από χαμηλής διαφοροποίησης κακόηθες νεόπλασμα, χαρακτηριζόμενο από μικρά στρογγυλά κύτταρα, με ελάχιστο κυτταρόπλασμα. Η διάταξη ήταν σε ποικίλου μεγέθους νησίδες σε δεσμοπλαστικό υπόστρωμα.

Τα νεοπλασματικά κύτταρα έδειξαν θετικότητα στη δεσμίνη και πυρηνική θετικότητα στο πολυκλωνικό αντίσωμα WT-1 C-terminus. Με τις κερατίνες AE1/AE3 παρατηρήθηκε dot-like θετικότητα αρκετών κυττάρων. Ήταν αρνητικός σε inhibin, calretinin, OCT3/4, PLAP, CD30.

Οι 9 από τους 17 λεμφαδένες εμφάνισαν νεοπλασματικές μεταστάσεις.

Τα μορφολογικά και ανοσοϊστοχημικά ευρήματα ήταν συμβατά με δεσμοπλαστικό όγκο από μικρά στρογγυλά κύτταρα.

Πρόκειται για νεόπλασμα με επιθετική βιολογική συμπεριφορά.

Παρουσιάζουμε την περίπτωση λόγω της σπάνιας εντόπισή της στον όρχι. Η διαφορική διάγνωση θα πρέπει να γίνει κυρίως από νεοπλάσματα από γεννητικά κύτταρα ή ανάπτυξη «σωματικού τύπου» κακοήθειας σε έδαφος τερατώματος.

e-Poster Session: Ουροποιητικό

eP105

ΠΡΩΤΟΠΑΘΕΣ ΔΙΑΥΓΟΚΥΤΤΑΡΙΚΟ ΑΔΕΝΟΚΑΡΚΙΝΩΜΑ ΟΥΡΟΔΟΧΟΥ ΚΥΣΤΕΩΣ

Χ. Δασταμάνη[1], Γ. Γαλανόπουλος[2], Α. Θεοδοσίου[3], Δ. Μαυράκης[3], Α. Μέλλου[4], Α. Γραββάνη[1]
[1] Εργαστήριο Παθολογικής Ανατομικής, Γ.Ν. Καρδίτσας
[2] Εργαστήριο Παθολογικής Ανατομικής Ε.Α.Ν.Π. «Μεταξά»
[3] Ουρολογική Κλινική Γ.Ν. Καρδίτσας
[4] Εργαστήριο Παθολογικής Ανατομικής Γ.Ν.Α. «Ο Ευαγγελισμός»

Εισαγωγή: Το διαυγοκυτταρικό αδενοκαρκίνωμα της ουροδόχου κύστεως (ΔΑΟΚ) είναι ένας σπάνιος όγκος αγνώστου ιστογένεσης, ο οποίος παρατηρείται συνήθως στις γυναίκες.

Σκοπός της μελέτης: Η παρουσίαση ενός περιστατικού ΔΑΟΚ.

Υλικό και Μέθοδοι: Άντρας ηλικίας 92 ετών υπεβλήθη σε διουρηθρική αφαίρεση θηλωματώδους όγκου, ο οποίος ανευρέθη στα πλαίσια διερεύνησης αιματουρίας. Προς ιστοπαθολογική εξέταση παρελήφθησαν πολυάριθμα λευκόφαια ιστοτεμαχίδια συνολικών διαστάσεων 4,3x3,4x0,4 εκ. Μικροσκοπικώς παρατηρήθηκε εικόνα κακόηθους νεοπλάσματος με ως επί το πλείστον θηλώδες κι εν μέρει σωληνώδες και συμπαγές πρότυπο ανάπτυξης. Τα νεοπλασματικά κύτταρα ήταν τύπου hobnail καθώς και κυβοειδή με διαυγές ή ηωσινόφιλο κυτταρόπλασμα και μέτρια-σοβαρή πυρηνική ατυπία. Αναγνωρίστηκαν διάσπαρτες μιτώσεις και περιοχές αιμορραγίας και νεκρώσεως. Στο αποσταλέν υλικό δεν περιλαμβανόταν φυσιολογικός βλεννογόνος ουροδόχου κύστεως ή τεμαχίδια ουροθηλιακού καρκινώματος. Η ανοσοϊστοχημική μελέτη απέβη έντονα θετική για CA125, CK7 και GATA3, εστιακά θετική για p53 και αρνητική για CK20 και p63.

Αποτελέσματα: Βάσει της ιστολογικής εικόνας και των ανοσοϊστοχημικών ευρημάτων τέθηκε η διάγνωση του ΔΑΟΚ.

Συμπεράσματα: Το ΔΑΟΚ παρατηρείται σπάνια σε άντρες με πολύ λίγες περιπτώσεις να έχουν περιγραφεί στη βιβλιογραφία. Σε μικροσκοπικό επίπεδο εμφανίζει μεγάλη ομοιότητα με το διαυγοκυτταρικό καρκίνωμα του γενετικού συστήματος του θήλεος. Η ιστογένεση του όγκου δεν είναι γνωστή. Λόγω της συχνής εμφάνισης στις γυναίκες και της θετικότητας στο CA125 θεωρείται πιθανό να προέρχεται από υπολείμματα του μυλλεριανού πόρου. Πιθανολογείται επίσης ότι μπορεί να αφορά σε ένα είδος αδενικής διαφοροποίησης ουροθηλιακού καρκινώματος.

e-Poster Session: Ουροποιητικό

eP106

ΧΑΜΗΛΗΣ ΔΙΑΦΟΡΟΠΟΙΗΣΗΣ ΟΥΡΟΘΗΛΙΑΚΟ ΚΑΡΚΙΝΩΜΑ ΟΥΡΟΔΟΧΟΥ ΚΥΣΤΗΣ ΠΛΟΥΣΙΟ ΣΕ ΠΟΛΥΠΥΡΗΝΑ ΓΙΓΑΝΤΟΚΥΤΤΑΡΑ ΟΣΤΕΟΚΛΑΣΤΙΚΟΥ ΤΥΠΟΥ. ΠΕΡΙΓΡΑΦΗ ΣΠΑΝΙΑΣ ΠΕΡΙΠΤΩΣΗΣ

Φ. Καρασαββίδου[1], Β. Τσαγγαρή[1], Μ. Στρατάκη[1], Γ. Καμπανός[1], Β. Τζώρτζης[2], Μ. Ιωάννου[1]
[1] Πανεπιστημιακό Εργαστήριο Παθολογικής Ανατομικής, Μονάδα Ιστοπαθολογίας Π.Γ.Ν. Λάρισας
[2] Πανεπιστημιακή Ουρολογική Κλινική, Π.Γ.Ν. Λάρισας

Σκοπός: Το «χαμηλής διαφοροποίησης ουροθηλιακό καρκίνωμα της ουροδόχου κύστης με πολυπύρηνα κύτταρα οστεοκλαστικού τύπου» αποτελεί σπάνιο και επιθετικό υπότυπο του διηθητικού ουροθηλιακού καρκινώματος.

Περιγραφή Περίπτωσης: Περιγράφουμε περίπτωση άνδρα ηλικίας 62 ετών που προσήλθε στα εξωτερικά ιατρεία της ουρολογικής κλινικής με μακροσκοπική αιματουρία. Ο απεικονιστικός έλεγχος έδειξε όγκο της ουροδόχου κύστης διαστάσεων 91×59 mm. Ο ασθενής υπεβλήθη σε διουρηθρική εκτομή.

Η ιστοπαθολογική εξέταση έδειξε κακόηθες μυοδιηθητικό νεόπλασμα, αποτελούμενο από διάχυτη ανάπτυξη μονοπύρηνων νεοπλασματικών κυττάρων με ήπια πολυμορφία και συχνές μιτώσεις και πολλά διάσπαρτα πολυπύρηνα κύτταρα τύπου οστεοκλαστών. Ανοσοϊστοχημικά τα μονοπύρηνα κύτταρα ήταν θετικά στα αντισώματα κερατίνες AE1/AE3, p63 και GATTA-3 ενώ τα γιγαντοκύτταρα ήταν θετικά στο CD68 και αρνητικά στις κερατίνες AE1/AE3, p63 και GATTA-3.

Ακολούθησε ριζική κυστεοπροστατεκτομή με λεμφαδενικό καθαρισμό και χημειοθεραπεία. Ο ασθενής απεβίωσε 13 μήνες μετά την αρχική διάγνωση λόγω πολλαπλών μεταστάσεων.

Συζήτηση - Συμπέρασμα: Σύμφωνα με την WHO 2022 το «χαμηλής διαφοροποίησης ουροθηλιακό καρκίνωμα της ουροδόχου κύστης πλούσιο σε πολυπύρηνα κύτταρα οστεοκλαστικού τύπου» συμπεριλάμβανεται στον υπότυπο «χαμηλής διαφοροποίησης ουροθηλιακό καρκίνωμα». Αποτελεί σπάνιο υπότυπο, με λιγότερες από 30 αναφερόμενες περιπτώσεις στη διεθνή βιβλιογραφία. Ιστολογικά, μιμείται το γιγαντοκυτταρικό όγκο των οστών, ωστόσο, οι δυο οντότητες έχουν διαφορετική βιολογική συμπεριφορά. Τα μονοπύρηνα κύτταρα αποτελούν το νεοπλασματικό στοιχείο ενώ τα πολυπύρηνα κύτταρα θεωρούνται αντιδραστικής αιτιολογίας. Η διαφορική διάγνωση περιλαμβάνει το πλειόμορφο γιγαντοκυτταρικό καρκίνωμα και την αντίδραση τύπου ξένου σώματος.

Περιγράφουμε την περίπτωση λόγω της σπανιότητάς της. Ο παθολογοανατόμος θα πρέπει να γνωρίζει την οντότητα και να τη διαφοροδιαγνώσει κυρίως από καλοήθεις αλλοιώσεις που δύναται να την μιμηθούν.

e-Poster Session: Ουροποιητικό

eP107

ΧΟΝΔΡΩΜΑ ΟΥΡΟΔΟΧΟΥ ΚΥΣΤΗΣ: ΠΕΡΙΓΡΑΦΗ ΕΞΑΙΡΕΤΙΚΑ ΣΠΑΝΙΑΣ ΕΝΤΟΠΙΣΗΣ

Ν. Νόβκοβιτς[1], Μ.Παπαζιάν[1], Γ. Γαλανόπουλος[1], Γ. Σιμάτος[2], Δ. Κοντοθανάσης[2], Κ. Μανωλουδάκη[1]
[1] *Παθολογοανατομικό Εργαστήριο, «Τζάνειο Γενικό Νοσοκομείο Πειραιά»*
[2] *Ουρολογική Κλινική, «Τζάνειο Γενικό Νοσοκομείο Πειραιά»*

Εισαγωγή: Το χόνδρωμα μαλακών μορίων είναι σπάνιο καλόηθες ,χόνδρινης προέλευσης νεόπλασμα. Η εντόπισή του στην ουροδόχο κύστη είναι εξαιρετικά σπάνια (6 αναφορές) στη διεθνή βιβλιογραφία. Παθογενετικά πιθανόν να σχετίζεται με γενετικές ανωμαλίες (μονοσωμίες,τρισωμίες,διαμεταθέσεις ή/και κλωνικές μεταλλάξεις).΄Ολες οι περιγραφείσες περιπτώσεις αφορούν σε γυναίκες 65-75 ετών,διαγνωσθείσες στα πλαίσια διερεύνησης ουρολογικών συμπτωμάτων και πυελικού άλγους.

Υλικό και μέθοδοι: Γυναίκα, ασθενής 58 ετών, με γνωστό ιστορικό χαμηλόβαθμου θηλώδους ουροθηλιακού καρκινώματος ουροδόχου κύστεως (pTa), προσήλθε στο νοσοκομείο μας για επανέλεγχο.Κατά την κυστεοσκόπηση, στο πρόσθιο τοίχωμα, αναγνωρίστηκε ομαλών ορίων διόγκωση με υπερκείμενο ελαφρά υπερπλαστικό ή/ και φυσιολογικής όψης βλεννογόνο. Ακολούθησε βιοψία και στάλθηκαν ιστοτεμάχια συν. διαστάσεων 0,5Χ0,4Χ0,3εκ.

Αποτελέσματα: Ιστολογικά αναγνωρίστηκαν τμήματα φυσιολογικού και αντιδραστικού, υπερπλαστικού βλεννογόνου ουροδόχου κύστεως, ιστοτεμάχια μυϊκού χιτώνα και ινώδους,συνδετικού,ινοκολλαγονώδους ιστού συμφυόμενου στερρά με τμήμα υαλοειδούς χόνδρου (S100+) αποτελούμενου από φωλεές ώριμων χονδροκυττάρων σε βασεόφιλο χονδροειδές και κατά θέσεις μυξοειδές υπόστρωμα χωρίς πυρηνική ατυπία ή μιτωτική δραστηριότητα.

Τα ανωτέρω ευρήματα έθεσαν υπόνοια καλοήθους χονδρογενούς νεοπλάσματος τύπου του χονδρώματος με εξωοστική άτυπη εντόπιση στο μυικό τοίχωμα της κύστης.

Συμπεράσματα: Το χόνδρωμα μαλακών μορίων είναι καλοήθης όγκος με εξαιρετικά σπάνια εντόπιση στην ουροδόχο κύστη. Η διαφορική διάγνωση περιλαμβάνει τα ουροθηλιακά και μη νεοπλάσματα. Θεραπεία εκλογής είναι η χειρουργική εκτομή και στη συνέχεια παρακολούθηση.Παρά τη σπανιότητα της εν λόγω οντότητας, ο Παθολογοανατόμος οφείλει να τη συμπεριλαμβάνει στο διαφοροδιαγνωστικό του πεδίο, ιδιαίτερα σε περιπτώσεις υποεπιθηλιακών εξεργασιών με συμμετοχή υαλοειδούς χόνδρου.

e-Poster Session: Ουροποιητικό

eP108

ΠΑΡΑ ΤΗΝ ΚΛΙΝΗ ΑΞΙΟΛΟΓΗΣΗ ΕΠΑΡΚΕΙΑΣ ΒΙΟΨΙΑΣ ΝΕΦΡΟΥ

Π. Πατεινάκης[1], Π. Κυρικλίδου[1], Ε. Μάνου[1], Α. Ντέμκα[1], Σ. Παναγάκου[1], Α. Καρράς[1], Ε. Μάσσα[2], Α. Κυροπούλου[2], Σ. Κατσαρός[2], Β. Παπαδημητρίου[2], Σ. Περβανά[2]
[1] *Νεφρολογική κλινική Γ.Ν.Θ. Παπαγεωργίου*
[2] *Εργαστήριο Παθολογικής Ανατομικής Γ.Ν.Θ. Παπαγεωργίου*

Σκοπός: Η βιοψία νεφρού αποτελεί αναντικατάστατη διαγνωστική μέθοδο στη διερεύνηση σπειραματικών και σωληναριοδιάμεσων νοσημάτων. Η επάρκειά της καθορίζεται από την παρουσία νεφρικού φλοιού, ο οποίος σε περίπτωση σπειραματοπαθειών, πρέπει να περιέχει αριθμό σπειραμάτων, ικανό για στήριξη διάγνωσης και κατάρτιση θεραπευτικού σχεδίου. Η λήψη βιοπτικού κυλίνδρου με βελόνα tru cut υπό υπερηχογραφική ή αξονοτομογραφική καθοδήγηση, ενδέχεται να μην περιέχει σπειράματα και συνεπώς να μην είναι διαγνωστική. Η παρά την κλίνη άμεση αξιολόγηση του βιοπτικού κυλίνδρου με στερεοσκόπιο ή κοινό μικροσκόπιο για την παρουσία σπειραμάτων, επιτρέπει την αξιοποίηση της επεμβατικής αυτής διαγνώστικής μεθόδου, βελτιστοποιώντας τον λόγο οφέλους προς κίνδυνο υπέρ του ασθενή.

Υλικό και μέθοδος: Μελετήθηκαν 274 βιοψίες νεφρού (25 χωρίς και 249 με παρά την κλίνη αξιολόγηση επάρκειας). Η αξιολόγηση έγινε με κοινό μικροσκόπιο, με τον βιοπτικό κύλινδρο πάνω σε διηθητικό χαρτί εμποτισμένο σε φυσιολογικό ορό και τοποθετημένο σε διάφανο τριβλίο Petri, και μεγένθυση Χ100 (αντικειμενικός Χ10, προσοφθάλμιος Χ10).

Αποτελέσματα: Το ποσοστό επάρκειας ήταν 88% (22/25) χωρίς αξιολόγηση και 99,2% (247/249) με παρά την κλίνη αξιολόγηση επάρκειας της βιοψίας (p: 0.000). Οι δύο περιπτώσεις ανεπάρκειας οφείλονταν η μία σε μη συνεργασία της ασθενούς και η άλλη σε νοσογόνο παχυσαρκία με δυσχέρεια προσπέλασης του νεφρού. Επίσης, σε μία άλλη περίπτωση αναγνωρίστηκε λήψη εντερικού ιστού κατά την δεύτερη προσπάθεια βιοψίας, χωρίς επιπλοκές για το ασθενή και με επαρκές για διάγνωση βιοπτικό υλικό.

Συμπέρασμα: Η παρά την κλίνη αξιολόγηση επάρκειας υλικού βιοψίας νεφρού αυξάνει σημαντικά τα ποσοστά επάρκειας, μεγιστοποιώντας το διαγνωστικό όφελος της βιοψίας.

e-Poster Session: Ουροποιητικό

eP109

ΝΕΦΡΙΚΗ AL ΑΜΥΛΟΕΙΔΩΣΗ ΜΕ ΑΠΟΚΛΕΙΣΤΙΚΑ ΑΓΓΕΙΑΚΗ ΠΡΟΣΒΟΛΗ. ΠΕΡΙΓΡΑΦΗ ΠΕΡΙΠΤΩΣΗΣ

Π. Πατεινάκης[1], Π. Κυρικλίδου[1], Ε. Μάνου[1], Α. Ντέμκα[1], Α. Καρράς[1], Ε. Μάσσα[2], Α.Κυροπούλου[2], Σ. Κατσαρός[2], Β. Παπαδημητρίου[2], Σ. Περβανά[2]
[1] *Νεφρολογική κλινική Γ.Ν.Θ. Παπαγεωργίου*
[2] *Εργαστήριο Παθολογικής Ανατομικής Γ.Ν.Θ. Παπαγεωργίου*

Η πρωτοπαθής αμυλοείδωση περιλαμβάνει κυρίως αμυλοείδωση από ελαφρές αλύσους (AL) και μπορεί να διηθήσει σχεδόν κάθε όργανο. Σε νεφρική προσβολή περιγράφονται δύο ιστοπαθολογικά πρότυπα: α) η διάχυτη προσβολή, που χαρακτηρίζεται από εναποθέσεις αμυλοειδούς στα σπειράματα και στα νεφρικά αγγεία και εκδηλώνεται συνήθως με πρωτεϊνουρία νεφρωσικού εύρους, και β) η πολύ σπανιότερη, αποκλειστικά αγγειακή προσβολή, που σχετίζεται με λιγότερο θορυβώδη κλινικοεργαστηριακά νεφρικά ευρήματα και αποτελεί συχνά μια διαγνωστική πρόκληση.

Περιγράφεται η περίπτωση 70χρονης γυναίκας με ιστορικό καρκίνου του μαστού (χ/θής προ 6ετίας, χωρίς υποτροπή), μυελοδυσπλαστικο σύνδρομο από 18μήνου ΧΝΝ (SCr: 1,8mg/dl), η οποία εισήχθει λόγω επιδείνωσης νεφρικής λειτουργίας (SCr: 4,618mg/dl) μετά από ενδοφλέβια χορήγηση ιωδιούχου σκιαγραφικού για την διενέργεια αξονικής τομογραφίας στα πλαισια επανασταδιοποίησης. Δεν παρουσίαζε αιματουρία ή σημαντική λευκωματουρία. Η απεικόνιση των νεφρών δεν ανέδειξε παθολογικά ευρήματα. Από τον λοιπό εργαστηριακό έλεγχο παρουσίαζε αυξημένες κ ελαφρές άλυσους στον ορό με αυξημένο λόγο κ/λ. Η ανοσοκαθήλωση ορού και ούρων ήταν αρνητική για μονοκλωνικό κλάσμα. Το μυελόγραμμα ανέδειξε 7% πλασματοκύτταρα. Για τον προσδιορισμό τους αιτίου επιδεινούμενης νεφρικής λειτουργίας υποβλήθηκε σε βιοψία νεφρού, η οποία ανέδειξε έντονη πάχυνση του τοιχώματος των αρτηριολίων και των αρτηριών από συσσώρευση αμυλειδούς. Τα σπειράματα δεν παρουσίαζαν εμφανείς εναποθέσεις αμυλοειδούς. Στο ανοσοφθορισμό το αμυλοειδές ήταν από κ θετικότητα. Σε ανοσοϊστοχημκές χρώσεις παρατηρήθηκε εστιακή παρουσία πλασματοκυττάρων στο νεφρικό διάμεσο ιστό με έκφραση κ ελαφρών αλύσων. Η ασθενής εντάχθηκε σε πρόγραμμα περιοδικής αιμοκάθαρσης και έλαβε χημειοθεραπεία με μπορτεζομίμπη και δεξαμεθαζόνη. Οστεομυελική βιοψία με παρουσία 30% διήθησης από πλασματοκύτταρα, έθεσε ακολούθως την διάγνωση του πολλαπλού μυελώματος.

e-Poster Session: Ουροποιητικό

eP110

ΔΙΑΓΝΩΣΗ ΤΗΣ ΙΝΙΔΩΔΟΥΣ ΣΠΕΙΡΑΜΑΤΟΝΕΦΡΙΤΙΔΑΣ ΜΕ ΑΝΟΣΟΪΣΤΟΧΗΜΙΚΗ ΧΡΩΣΗ ANTI-DNAJB9

Π. Πατεινάκης[1], Π. Κυρικλίδου[1], Ε. Μάνου[1], Α. Ντέμκα[1], Σ. Παναγάκου[1], Ε. Μάσσα[2], Α. Κυροπούλου[2], Σ. Κατσαρός[2], Β. Παπαδημητρίου[2], Σ. Περβανά[2]
[1] *Νεφρολογική κλινική Γ.Ν.Θ. Παπαγεωργίου*
[2] *Εργαστήριο Παθολογικής Ανατομικής Γ.Ν.Θ. Παπαγεωργίου*

Σκοπός: Η ινιδώδης σπειραματονεφρτίτιδα (ΙΣΝ) είναι μία σχετικά σπάνια μορφή σπειραματικής προσβολής, η διάγνωση της οποίας μέχρι πρότινος απαιτούσε τη χρήση ηλεκτρονικού μικροσκοπίου, προς την ανάδειξη των παθογνωμικών, διαμέτρου 15-25nm, τυχαίως προσανατολισμένων ινιδίων, στο μεσάγγειο και τα σπειραματικά τριχοειδικά τοιχώματα, τα οποία διαφέρουν από το αμυλοειδές ως προς το μέγεθος, και δεν ταυτοποιούνται με τη χρώση ερυθρού του Κονγκό ή άλλη ειδική ιστοχημική χρώση. Η ανοσοϊστοχημική χρώση για την πρωτεΐνη του κυτταρικού ενδοπλασματικού δυκτίου DNAJB9 σε τομές παραφίνης έχει πρόσφατα μελετηθεί στη διάγνωση της ΙΣΝ, με υψηλά ποσοστά ειδικότητας και ευαισθησίας.

Υλικό & Μέθοδος: Μελετήθηκαν οι νεφρικές βιοψίες τριών ασθενών, ενός με ΙΣΝ, ενός με διαβητική νεφροπάθεια (τύπος οζώδους σπειραματοσκλήρυνσης) και ενός με AL αμυλοείδωση. Η διάγνωση της ΙΣΝ είχε τεθεί με ηλεκτρονικό μικροσκόπιο. Έγινε ανοσοϊστοχημική χρώση με αντίσωμα που συνδέει την πρωτεΐνη DNAJB9 σε τομές νεφρικού ιστού, μονιμοποιημένου σε φορμόλη και εγκλεισμένου σε παραφίνη.

Αποτελέσματα: Στις τομές της ΙΣΝ, η χρώση ήταν θετική σε μεσάγγειο και τριχοειδικά τοιχώματα, ποδοκύτταρα και σωληναρικά κύτταρα. Στις τομές της διαβητικής νεφροπάθειας και της AL αμυλοείδωσης δεν υπήρξε θετική χρώση, πέρα από τη μη ειδική θετικότητα των ποδοκυττάρων και των σωληναριακών κυττάρων, που χρησιμεύει και ως θετικός μάρτυρας.

Συμπεράσματα: Η εφαρμογή ανοσοϊστοχημικής χρώσης anti-DNAJB9 σε τομές παραφίνης για τη διάγνωση της ΙΣΝ αποτελεί μία σχετικά απλή και πρακτική εναλλακτική διαγνωστική προσέγγιση, που δεν απαιτεί τη χρήση ηλεκτρονικού μικροσκοπίου.

e-Poster Session: Ουροποιητικό

eP111

ΝΕΦΡΙΚΗ ΟΞΑΛΩΣΗ ΣΧΕΤΙΖΟΜΕΝΗ ΜΕ ΥΠΕΡΚΑΤΑΝΑΛΩΣΗ ΒΙΤΑΜΙΝΗΣ C. ΠΕΡΙΓΡΑΦΗ ΠΕΡΙΠΤΩΣΗΣ

Π. Πατεινάκης[1], Η. Μηνασίδης[2], Ε. Αλμαλιώτης[2], Θ. Ζαγρής[2], Ε. Μάσσα[3], Α. Κυροπούλου[3], Σ. Κατσαρός[3], Β. Παπαδημητρίου[3], Σ. Περβανά[3]
[1] *Νεφρολογική κλινική Γ.Ν.Θ. Παπαγεωργίου*
[2] *Νεφρολογικό τμήμα 424 ΣΓΝΕ*
[3] *Εργαστήριο Παθολογικής Ανατομικής Γ.Ν.Θ. Παπαγεωργίου*

Την περίοδο της πανδημίας η εκτός ιατρικών ενδείξεων λήψη διατροφικών συμπληρωμάτων και βιταμινών θεωρήθηκε μέσο ενίσχυσης του ανοσοποιητικού.

Άνδρας ετών 67 υποβλήθηκε σε βιοψία νεφρού προς διερεύνηση σταδιακά αυξανόμενης κρεατινίνης (1,6mg/dl > 4.5mg/dl σε διάστημα 6 μηνών) και λευκωματουρίας έως 3,2g/24h, χωρίς μικροαιματουρία. Ο ορολογικός ανοσολογικός του έλεγχος ήταν αρνητικός. Το ατομικό του αναμνηστικό περιελάμβανε αρτηριακή υπέρταση, υπό φαρμακευτική αγωγή, δυσλιπιδιαιμία, και ισχαιμικό αγγειακό εγκεφαλικό επεισόδιο, με παρουσία stent καρωτίδων άμφω.

Το βιοπτικό υλικό περιείχε νεφρικό φλοιό με 13 σπειράματα, εκ των οποίων τα 8 (62%) ήταν πλήρως ουλοποιημένα. Τα υπόπλοιπα 5 παρουσίαζαν ήπια αύξηση του μεγέθους τους και ένα από αυτά παρουσίαζε τμηματική σκλήρυνση. Ανσοσοϊστολογικά δεν παρατηρήθηκαν ανοσοεναποθέσεις IgG, IgA, IgM, C3c, C1q, κ και λ. Ο αυλός πολλών σωληναρίων περιείχε κρυστάλλους οξαλικού ασβεστίου που συνοδευόταν από οξεία σωληναριακή βλάβη. Αλοίωσεις σωληναριακής ατροφίας και διάμεσης ίνωσης καταλάμβαναν έκταση άνω του 50% της επιφάνειας του φλοιού. Τα αγγεία χαρακτηρίζονταν από έντονη αύξηση του έσω-μέσου χιτώνα των αρτηριών και μέτρια υαλίνωση των αρτηριολίων.

Το ιστορικό του ασθενούς ήταν αρνητικό για λήψη αιθυλενογλυκόλης, παγκρεατίτιδα, σύνδρομο δυσαπορρόφησης ή χειρουγείου εντερικής παράκαμψης. Ο ασθενής ανέφερε λήψη βιταμίνης C ως διατροφικού πρόσθετου σε δόση 1 γραμμαρίου ημερησίως από 10ετίας, και 2 γραμμαρίων από το 2020, με αύξηση έως 3 γραμμάρια κατά τη διάρκεια ιογενών λοιμώξεων.

Η βιταμίνη C μεταβολίζεται σε οξαλικό και η κατάχρησή της είναι νεφροτοξική, καθώς έχει συσχετιστεί με δευτεροπαθή νεφρική οξάλωση. Στο συγκεκριμένο ασθενή συνυπήρχαν χρόνιες αλλοιώσεις υπερτασικής νεφροπάθειας, που επιβαρύνουν σημαντικά τη νεφρική πρόγνωση.

e-Poster Session: Ουροποιητικό

eP112

ΚΑΡΚΙΝΩΜΑ ΟΥΡΟΔΟΧΟΥ ΚΥΣΤΗΣ ΜΕ ΑΣΥΝΗΘΗ ΜΟΡΦΟΛΟΓΙΑ ΚΑΙ ΑΝΟΣΟΦΑΙΝΟΤΥΠΟ

Ι. Αμπά Ντέκα[1], Α. Μαλιώρης[2], Γ. Γκότσος[2], Σ. Μηλιάς[3], Γ. Ράπτου[1]
[1] Εργαστήριο Γεν. Παθολογίας και Παθολογικής Ανατομικής, Α.Π.Θ., Π.Γ.Ν.Θ. ΑΧΕΠΑ
[2] Ιδιώτες Ειδικοί ουρολόγοι
[3] Ιδιώτης Ειδικός Παθολογοανατόμος

Εισαγωγή: Παρουσιάζεται περίπτωση καρκινώματος ουροδόχου κύστης με ασυνήθη μορφολογία και ανοσοφαινότυπο.

Υλικά και μέθοδοι: Άντρας 77 ετών, παρουσίασε συμπτώματα δυσουρίας και αιματουρίας. Κατά την κυστεοσκόπηση, παρατηρήθηκε προβάλλουσα, αιμορραγική εξεργασία. Επίσης κατά τον κλινικό και απεικονιστικό έλεγχο, διαπιστώθηκε καθηλωμένη πύελος. Παρελήφθη διουρηθρικό υλικό από τη ουροδόχο κύστη, καθώς και υλικό της βλάβης από την προστατοκυστική γωνία (διαορθικά).

Σκοπός της μελέτης: Διερεύνηση καρκινώματος ουροδόχου κύστης με ασυνήθεις χαρακτήρες και παθολογοανατομική διαφορική διάγνωση μεταξύ πρωτοπαθούς και μεταστατικού.

Αποτελέσματα: Στις τομές Η+Ε παρατηρήθηκε διήθηση του υποεπιθηλιακού συνδετικού ιστού από κακοήθη νεοπλασματική εξεργασία με υποστρόγγυλα ή πολυγωνικά νεοπλασματικά κύτταρα, με ηωσινόφιλο και σπάνια βλεννώδες κυτταρόπλασμα. Οι πυρήνες ήταν ωοειδείς ή υποστρόγγυλοι,με μέτρια έως έντονη πολυμορφία και ατυπία και αυξημένη μιτωτική δραστηριότητα. Ορισμένος αριθμός κυττάρων προσέλαβαν χαρακτήρες δίκην “σφραγιστήρος δακτυλίου”. Τα νεοπλασματικά κύτταρα διατάσσονταν με δοκιδώδη και μικροθηλώδη αρχιτεκτονική, εντός δεσμοπλαστικού υποστρώματος. Αναγνωρίστηκαν ολιγάριθμες λεμφαγγειακές διηθήσεις. Σε όλες τις τομές σαφής συσχέτιση των νεοπλασματικών κυττάρων με το καλυπτήριο ουροθήλιο ή δυσπλαστικές αλλοιώσεις του ουροθηλίου δεν παρατηρήθηκαν. Κατά τον ανοσοϊστοχημικό έλεγχο, παρατηρήθηκε ποικίλου βαθμού θετικότητα των νεοπλασματικών κυττάρων στο CDX2, ενώ μικρός αριθμός κυττάρων ήταν θετικός στην CK7 ή/και στην κερατίνη 20. Οι χρώσεις για GATA3, c-erbB2, Uroplakin III, PSAP, NKX3.1 και p63 ήταν αρνητικές.

Συμπέρασμα: Αδένοκαρκίνωμα χαμηλής διαφοροποίησης, με εν μέρει μικροθηλώδη αρχιτεκτονική και με εν μέρει παρουσία κυττάρων με χαρακτήρες δίκην “σφραγιστήρος δακτυλίου”. Λόγω του ανοσοφαινότυπου τέθηκε η υπόνοια προέλευσης από το γαστρεντερικό. Κατόπιν αυτού διαπιστώθηκε από το ιστορικό του ασθενή προ πενταετίας γαστρεκτομή για “πρώιμο γαστρικό καρκίνωμα διαχύτου τύπου” οπότε θεωρήθηκε ως υποτροπή από το καρκίνωμα στομάχου και ο ασθενής τέθηκε σε Χ/Θ.

e-Poster Session: Ουροποιητικό

eP113

ΑΙΜΑΓΓΕΙΟ-ΛΕΜΦΑΓΓΕΙΩΜΑ ΟΣΧΕΟΥ: ΜΙΑ ΕΞΑΙΡΕΤΙΚΑ ΣΠΑΝΙΑ ΟΝΤΟΤΗΤΑ

Μ. Παπαζιάν[1], N. Novkovic[1], Φ. Κυραμαργιός[2], Ε. Αρκουμάνη[3], Μ. Νιφόρα[3], Κ. Μανωλουδάκη[1]
[1] Παθολογοανατομικό Εργαστήριο, «Τζάνειο Γενικό Νοσοκομείο Πειραιά»
[2] Γ' Χειρουργική Κλινική, «Τζάνειο Γενικό Νοσοκομείο Πειραιά»
[3] Εργαστήριο Παθολογικής Ανατομικής «Ιστοδιερεύνηση», Καλλιθέα

Τα αιμαγγειο-λεμφαγγειώματα (hemangiolymphangiomas/HLAs) είναι εξαιρετικά σπάνιοι όγκοι στην κατηγορία των αγγειο-δυσπλασιών, μεικτής προέλευσης από λεμφαγγεία και αιμοφόρα αγγεία. Το 95% εντοπίζεται σε τράχηλο και μασχαλιαία χώρα, το 5% σε άκρα, μεσοθωράκιο, κοιλιακή χώρα, στοματική κοιλότητα, ουροδόχο κύστη, σπονδυλική στήλη και γαστρεντερικό σωλήνα. Η εντόπιση στην γεννητική περιοχή του άρρενος είναι εξαιρετικά ασυνήθης, με μόλις 2 αναφερόμενα περιστατικά στη βιβλιογραφία(ένα όρχεως και ένα σπερματικού τόνου σε ασθενείς 84 και 17 ετών αντίστοιχα)

Η περίπτωση μας αφορά σε έφηβο 15ετών με όγκο οσχέου διαστ.5,5χ4,5χ4εκ.Μικροσκοπικά αναδείχθηκε αγγειακή αλλοίωση αποτελούμενη εν μέρει από διευρυσμένα αιμοφόρα αγγεία με παρουσία ερυθρών(τύπου του σηραγγώδους αιμαγγειώματος)και εν μέρει από ευμεγέθεις λεμφαγγειακούς χώρους με παρουσία ενδοαυλικού άνυφου υλικού με αφρώδη ιστιοκύτταρα και μικρές λεμφοκυτταρικές αθροίσεις(τύπου του κυστικού/σηραγγώδους λεμφαγγειώματος). Ανοσοϊστοχημικά, αναδείχθηκε θετικότητα στους δείκτες CD31,CD34,Factor VIII,D2-40.

Επισημαίνεται ότι ο δείκτης D2-40,τόσο στη δική μας περίπτωση όσο και βιβλιογραφικά, μπορεί να εκφραστεί στο σύνολο των αγγειακών χώρων, ανεξαρτήτως μορφολογίας αιμοφόρου αγγείου/λεμφαγγείου.

Τα HLAs είναι όγκοι χαμηλής αιματικής ροής και καλοήθους φύσης, θεωρούνται συγγενείς διαμαρτίες ή με ανάπτυξη στην πρώιμη παιδική ηλικία,αλλά μπορεί να γίνουν αναγνωρίσιμα/αισθητά σε οποιαδήποτε ηλικία,ιδιαίτερα μετά από τραύμα, επιλοίμωξη ή ορμονική επίδραση. Η αιτιοπαθογένεση τους είναι άγνωστη. Μία θεωρία υποστηρίζει ότι εμβρυογενετικά, η έκτοπη κατανομή λεμφαγγειακού ιστού οδηγεί σε μη-σύνδεση των λεμφαγγείων με το δίκτυο αγωγών του λεμφικού συστήματος και την αντ'αυτού σύνδεση με αιμοφόρα αγγεία.

Αναφέρεται συσχέτιση με συγγενή σύνδρομα, όπως το Klipple-Trenaunay-Weber, ενώ σε συγκεντρωτική μελέτη των HLAs πεπτικού, αναδείχθηκε σύγχρονη παρουσία πολλαπλών άλλων νόσων στους ασθενείς, ιδιαίτερα αυτοάνοσων, παρότι δεν έχει αναγνωρισθεί συνδετικός μηχανισμός.

Για τους βαθύτερα εντοπιζόμενους ευμεγέθεις όγκους, η χειρουργική εκτομή αποτελεί θεραπεία εκλογής, ενώ σημειώνεται αυξημένος κίνδυνος τοπικής υποτροπής, μετά από ατελή αφαίρεση.

e-Poster Session: Ουροποιητικό

eP114

ΣΠΑΝΙΑ ΠΕΡΙΠΤΩΣΗ ΜΕΤΑΣΤΑΤΙΚΟΥ ΔΙΑΥΓΟΚΥΤΤΑΡΙΚΟΥ ΝΕΦΡΟΚΥΤΤΑΡΙΚΟΥ ΚΑΡΚΙΝΩΜΑΤΟΣ ΣΤΟ ΔΕΡΜΑ ΤΗΣ ΚΕΦΑΛΗΣ

Χ. Δασταμάνη[1], Γ. Γαλανόπουλος[2], Σ. Γαντζούλας[3], Α. Γραββάνη[1]
[1] Εργαστήριο Παθολογικής Ανατομικής, Γ.Ν. Καρδίτσας
[2] Εργαστήριο Παθολογικής Ανατομικής Ε.Α.Ν.Π «Μεταξά»
[3] Χειρουργική Κλινική Γ.Ν. Καρδίτσας

Εισαγωγή: Οι δερματικές μεταστάσεις του διαυγοκυτταρικού νεφροκυτταρικού καρκινώματος (ΔΝΚ) θεωρούνται σπάνιες και στην πλειοψηφία των περιπτώσεων συνυπάρχει μετάσταση σε τουλάχιστον άλλο ένα όργανο.

Σκοπός της μελέτης: Η παρουσίαση μετάστασης ΔΝΚ στο δέρμα της κεφαλής.

Υλικό και Μέθοδοι: Γυναίκα ηλικίας 68 ετών προσήλθε στη Χειρουργική Κλινική του Γ.Ν. Καρδίτσας για αφαίρεση δερματικού μορφώματος κεφαλής το οποίο είχε εμφανιστεί προ 6μήνου με προοδευτική αύξηση του μεγέθους. Προς ιστοπαθολογική εξέταση παρελήφθη τεμάχιο δέρματος διαστάσεων επιφανείας 2,2x1,1 εκ. και πάχους έως 0,7 εκ. το οποίο έφερε ογκίδιο μεγίστης διαμέτρου 2 εκ. με κιτρινόφαιη-ερυθρόφαιη χροιά διατομής και σκληροελαστική σύσταση. Ιστολογικώς παρουσίαζε εικόνα καρκινώματος αποτελούμενο από φωλεές και αδένια νεοπλασματικών κυττάρων με άφθονο διαυγές κυτταρόπλασμα και πυρήνα χωρίς αξιοσημείωτη ατυπία με εμφανές πυρήνιο (ηωσινόφιλο πυρήνιο σε μεγέθυνση x400). Η ανοσοϊστοχημική μελέτη απέβη θετική για Vimentin και CD10 και αρνητική για CK7 και CD117. Στο ιστορικό της ασθενούς αναφερόταν νεφρεκτομή προ έτους για ΔΝΚ grade 1-2 σταδίου TNM pT1bN0M0 χωρίς στοιχεία αγγειακής διήθησης.

Αποτελέσματα: Η μορφολογική εικόνα σε συνδυασμό με τα ανοσοϊστοχημικά ευρήματα ήταν συμβατά με προέλευση του νεοπλάσματος από το νεφρό. Ακολούθησε περαιτέρω εργαστηριακή διερεύνηση της ασθενούς με αξονικές τομογραφίες θώρακος, κοιλίας και εγκεφάλου, οι οποίες δεν ανέδειξαν αξιοσημείωτα παθολογικά ευρήματα.

Συμπεράσματα: Δερματικές μεταστάσεις παρατηρούνται στο 3% των ΔΝΚ και είναι πιο συχνές στους άντρες. Συνήθως εμφανίζονται στο τελικό στάδιο της νόσου και σχετίζονται με κακή πρόγνωση λόγω παρουσίας σύγχρονων σπλαχνικών μεταστάσεων στο 90% των περιπτώσεων.

e-Poster Session: Ουροποιητικό

eP115

ΧΑΜΗΛΟΒΑΘΜΗΣ ΚΑΚΟΗΘΕΙΑΣ ΟΓΚΟΚΥΤΤΑΡΙΚΟ ΝΕΟΠΛΑΣΜΑ ΝΕΦΡΟΥ (LOT). ΜΙΑ ΝΕΑ ΣΠΑΝΙΑ ΟΝΤΟΤΗΤΑ. ΠΕΡΙΓΡΑΦΗ ΔΥΟ ΠΕΡΙΠΤΩΣΕΩΝ

Α. Στόφας[1], Α. Πατερέλη[2], Κ. Παλαμάρης[1], Δ. Γούτας[1], Ν.Κατσούλας[1], Α. Γεωργίου[1], Χ. Γακιοπούλου[1], Π. Κορκολοπούλου[1]

[1] *Εργαστήριο Παθολογικής Ανατομικής, Ιατρική Σχολή, Εθνικό και Καποδιστριακό Πανεπιστήμιο Αθηνών*

[2] *Εργαστήριο Παθολογικής Ανατομικής, Νοσοκομείο Παίδων «Η Αγία Σοφία»*

Εισαγωγή: Το χαμηλόβαθμης κακοήθειας ογκοκυτταρικό νεόπλασμα [low-grade oncocytic tumour (LOT)] αφορά σε υπότυπο ογκοκυτταρικού νεφροκυτταρικού νεοπλάσματος, το οποίο περιγράφεται για πρώτη φορά στην Ταξινόμηση του Παγκόσμιου Οργανισμού Υγείας στην 5η έκδοση. Είναι μονήρες νεόπλασμα του νεφρού που εμφανίζεται σποραδικά σε μεγαλύτερους ασθενείς, ενώ σπανίως παρατηρείται σε ασθενείς με οζώδη σκλήρυνση.

Σκοπός: Παρουσιάζουμε δύο περιστατικά LOT.

Υλικό και μέθοδοι: 1η περίπτωση: Άνδρας 64 ετών με ιστορικό πολυκυστικής νόσου νεφρών και χρόνια νεφρική ανεπάρκεια υπεβλήθη σε αριστερή νεφρεκτομή. Η μακροσκοπική εξέταση του παρασκευάσματος ανέδειξε καστανόφαιης χροιάς και συμπαγούς όψης, νεοπλασματικό όγκο μεγίστης διαμέτρου 6 εκ. 2η περίπτωση: Άνδρας 75 ετών υπεβλήθη σε μερική αριστερή νεφρεκτομή. Η μακροσκοπική εξέταση του παρασκευάσματος ανέδειξε καστανόφαιης χροιάς και συμπαγούς όψης, νεοπλασματικό όγκο μεγίστης διαμέτρου 3,1 εκ.

Αποτελέσματα: Μικροσκοπικά αμφότερα τα νεοπλάσματα ταξινομήθηκαν ως χαμηλόβαθμης κακοήθειας ογκοκυτταρικά νεοπλάσματα [LOT – WHO 2022] με συμπαγές-φωλεώδες αρχιτεκτονικό πρότυπο ανάπτυξης αποτελούμενα από κύτταρα με ηωσινόφιλο κοκκιώδες κυτταρόπλασμα, χαμηλόβαθμη πυρηνική ατυπία και με απουσία νεκρώσεων. Ο ανοσοϊστοχημικός έλεγχος έδειξε στα νεοπλασματικά κύτταρα έκφραση PAX8, CK7, και CK8/18, ενώ ήταν αρνητικός για c-KIT/CD117, Vimentin, CD10 και CAIX.

Συμπέρασμα: Ο LOT παρουσιάζει ευνοϊκή βιολογική συμπεριφορά συγκριτικά με τα υπόλοιπα νεφροκυτταρικά καρκινώματα. Στην κατηγορία των όγκων αυτών τοποθετούνται όγκοι, οι οποίοι στις προηγούμενες ταξινομήσεις θα θεωρούνταν χρωμόφοβο νεφροκυτταρικό καρκίνωμα ηωσινόφιλης ποικιλίας, υβριδικό χρωμόφοβο-ογκοκυτταρικό νεόπλασμα (με χαρακτήρες ενδιάμεσους μεταξύ χρωμόφοβου καρκινώματος και ογκοκυτώματος), οι οποίοι έχουν τυπικά θετική έκφραση έναντι cKIT. Αντιθέτως οι LOT, όπως συμβαίνει και στα παρόντα νεοπλάσματα, είναι τυπικά αρνητικοί για cKIT, ενώ επιπλέον είναι θετικοί έναντι CK7 και αρνητικοί έναντι Vimentin.

eP116

ΙΣΤΙΚΗ ΜΕΛΕΤΗ ΒΙΟΛΟΓΙΚΩΝ ΔΕΙΚΤΩΝ ΤΟΠΙΚΑ ΠΡΟΧΩΡΗΜΕΝΟΥ ΚΑΡΚΙΝΟΥ ΠΡΟΣΤΑΤΗ ΥΠΟ ΑΚΤΙΝΟΘΕΡΑΠΕΥΤΙΚΟΥΣ ΧΕΙΡΙΣΜΟΥΣ

Σ. Κουμπάρδας[1], Ο. Μπατσή [2], Ε. Κρίκου[1], Χ. Γακιοπούλου[1], Χ. Αλαμανής[3], Α. Χ. Λάζαρης[1]
[1] Α' Εργαστήριο Παθολογικής Ανατομικής, Ιατρική Σχολή Εθνικού και Καποδιστριακού Πανεπιστημίου Αθηνών, Αθήνα
[2] Εργαστήριο Παθολογικής Ανατομικής, Γ.Ο.Ν.Κ. «Οι Άγιοι Ανάργυροι», Κηφισιά
[3] Α' Ουρολογική Κλινική, Γ.Ν.Α. «Λαϊκό», Ιατρική Σχολή Εθνικού και Καποδιστριακού Πανεπιστημίου Αθηνών, Αθήνα

Εισαγωγή: Το 20-60% του τοπικά προχωρημένου καρκίνου προστάτη υποτροπιάζει. Επιχειρείται συσχετισμός μεταξύ παθολογοανατομικών χαρακτηριστικών και της ανοσοέκφρασης των δυνητικώς εμπλεκομένων θετικά στον κυτταρικό πολλαπλασιασμό, πρωτεϊνών EZH2 & FOXM1 σε τοπικά προχωρημένο PCa και της ανταπόκρισης στην ακτινοθεραπεία (ΑΚΘ), της επιβίωσης και της υποτροπής της νόσου.

Υλικό-Μέθοδος: Αναδρομική μελέτη 100 καρκινοπαθών, οι οποίοι υποβλήθηκαν σε ριζική προστατεκτομή στο Γ.Ν.Α. «Λαϊκό» και διαγνώστηκαν με στάδιο Τ3, είτε R+ είτε <5 χιλ. απόσταση του καρκίνου από τα εγχειρητικά όρια είτε N_1. Συγκατατιθέμενοι ασθενείς απάντησαν σε ερωτήσεις για την μετεγχειρητική διαχείριση του PCa. Χρησιμοποιήθηκαν αντιπροσωπευτικές τομές για ανοσοϊστοχημικές χρώσεις, εκτιμώμενες κατά Allred, έγινε κωδικοποίηση δεδομένων και στατιστική ανάλυσή τους.

Αποτελέσματα: Ο δείκτης EZH2 επέδειξε επαρκή ανοσοέκφραση στο 12% του συνόλου των ασθενών, ενώ ο FOXM1 στο 30%. Όσοι ασθενείς της μελέτης μας υπεβλήθησαν σε ΑΚΘ και χαρακτηρίζονταν από επαρκή ανοσοϊστοθετικότητα του δείκτη EZH2, εμφάνισαν συχνότερα υποτροπή (p= 0,041) συγκριτικά με εκείνους με αρνητική ή ασθενώς θετική ανοσοχρώση του EZH2. Η επαρκής ανοσοϊστοθετικότητα του δείκτη FOXM1 συμβάδιζε με πτωχή επιβίωση, όχι όμως σε στατιστικώς σημαντικό βαθμό (p= 0.236). Συνυπάρχουσα συνιστώσα πορογενούς καρκινώματος αύξανε την πιθανότητα υποτροπής (p=0,046). Αναμενομένως, οι ασθενείς που υποτροπίασαν συγκριτικά με αυτούς που δεν υποτροπίασαν είχαν σε στατιστικώς σημαντικό βαθμό υψηλότερο βαθμό κακοήθειας του PCa, ενώ όσοι απεβίωσαν από τη νόσο τους, βρίσκονταν σε πιο προχωρημένο στάδιο.

Συμπεράσματα: Μεγαλύτερη πιθανότητα υποτροπής και θανάτου παρουσίασαν όσοι από τους ασθενείς που έλαβαν ΑΚΘ, ήταν σταδίου Τ3b και, εν γένει, όσοι χαρακτηρίζονταν από επαρκή θετική ανοσοέκφραση του EZH2, η οποία φαίνεται πως σχετίζεται με ακτινοανθεκτικότητα.

e-Poster Session: Ουροποιητικό

eP117

ΠΑΡΟΥΣΙΑΣΗ ΣΠΑΝΙΟΥ ΠΕΡΙΣΑΤΙΚΟΥ: ΓΕΝΙΚΕΥΜΕΝΗ ΚΑΡΚΙΝΩΜΑΤΩΣΗ ΑΠΟ ΠΛΑΣΜΑΤΟΚΥΤΤΑΡΟΕΙΔΕΣ ΟΥΡΟΘΗΛΙΑΚΟ ΚΑΡΚΙΝΩΜΑ ΣΕ ΑΣΘΕΝΗ ΜΕ ΣΥΝΔΡΟΜΟ BARDET-BIEDL

Χ. Γούτα[1], Χ. Νικολαΐδου[1], Γ. Μαργιούλα - Σιάρκου[2], Μ. Συμεωνίδου[1], Σ. Πετούσης[2], Ι. Βενιζέλος[1]
[1] *Εργαστήριο Παθολογικής Ανατομικής Γ.Ν.Θ. Ιπποκράτειο*
[2] *Β' Μαιευτική-Γυναικολογική Κλινική Γ.Ν.Θ. Ιπποκράτειο*

Το σύνδρομο Bardet-Biedl έχει περιγραφεί τα τελευταία χρόνια ως μία συγγενής πολυσυστηματική διαταραχή με εκδηλώσεις από το ουροποιητικό, το νευρικό, το καρδιαγγειακό σύστημα και τα αισθητήρια όργανα. Η συσχέτιση του συνδρόμου αυτού με την ανάπτυξη κακοήθους νοσήματος έχει αναφερθεί σε αυξημένη συχνότητα, χωρίς ωστόσο να συνοδεύεται από τη διατύπωση ενός σαφούς αιτιολογικού μηχανισμού. Γυναίκα, 24 ετών, με προηγούμενη διάγνωση συνδρόμου Bardet-Biedl εισήχθη σε χειρουργική κλινική λόγω σημαντικής απώλειας βάρους από εβδομάδων. Από το ατομικό της αναμνηστικό η ασθενής αναφέρει πολυκυστική νεφροπάθεια, λόγω της οποίας υποβλήθηκε σε μεταμόσχευση νεφρού προ 12ετίας, αμφοτερόπλευρη τύφλωση, συγγενή εξαδακτυλία και επεισόδιο φλεβικής θρόμβωσης των κάτω άκρων προ έτους. Κατά τη διάρκεια της νοσηλείας της διεξήχθη πλήρης απεικονιστικός έλεγχος που ανέδειξε ασκιτική συλλογή, μικροοζώδη απεικόνιση του μείζονος επιπλόου και ύποπτο μόρφωμα της αριστερής ωοθήκης. Λόγω των παραπάνω ευρημάτων διεξήχθη διαγνωστική λαπαροσκόπηση στη διάρκεια της οποίας διαπιστώθηκε γενικευμένη καρκινωμάτωση με παρουσία εμφυτεύσεων στο περιτόναιο και στο μείζον επίπλουν. Από τις παραπάνω εστίες ελήφθησαν βιοψίες. Η ιστοπαθολογική εξέταση ανέδειξε διήθηση των ιστοτεμαχίων από πλασματοκυτταροειδοές ουροθηλιακό καρκίνωμα. Και οι δύο οντότητες ξεχωριστά εμφανίζουν εξαιρετικά χαμηλά ποσοστά εμφάνισης στον πληθυσμό, ενώ ο συνδυασμός αυτών δεν έχει αναφερθεί έως τώρα στη διεθνή βιβλιογραφία. Στην παρούσα ανάρτηση παρουσιάζεται μία εξαιρετικά σπάνια περίπτωση ανάπτυξης πλασματοκυτταροειδούς ουροθηλιακού καρκινώματος σε νεαρή ασθενή με σύνδρομο Bardet-Biedl και τίθενται ερωτήματα αναφορικά με τα γενετικά μονοπάτια που εμπλέκονται στην παθογένεια.

e-Poster Session: Ουροποιητικό

eP118

ΟΥΡΟΘΗΛΙΑΚΟ ΚΑΡΚΙΝΩΜΑ ΣΕ ΑΣΘΕΝΗ ΜΕ ΠΛΗΡΗ ΔΙΠΛΑΣΙΑΣΜΟ ΤΟΥ ΟΥΡΗΤΗΡΟΣ. ΠΑΡΟΥΣΙΑΣΗ ΕΝΔΙΑΦΕΡΟΥΣΑΣ ΠΕΡΙΠΤΩΣΗΣ ΜΕ ΣΥΝΤΟΜΗ ΑΝΑΣΚΟΠΗΣΗ ΤΗΣ ΤΡΕΧΟΥΣΑΣ ΒΙΒΛΙΟΓΡΑΦΙΑΣ

Α. Νομικός[1], Ι. Ελευθερόπουλος[2], Ε. Γεωργάκης[2], Ε. Σεραφετινίδης[2], Δ. Δελακάς[2], Σ. Χρανιώτη[1]
[1] *Εργαστήριο Παθολογικής Ανατομικής Γ.Ν Ασκληπιείο Βούλας*
[2] *Ουρολογική Κλινική Γ.Ν Ασκληπιείο Βούλας*

Εισαγωγή: Ο διπλασιασμός του ουρητήρα είναι είτε πλήρης είτε ατελής και αποτελεί την συχνότερη ανωμαλία του ανώτερου ουροποιητικού συστήματος. Στις νεκροτομικές μελέτες συναντάται περίπου σε ποσοστό 1%. Σε ασθενείς με συμπτωματολογία από το ανώτερο ουροποιητικό σύστημα, η συχνότητα φθάνει έως 4%. Παρατηρείται συχνότερα στις γυναίκες, ενώ υπάρχει οικογενειακή προδιάθεση. Πάνω από το 90% των όγκων του ουρητήρα αφορούν ουροθηλιακό καρκίνωμα. Τα αίτια είναι άγνωστα αλλά υπάρχει συσχέτιση με το κάπνισμα και την έκθεση σε χημικά. Το ουροθηλιακό καρκίνωμα του ουρητήρα συχνά συνυπάρχει με αυτό της νεφρικής πυέλου και λιγότερο συχνά με αυτό της ουροδόχου κύστεως. Συνήθως αναπτύσσεται σε άτομα 60-70 ετών και η συχνότητα του στους άνδρες είναι διπλάσια συγκριτικά με τις γυναίκες.

Σκοπός: Σκοπός της παρούσας εργασίας είναι η παρουσίαση μιας ενδιαφέρουσας περίπτωσης ουροθηλιακού καρκινώματος σε γυναίκα ασθενή με διπλασιασμό του ουρητήρος και σύντομη ανασκόπηση της τρέχουσας βιβλιογραφίας.

Υλικό-Μέθοδος-Αποτελέσματα: Στο Εργαστήριό μας απεστάλη εγχειρητικό παρασκεύασμα δεξιάς νεφροουρητηρεκτομής μετά πλήρους διπλασιασμού του συστοίχου ουρητήρος, μήκους 22,5 και 16,5εκ. αντίστοιχα. Σε απόσταση 6εκ. από το εγχειρητικό άκρο του μεγαλυτέρου τμήματος ουρητήρος αναγνωρίστηκε λευκόφαιη αλλοίωση μ.δ 2εκ. Η ανωτέρω αλλοίωση παρουσίαζε μορφολογικά χαρακτηριστικά θηλώδους ουροθηλιακού καρκινώματος, υψηλού βαθμού κακοηθείας κατά WHO, με διήθηση τόσο του υποεπιθηλιακού συνδετικού ιστού όσο και του μυικού χιτώνος, χωρίς επέκταση στον περιουρητηρικό λιπώδη ιστό. Ο έτερος ουρητήρας ελέγχθηκε χωρίς στοιχεία κακοήθειας.

Συμπεράσματα: Η παρουσία ουροθηλιακού καρκινώματος σε ασθενείς με διπλασιασμό του ουρητήρος είναι σπάνια και ολίγες περιπτώσεις αναφέρονται στην Ελληνική και διεθνή βιβλιογραφία.

e-Poster Session: Ουροποιητικό

eP119

Η ΜΑΛΑΚΟΠΛΑΚΙΑ ΟΥΡΟΔΟΧΟΥ ΚΥΣΤΕΩΣ ΜΙΜΕΙΤΑΙ ΚΛΙΝΙΚΑ ΝΕΟΠΛΑΣΜΑΤΙΚΗ ΕΞΕΡΓΑΣΙΑ ΠΑΡΟΥΣΙΑΣΗ ΠΕΡΙΣΤΑΤΙΚΟΥ

Π. Παντούλα[1], Θ. Ε. Σέγκου[2], Μ. Δεστούνη[3], Μ. Καραγιάννη[1], Α. Καρακώστα[1], Ν. Τσιμπίδης[1], Ι. Προβατάς[1]
[1] Παθολογοανατομικό Εργαστήριο ΓΝ Νίκαιας-Πειραιά ¨Αγ. Παντελεήμων¨
[2] Ιατρική Σχολή ΕΚΠΑ
[3] Κυτταρολογικό Εργαστήριο ΓΝ Νίκαιας-Πειραιά ¨Αγ. Παντελεήμων¨

Εισαγωγή: Η μαλακοπλακία της ουροδόχου κύστεως είναι μία εξαιρετικά σπάνια κοκκιωματώδης νόσος. Βιβλιογραφικά για πρώτη φορά αναφέρεται το 1902 από τους Michaelis & Gutmann και συνηθέστερα προσβάλει το ουροποιητικό σύστημα. Η αιτιοπαθολογία είναι σύνθετη και τα κλινικά και ενδοσκοπικά ευρήματα δυνατόν να οδηγήσουν σε εσφαλμένη διάγνωση. Προσβάλει συχνότερα γυναίκες και ανοσοκατασταλμένους, δεν συνοδεύεται από ειδικά κλινικά ευρήματα και η διάγνωση τίθεται ιστολογικά.

Σκοπός: Η ανάδειξη των ιστοπαθολογικών ευρημάτων και η σημασία της διάγνωσης για τη σωστή θεραπευτική αντιμετώπιση.

Υλικά - μέθοδοι: Παρουσίαση περίπτωσης ασθενούς 74 ετών που προσήλθε με συμπτωματολογία από έτους -δυσουρία, συχνουρία και υπερηβικό άλγος, χωρίς ευρήματα κατά τη γενική ούρων. Διενεργήθηκε διουρηθρική κυστεοσκόπηση και εστάλη στο παθολογοανατομικό εργαστήριο υλικό με την ένδειξη ‘’τεμάχια όγκου κύστεως’’. Παραλάβαμε περισσότερα λευκόφαιης χροιάς σκληροελαστικής συστάσεως ακανονίστου σχήματος ιστοτεμάχια σδ2,5×3 εκ.. Μικροσκοπικά παρατηρήθηκαν τμήματα βλεννογόνου ουροδόχου κύστεως με υπερπλασία του επιθηλίου και υποεπιθηλιακή συρροή φλεγμονωδών στοιχείων με υπεροχή των μακροφάγων (CD68).Σε ιστοχημική χρώση PAS εντός των μακροφάγων ανιχνεύθηκαν έγκλειστα που πιθανότατα αφορούν σε σωμάτια Michaelis-Gutmann.

Αποτελέσματα: Ετέθη η διάγνωση μαλακοπλακία σε αντίθεση με την κλινική εικόνα νεοπλάσματος και η ασθενής ακολούθησε συντηρητική αγωγή. Τα συμπτώματα υφέθησαν σύντομα και σε επαναληπτική κυστεοσκόπηση μετά τετράμηνο δεν υπήρχαν ευρήματα.

Συμπέρασμα: Η μαλακοπλακία είναι μία σπάνια χρόνια κοκκιωματώδης νόσος με μη ειδικές κλινικές εκδηλώσεις που όμως μιμείται κλινικά και ενδοσκοπικά νεοπλασματική εξεργασία και η διάγνωσή της βασίζεται στην ιστολογική εξέταση.

e-Poster Session: Πεπτικό

eP120

ΚΑΡΚΙΝΩΜΑ ΠΑΧΕΟΣ ΕΝΤΕΡΟΥ ΜΥΕΛΟΕΙΔΟΥΣ ΤΥΠΟΥ

Μ. Χαντζιάρα[1], Λ. Αμπου - Άσαμπε[1], Α. Δημητριάδη[1], Π. Φράγκου[1], Ε. Θεοδωρόπουλος[1], Ε. Πατσέα[1]
[1] *Metropolitan General*

Εισαγωγή: Το μυελοειδές καρκίνωμα είναι ένας σπάνιος υπότυπος αδενοκαρκινώματος παχέος εντέρου που χαρακτηρίζεται από αθροίσεις κακοήθων κυττάρων με φυσαλλιδώδη πυρήνα, προέχον πυρήνιο και άφθονο ηωσινόφιλο κυτταρόπλασμα. Χαρακτηριστική είναι η διήθηση του νεοπλάσματος από λεμφοκύτταρα και ουδετερόφιλα πολυμορφοπύρηνα.

Υλικό και Μέθοδος: Γυναίκα 86 ετών προσήλθε στο νοσοκομείο μας με μετεωρισμό κοιλίας. Έγινε κολονοσκόπηση, όπου ανευρέθη εξεργασία στο τυφλό. Η ασθενής υπεβλήθη σε δεξιά κολεκτομή. Στο εργαστήριό μας παραλάβαμε εγχειρητικό παρασκεύασμα δεξιάς κολεκτομής, κατά τη διάνοιξη του οποίου παρατηρήθηκε ελκωτικός νεοπλασματικός όγκος στο τυφλό με ομαλή παρυφή κατά τις διατομές, που φαινόταν να διηθεί το μυϊκό τοίχωμα και τον περικολικό λιπώδη ιστό.

Αποτελέσματα: Η μικροσκοπική εξέταση έδειξε ότι πρόκειται για ελκωτικό καρκίνωμα συγκροτούμενου από μέσου μεγέθους νεοπλασματικά κύτταρα με μέτρια ατυπία και προέχον πυρήνιο, που εμφανίζουν φωλεώδες ή/και οργανοειδές πρότυπο ανάπτυξης. Συνοδός έντονη λεμφοκυτταρική και πολυμορφοπυρηνική φλεγμονώδης αντίδραση. Ανοσοϊστοχημικός έλεγχος: CK20(-), CDX2(-), Chromogranin(-), CD56(-), MLH1(-), PMS2(-), Calretinin(+). Τέθηκε η διάγνωση καρκινώματος παχέος εντέρου μυελοειδούς τύπου.

Συμπεράσματα: Αυτός ο σπάνιος υπότυπος καρκινώματος παχέος εντέρου παρουσιάζει απώλεια CK20, CDX2 και σχετίζεται με μικροδορυφορική αστάθεια (MSI) σε συνδυασμός με BRAF μεταλλάξεις.

e-Poster Session: Πεπτικό

eP121

ΣΒΑΝΝΩΜΑ ΣΤΟΜΑΧΟΥ

Μ. Χαντζιάρα[1], Λ. Αμπου - Άσαμπε[1], Α. Δημητριάδη[1], Π. Φράγκου[1], Χ. Σπυρόπουλος[1], Ε. Πατσέα[1]
[1] *Metropolitan General*

Εισαγωγή: Τα σβαννώματα του γαστρεντερικού συστήματος είναι σπάνιοι καλοήθεις μεσεγχυματογενείς όγκοι συγροτούμενοι από κύτταρα τενοντίων ελύτρων με διαφοροποίηση προς schwann κύτταρα.

Υλικό και Μέθοδος: Γυναίκα 49 ετών προσήλθε στο νοσοκομείο μας με ναυτία και δυσπεπτικά ενοχλήματα. Σε CT έλεγχο ανευρέθη ευμεγέθης όγκος υποβλεννογονίου σώματος στομάχου. Η ασθενής υπεβλήθη σε τμηματική γαστρεκτομή. Στο εργαστήριό μας παραλάβαμε τμήμα στομάχου εκτάσεως 16Χ5 εκ. με συρραμένο εγχειρητικό όριο μήκους 15 εκ. Κατά τη διάνοιξη του παρασκευάσματος, στον υποβλεννογόνιο και στο μυϊκό τοίχωμα παρατηρείται περίγραπτος νεοπλασματικός όγκος διαστάσεων 6,5Χ4,5Χ4 εκ.

Αποτελέσματα: Η μικροσκοπική εξέταση έδειξε ότι πρόκειται για περίγραπτο, μη εγκαψωμένο, μεσεγχυματογενές νεόπλασμα συγκροτούμενου από ατρακτόμορφα κύτταρα, τα οποία διατάσσονται σε διαπλεκόμενες δεσμίδες και παρουσιάζουν ήπια ατυπία, απουσία μιτώσεων και απουσία νεκρώσεων. Στην περιφέρεια παρατηρούνται λεμφοκυτταρικές αθροίσεις. Κατά τον ανοσοϊστοχημικό έλεγχο τα νεοπλασματικά κύτταρα ήταν θετικά έναντι S-100, SOX-10 και αρνητικά έναντι CD117, DOG1, SMA, Desmin. Ο δείκτης κυτταρικού πολλαπλασιασμού ki67 εκτιμάται θετικός σε ποσοστό 13 % των πυρήνων του νεοπλάσματος. Τέθηκε η διάγνωση του κυτταροβριθούς σβαννώματος στομάχου.

Συμπεράσματα: Το σβάννωμα του στομάχου και γενικότερα του γαστρεντερικού συστήματος είναι περίγραπτος όγκος ατρακτόμορφων κυττάρων με έντονη θετικότητα έναντι S-100. Η βιολογική συμπεριφορά του νεοπλάσματος είναι καλοήθης με απουσία υποτροπών ή μεταστάσεων.

e-Poster Session: Πεπτικό

eP122

ΒΛΕΝΝΩΔΕΣ ΑΔΕΝΟΚΑΡΚΙΝΩΜΑ ΠΕΡΙΠΡΩΚΤΙΚΗΣ ΠΕΡΙΟΧΗΣ ΣΧΕΤΙΖΟΜΕΝΟ ΜΕ ΣΥΡΙΓΓΙΟ (FISTULA-ASSOCIATED ADENOCARCINOMA). ΠΑΡΟΥΣΙΑΣΗ ΠΕΡΙΣΤΑΤΙΚΟΥ

Ε. Νικολόπουλος[1], Χ. Γλαβά[1], Δ. Ρήγα[1], Α. Ακτσελής[1], Γ. Θεοδωρόπουλος[2], Γ. Καφίρη[1]
[1] *Εργαστήριο Παθολογικής Ανατομικής Γ.Ν.Α. Ιπποκράτειο*
[2] *Α' Προπαιδευτική Χειρουργική Κλινική Γ.Ν.Α. Ιπποκράτειο*

Το βλεννώδες αδενοκαρκίνωμα της περιπρωκτικής περιοχής σχετιζόμενο με συρίγγια είναι ένας σπάνιος τύπος αδενοκαρκινώματος, που αποτελεί το περίπου 2% των ορθοκολικών καρκίνων.

Παρουσιάζεται περιστατικό άνδρα 51 ετών, με ιστορικό χειρουργικών καθαρισμών και παρακολούθησης περιεδρικών συριγγίων. Ο ασθενής δεν εμφανίστηκε για την τακτική παρακολούθηση για διάστημα 2 ετών και προσήλθε με μάζα πρωκτού. Οι βιοψίες που ελήφθησαν έδειξαν διήθηση από βλεννώδες αδενοκαρκίνωμα, εντερικού τύπου, μέτριας διαφοροποίησης, με παραγωγή μεγάλης ποσότητας εξωκυττάριας βλέννης (>50%) και παρακείμενη παρουσία δυσπλασίας. Ο ανοσοϊστοχημικός έλεγχος έδειξε έντονη διάχυτη έκφραση των CK20, CDX2 και MUC-2 και περιοχική μέτρια-έντονη έκφραση της CK7. Η όλη εικόνα, με δεδομένο το αναφερόμενο ιστορικό περιεδρικών συριγγίων, και επί αποκλεισμού καρκινώματος ορθού, ήταν συμβατή με βλεννώδες αδενοκαρκίνωμα σχετιζόμενο με συρίγγιο. Διενεργήθηκε κοιλιοπερινεϊκή εκτομή με παρασκεύασμα που περιελάμβανε το ορθό και τον πρωκτό με τα πέριξ μαλακά μόρια και το δέρμα περιοχής γλουτού με πολλαπλά συρίγγια. Κατά τη διάνοιξη των συριγγίων, τα τοιχώματά τους είχαν υπόσκληρη σύσταση και κατά θέσεις βλεννώδη όψη. Ο εντερικός βλεννογόνος σε όλο του το μήκος δεν εμφάνιζε αλλοιώσεις. Η διάγνωση της βιοψίας επιβεβαιώθηκε ιστολογικά και στο παρασκεύασμα και το στάδιο ήταν pT3N0, R0 εκτομή.

Το περιπρωκτικό αδενοκαρκίνωμα σχετιζόμενο με συρίγγια είναι εξαιρετικά σπάνιο και περιγράφεται ως επιμέρους οντότητα των αδενοκαρκινωμάτων του πρωκτού στην τελευταία έκδοση της WHO. Το μακρύ ιστορικό περιεδρικών συριγγίων και ο αποκλεισμός άλλου καρκινώματος επιτρέπει τη διάγνωση βλεννώδους καρκινώματος σε έδαφος συριγγίου. Η παρουσία συριγγίου συνήθως προηγείται του καρκινώματος κατά περίπου 10 χρόνια. Η χρόνια αναγέννηση του βλεννογόνου φαίνεται να παίζει καθοριστικό ρόλο στην παθογένεση.

e-Poster Session: Πεπτικό

eP123

ΑΜΑΡΤΩΜΑ ΧΟΛΗΦΟΡΟΥ ΔΕΝΤΡΟΥ – ΣΥΜΠΛΕΓΜΑ VON MEYENBURG. ΠΑΡΟΥΣΙΑΣΗ ΠΕΡΙΣΤΑΤΙΚΟΥ

Ε. Νικολόπουλος[1], Χ. Γλαβά[1], Δ. Ρήγα[1], Α. Ακτσελής[1], Γ. Θεοδωρόπουλος[2], Γ. Καφίρη[1]
[1] *Εργαστήριο Παθολογικής Ανατομικής Γ.Ν.Α. Ιπποκράτειο, Αθήνα*
[2] *Α' Προπαιδευτική Χειρουργική Κλινική Γ.Ν.Α. Ιπποκράτειο, Αθήνα*

Το σύμπλεγμα Von Meyenburg είναι μια δυσπλασία της χολαγγειακής πλάκας του ήπατος. Περιγράφεται περιστατικό άνδρα 79 ετών με απεικονιστικό εύρημα στο ήπαρ, στο πλαίσιο σταδιοποίησης αδενοκαρκινώματος σπληνικής καμπής. Κατά τη διάρκεια του χειρουργείου κολεκτομής, εξαιρέθηκε σφηνοειδές τμήμα ήπατος προς διερεύνηση του ευρήματος.

Ιστολογικά, εντός κολλαγονώδους στρώματος παρατηρήθηκαν ακανόνιστου σχήματος διατεταμένοι πόροι επενδυόμενοι από κυβοειδές επιθήλιο, χωρίς αξιόλογη ατυπία. Ανοσοϊστοχημικά, παρατηρήθηκε έκφραση των CK7 και CK19, ενώ δεν παρατηρήθηκε έκφραση των CK20 και CDX2. Η όλη εικόνα ήταν συμβατή με σύμπλεγμα Von Meyenburg.

Η αλλοίωση περιγράφη για πρώτη φορά από τον Hans von Meyenburg το 1918. Κατά τη διάρκεια της εμβρυϊκής ανάπτυξης, την 9η-10η εβδομάδα κύησης, τα αρχέγονα κύτταρα που προορίζονται να σχηματίσουν τα μικρότερα ενδοηπατικά χοληφόρα συμπυκνώνονται γύρω από τις πυλαίες οδούς σχηματίζοντας ένα χιτώνιο που αναφέρεται ως χοληφόρος πλάκα στο νοητό όριο του πυλαίου διαστήματος. Από την 18η έως την 40η εβδομάδα, ορισμένοι πόροι αναδιαμορφώνονται για να σχηματίσουν τα ενδοηπατικά χοληφόρα, ενώ οι περιττές δομές καταργούνται. Πλήρης ή μερική αναστολή της απώλειας των περιττών δομών συνιστά σύμπλεγμα Von Meyenburg.

Πρόκειται για μονήρεις ή πολλαπλές μικρές (συνήθως <0,5εκ), υποκάψιες ή περιπυλαίες, οζώδεις ή κυστικές αλλοιώσεις, οι οποίες είναι συνήθως ασυμπτωματικές και αποτελούν τυχαίο εύρημα σε χειρουργικά παρασκευάσματα ήπατος και αυτοψίες και δεν απαιτούν θεραπεία. Αποκτούν κλινική σημασία όταν, σπάνια, εκδηλώνουν συμπτώματα (κοιλιακό άλγος, αιμορραγία, χολαγγειίτιδα, ίκτερο, πυλαία υπέρταση) ή μιμούνται απεικονιστικά κακοήθειες, αποστήματα, κοκκιώματα. Μπορεί επίσης να σχετίζονται με ηπατικές κύστεις ή άλλες νόσους δυσπλασίας, όπως το σύνδρομο πολυκυστικών νεφρών, το σύνδρομο Caroli και η συγγενής ηπατική ίνωση.

e-Poster Session: Πεπτικό

eP124

ΠΛΕΞΟΕΙΔΕΣ ΙΝΟΜΥΞΩΜΑ (PLEXIFORM FIBROMYXOMA) ΣΤΟΜΑΧΟΥ: ΠΑΡΟΥΣΙΑΣΗ ΠΕΡΙΣΤΑΤΙΚΟΥ

Γ. Καζαμίας[1], Ε. Χλιάρα[1], Μ. Φραγκάκη[2], Ε. Σερπετσιδάκη[1], Μ. Φλαμουράκης[3], Π. Ιερομονάχου[1]
[1] *Εργαστήριο Παθολογικής Ανατομικής, Γ.Ν. Ηρακλείου Βενιζέλειο*
[2] *Γαστρεντερολογική Κλινική, Γ.Ν. Ηρακλείου Βενιζέλειο*
[3] *Χειρουργική Κλινική, Γ.Ν. Ηρακλείου Βενιζέλειο*

Εισαγωγή: Το πλεξοειδές ινομύξωμα αποτελεί ένα σπάνιο καλόηθες μεσεγχυματικό νεόπλασμα του στομάχου, με συχνότερη εντόπιση στο άντρο.

Παρουσίαση περιστατικού: Το περιστατικό αφορά σε άντρα 48 ετών με ανευρεθέν υποβλεννογόνιο μόρφωμα στο άντρο. Ελήφθησαν βιοψίες με την τεχνική bite on bite καθώς και κατευθυνόμενες με ενδοσκοπική υπερηχοτομογραφία (EUS FNB).

Αποτελέσματα: Η μικροσκοπική εξέταση ανέδειξε ατρακτοειδές μεσεγχυματικό νεόπλασμα ήπιας έως μέτριας κυτταροβρίθειας με χαλαρό μυξοειδές - ινομυξοειδές στρώμα, χωρίς ουσιώδη ατυπία ή μιτώσεις.

Κατά τον ανοσοϊστοχημικό έλεγχο τα ατρακτοειδή κύτταρα εμφάνιζαν θετική έκφραση σε SMA, εστιακά θετική έκφραση σε h-caldesmon και αρνητική έκφραση σε CD10, CD34, desmin, CD117, DOG-1, s-100, EMA, ALK και b-catenin.
Το νεόπλασμα εξαιρέθηκε χειρουργικά με σφηνοειδή εκτομή τμήματος στομάχου:
Κατά την ιστολογική εξέταση το νεόπλασμα εντοπιζόταν στον υποβλεννογόνιο χιτώνα με επέκταση στον υπερκείμενο γαστρικό βλεννογόνο, εμφάνιζε οζοειδή διαμόρφωση και ανοσομορφολογικούς χαρακτήρες όπως περιγράφονται ανωτέρω.

Συζήτηση: Λόγω της σπανιότητας του πλεξοειδούς ινομυξώματος, η γνώση των εδικών μορφολογικών και ανοσοϊστοχημικών χαρακτηριστικών του είναι απαραίτητη για την διαφορική του διάγνωση από ατρακτοειδή μεσεγχυματικά νεοπλάσματα που απαντώνται συχνότερα στον στόμαχο, όπως GIST, λειομύωμα, σβάννωμα και ινώδης φλεγμονώδης πολύποδας.

e-Poster Session: Πεπτικό

eP125

ΑΔΕΝΟΚΑΡΚΙΝΩΜΑ ΛΕΠΤΟΥ ΕΝΤΕΡΟΥΑΠΟ ΚΥΤΤΑΡΑ ΤΥΠΟΥ SIGNET RING (SRCC), ΣΕ ΑΣΘΕΝΗ ΜΕ ΝΟΣΟ CROHN (CD)

Ε. Χλιάρα[1], Γ. Καζαμίας[1], Ε. Σερπετσιδάκη[1], Α. Ψιστάκης[2], Ι. Γκιώνης[3], Γ. Γεωργίου[1]
[1] *Εργαστήριο Παθολογικής Ανατομικής Βενιζέλειου Γ. Ν. Ηρακλείου*
[2] *Γαστρεντερολογική Κλινική Βενιζέλειου Γ. Ν. Ηρακλείου*
[3] *Χειρουργική Κλινική Βενιζέλειου Γ. Ν. Ηρακλείου*

Εισαγωγή: Η CD, που σχετίζεται με μακροχρόνια φλεγμονή, μπορεί να προδιαθέσει σε αδενοκαρκίνωμα λεπτού εντέρου, ωστόσο το SRCC του ειλεού σε ασθενείς με CD είναι εξαιρετικά σπάνιο.

Παρουσίαση Περιστατικού: Γυναίκα 41ετών με ιστορικό CD από 15ετίας, τελευταίο ενδοσκοπικό έλεγχο προ 3ετίας και κοιλιακό άλγος, διάρροια και απώλεια βάρους, υπεβλήθη σε δεξιά κολεκτομή, λόγω στένωσης τελικού ειλεού. Μακροσκοπικά η ειλεοτυφλική βαλβίδα ήταν στενωμένη, το λεπτό έντερο σε μήκος 18εκ εμφάνιζε πάχυνση του τοιχώματος, επιπέδωση των λαχνών και μικροκκώδη εμφάνιση βλεννογόνου και στον ορογόνο παρατηρήθηκαν λευκωπές αλλοιώσεις. Ιστολογικά παρατηρήθηκε εξελκωμένο SRCC λεπτού εντέρου, σταδίου pT4N2 (9/26 διηθημένοι λεμφαδένες)R1, pMMR, με πολλαπλές ελεύθερες εστίες στο μεσεντέριο, λεμφαγγειακά καρκινωματώδη έμβολα και περινευρικές διηθήσεις, ενώ ο λοιπός βλεννογόνος εμφάνιζε αλλοιώσεις CD.

Συμπεράσματα: Το SRCC του ειλεού αποτελεί σπάνιο και επιθετικό τύπο καρκίνου, <1% των κακοηθειών του λεπτού εντέρου. Οι ασθενείς με CD έχουν υψηλότερο κίνδυνο εμφάνισής του σε σύγκριση με τον γενικό πληθυσμό. Συνήθως εμφανίζεται με μη ειδικά συμπτώματα (κοιλιακό άλγος, ναυτία, απώλεια βάρους) ή μιμούμενα CD, με εκτεταμένα τμήματα ομόκεντρης πάχυνσης του τοιχώματος, συρίγγια, στένωση, απόφραξη, έλκη. Αυτό εξηγεί εν μέρει ότι η πλειοψηφία των διαγνώσεων γίνεται κατά τη στιγμή της επέμβασης ή μετεγχειρητικά. Παρόλο που ο απόλυτος κίνδυνος αδενοκαρκινώματος λεπτού εντέρου σε CD είναι χαμηλός, χρειάζεται ενεργή επιτήρηση, ιδιαίτερα σε περιπτώσεις με άτυπα χαρακτηριστικά ή έλλειψη ανταπόκρισης στη θεραπεία, δεδομένης της αλληλοεπικαλυπτόμενης συμπτωματολογίας του SRCC και της CD. Συζητούνται επίσης οι διαφορές του καρκινώματος σε έδαφος CD από το σποραδικό καρκίνωμα.

e-Poster Session: Πεπτικό

eP126

ΛΕΙΟΜΥΟΣΑΡΚΩΜΑ ΣΤΟ ΣΤΟΜΑΧΙ, ΜΕ ΠΑΡΟΥΣΙΑ ΔΕΥΤΕΡΟΠΑΘΩΝ ΕΣΤΙΩΝ ΣΤΟ ΗΠΑΡ

Ε. Χλιάρα[1], Ε. Κοντζίνου[1], Δ. Αρνά[2], Α. Ράπτη[1], Γ. Καζαμίας[1], Λ. Γιαννικάκη[1]
[1] *Εργαστήριο Παθολογικής Ανατομικής Βενιζέλειου Γ. Ν. Ηρακλείου*
[2] *Γαστρεντερολογική Κλινική Βενιζέλειου Γ. Ν. Ηρακλείου*

Εισαγωγή: Το λειομυοσάρκωμα στομάχου είναι εξαιρετικά σπάνιος, κακοήθης όγκος, με λίγα περιστατικά στη βιβλιογραφία. Τα περισσότερα τοποθετούνται πριν τον ανοσοϊστοχημικό έλεγχο με KIT και μάλλον αφορούσαν σε GIST που διαγνώστηκαν λανθασμένα ως λειομυοσαρκώματα.

Παρουσίαση Περιστατικού: Σέ γυναίκα 59ετών, ελήφθησαν βιοψίες από εξελκωμένη αλλοίωση θόλου στομάχου και από εστία ήπατος. Παραλάβαμε είκοσι ιστοτεμάχια μ.δ. 0,1-1 εκ και τρία επιμήκη ιστοτεμάχια μήκους 0,4-0,8 εκ, αντίστοιχα. Από το υλικό των γαστρικών βιοψιών, παρατηρήθηκαν τμήματα μεσεγχυματικού νεοπλάσματος με ανοσομορφολογικούς χαρακτήρες συμβατούς με λειομυοσάρκωμα (SMA+, desmin +, CD34-, DOG1-, c-KIT-, s100-, ER-, Ki67 40%), το οποίο διηθούσε και εξέλκωνε συνεξαιρεθέντα τμήματα γαστρικού βλεννογόνου. Η αλλοίωση του ήπατος αφορούσε σε εστία, προφανώς μεταστατική, λεομυοσαρκώματος. Από τον απεικονιστικό έλεγχο το γυναικολογικό σύστημα της ασθενούς ήταν ελεύθερο και δεν αναγνωρίσθηκαν άλλες εστίες.

Συμπεράσματα: Το λειομυοσάρκωμα στομάχου αποτελεί επιθετικό, κακοήθη όγκο, που μπορεί να εμφανιστεί με επιγαστραλγία, απώλεια βάρους, ναυτία, έμετο ή και αιμορραγία, ενώ μπορεί να παραμείνει και ασυμπτωματικό για μεγάλο χρονικό διάστημα. Μεθίσταται αιματογενώς με μεταστάσεις, κυρίως σε ήπαρ και πνεύμονες, σε 40% περίπου των ασθενών. Με ενδοσκοπικό υπερηχογράφημα είναι δυνατή η λήψη βιοψιών. Μικροσκοπικά, το λειομυοσάρκωμα θα πρέπει να διακρίνεται από άλλους ατρακτοκυτταρικούς όγκους, ιδιαίτερα GIST. Στην πλειοψηφία τους (≥ 70%) είναι θετικά σε SMA, desmin και h-caldesmon και αρνητικά σε CD117 (KIT), DOG, CD34 και s100. Η θεραπεία εκλογής είναι η χειρουργική αντιμετώπιση, με τη χημειοθεραπεία και ακτινοβολία να χρησιμοποιούνται σε προχωρημένα στάδια. Η πρόγνωσή τους θεωρείται φτωχή.

e-Poster Session: Πεπτικό

eP127

ΣΠΑΝΙΑ ΠΕΡΙΠΤΩΣΗ ΑΔΙΑΦΟΡΟΠΟΙΗΤΟΥ ΠΛΕΙΟΜΟΡΦΟΥ ΣΑΡΚΩΜΑΤΟΣ ΤΟΥ ΤΥΦΛΟΥ

Ζ. Τάτσιου [1] , Μ. Αποστολίδου[2] , Χ. Κεσικιάδου [1], Κ. Χατζηδημητριάδης[1]
[1] *Παθολογοανατομικό Τμήμα, Γ. Ν. Καβάλας*
[2] *Κυτταρολογικό Τμήμα, Γ. Ν. Καβάλας*

Τα μεσεγχυματοειδή νεοπλάσματα που εντοπίζονται στο παχύ έντερο είναι σπάνια νεοπλάσματα και η διαφορική τους διάγνωση περιλαμβάνει συνήθως τον στρωματικό όγκο του γαστρεντερικού σωλήνα, το λιποσάρκωμα, το λειομυοσάρκωμα, το σαρκωματοειδές καρκίνωμα και το μελάνωμα. Το αδιαφοροποίητο πλειόμορφο σάρκωμα, γνωστό και ως κακοήθες ινώδες ιστιοκύττωμα, του παχέος εντέρου, είναι εξαιρετικά σπάνιο.

Το περιστατικό μας αφορά άνδρα 73 ετών, που προσήλθε με συμπτώματα ατελούς εντερικής απόφραξης και αιμορραγίας από τον γαστρεντερικό σωλήνα. Διενεργήθηκε εκτεταμένη ΔΕ ημικολεκτομή και κατά τον μακροσκοπικό έλεγχο, ανευρέθη ευμεγέθης όγκος στην περιοχή του τυφλού.

Η μικροσκοπική εξέταση, έδειξε ότι πρόκειται για νεόπλασμα αποτελούμενο από ατρακτοειδή ή ωοειδή κύτταρα με συχνές γιγάντιες ή πολυπύρηνες μορφές και αυξημένο αριθμό μιτώσεων, το οποίο διηθεί διάχυτα τον υποβλεννογόνο, τον μυϊκό χιτώνα και τον πέριξ λιπώδη ιστό εστιακά.

Ο ανοσοϊστοχημικός έλεγχος απέβει θετικός στη βιμεντίνη και το CD68, ενώ ήταν αρνητικός στις πανκερατίνες, το SOX10, τη μυογλομπίνη, τη δεσμίνη, την ακτίνη λείων μυϊκών ινών, την S100 πρωτεΐνη, το CD117, το DOG1, το CD99, το CD34, το EMA, το κοινό λεμφοκυτταρικό αντιγόνο και την p63 πρωτείνη, και τέθηκε η διάγνωση ενός υψηλού βαθμού κακοήθειας αδιαφοροποίητου πλειόμορφου σάρκωματος. Ο ασθενής υπεβλήθη σε κύκλους χημειοθεραπειών και ακτινοθεραπείας και δέκα μήνες μετά, βρίσκεται σε ύφεση.

Εν κατακλείδι, παρατηρούμε μία σπάνια περίπτωση πρωτοπαθούς αδιαφοροποίητου πλειόμορφου σαρκώματος του παχέος εντέρου. Αν και εξαιρετικά σπάνιο, θα πρέπει να συμπεριληφθεί στη διαφορική διάγνωση, ενός πλειόμορφου κακόηθους νεοπλάσματος του παχέος εντέρου, για την ακριβή διάγνωση του οποίου απαιτείται η εφαρμογή της κατάλληλης ανοσοϊστοχημείας.

e-Poster Session: Πεπτικό

eP128

ΑΔΕΝΟΚΑΡΚΙΝΩΜΑ ΧΟΛΗΔΟΧΟΥ ΚΥΣΤΗΣ ΑΝΑΠΤΥΧΘΕΝ ΕΠΙ ΕΔΑΦΟΥΣ ΕΝΔΟΧΟΛΟΚΥΣΤΙΚΟΥ ΘΗΛΩΔΟΥΣ ΝΕΟΠΛΑΣΜΑΤΟΣ. ΠΑΡΟΥΣΙΑΣΗ ΕΝΔΙΑΦΕΡΟΝΤΟΣ ΠΕΡΙΣΤΑΤΙΚΟΥ

Ε. Δημητρίου[1], Μ. Αλεξανδρή[1], Ε. Ναζάρι[2], Ε. Τσιακάλου[1], Ε. Ρούσση[1], Μ. Χαλακατεβάκη[1], Β. Σαμαράς[1]
[1] *Παθολογοανατομικό Τμήμα, Ν.Ε.Ε.Σ. «Κοργιαλένειο-Μπενάκειο»*
[2] *Β' Χειρουργική Κλινική, Ν.Ε.Ε.Σ. «Κοργιαλένειο-Μπενάκειο»*

Το καρκίνωμα της χοληδόχου κύστης είναι το πλέον συχνό καρκίνωμα της χοληφόρου οδού και αποτελεί συχνά τυχαίο εύρημα κατά της επεμβάσεις χολοκυστεκτομής. Το ενδοχολοκυστικό θηλώδες νεόπλασμα (ΕΘΝ) της χοληδόχου κύστης ανευρίσκεται στο 0,4% των χολοκυστεκτομών, ενώ περίπου 6% των καρκινωμάτων της χοληδόχου κύστης αναπτύσσονται επί εδάφους ΕΘΝ.

Παρουσιάζουμε περιστατικό γυναίκας, 82 ετών, η οποία υποβλήθηκε σε προγραμματισμένη επέμβαση χολοκυστεκτομής λόγω ιστορικού χολολιθίασης με συνοδά ενοχλήματα.

Η ιστολογική εξέταση ανέδειξε εστία μδ 1,5 εκ. με χαρακτηριστικά αδενοκαρκινώματος τύπου χοληφόρων πόρων, μέτριας διαφοροποίησης, με σωληνώδες, κυρίως, πρότυπο ανάπτυξης και εστιακή νευροενδοκρινική διαφοροποίηση. Συνυπήρχε, εγγύτατα στην διηθητική εστία, ενδοβλεννογονική αλλοίωση μδ 2,5 εκ με χαρακτηριστικά ως επί ενδοχολοκυστικού θηλώδους νεοπλάσματος. Η ανοσοϊστοχημική μελέτη του διηθητικού νεοπλασματικού πληθυσμού κατέδειξε τα εξής ευρήματα: CK7, CK20: (+). CDX2, TTF-1: (-). Chromogranin: Εστιακή έκφραση σε αρκετά κύτταρα.

Το αδενοκαρκίνωμα της χοληδόχου κύστης απαιτεί διαφορική διάγνωση τόσο από το μεταστατικό πορογενές καρκίνωμα του παγκρέατος και των χοληφόρων πόρων όσο και από το μεταστατικό αδενοκαρκίνωμα στομάχου-εντέρου.

e-Poster Session: Πεπτικό

eP129

ΜΙΚΡΟΚΥΣΤΙΚΟ ΣΒΑΝΝΩΜΑ ΛΕΠΤΟΥ ΕΝΤΕΡΟΥ. ΠΑΡΟΥΣΙΑΣΗ ΠΕΡΙΣΤΑΤΙΚΟΥ

Π. Μποσγανά[1], Ε. Κουρέα[2]
[1] Επικουρική Ιατρός, Εργαστήριο Παθολογικής Ανατομικής, ΠΓΝ Πατρών
[2] Καθηγήτρια Παθολογικής Ανατομικής, Τμήμα Ιατρικής, Πανεπιστήμιο Πατρών

Πρόκειται για γυναίκα 43 ετών με χειρουργική αφαίρεση ενδοαυλικού μορφώματος λεπτού εντέρου. Ιστολογικά αναγνωρίζεται ανάπτυξη εντός του τοιχώματος του λεπτού εντέρου, από τον υποβλεννογόνιο χιτώνα έως τον υπορογόνιο χώρο, πλεξοειδής ανάπτυξη περίγραπτου νεοπλάσματος από ατρακτοειδή ή επιθηλιοειδή κύτταρα, διάχυτα, σε μικροκυστική ή ψευδοαδενική ανάπτυξη, με παρουσία μυξοειδούς αλλαγής στο στρώμα και στους μικροκυστικούς και ψευδοαδενικούς χώρους. Τα νεοπλασματικά κύτταρα έχουν συχνότερα ωοειδείς και κατά θέσεις ατρακτοειδείς πυρήνες, χωρίς αξιόλογη κυτταρική ατυπία. Παρατηρείται διάσπαρτη διήθηση από λεμφοκύτταρα και πλασματοκύτταρα, ενίοτε συρρέοντα σε λεμφοκυτταρικές αθροίσεις. Ανοσοϊστοχημικά, τα νεοπλασματικά κύτταρα είναι διάχυτα και έντονα θετικά για S100 πρωτεΐνη, εστιακά θετικά για CKIT, αρνητικά για DOG-1 και τους υπόλοιπους δείκτες (κερατίνες AE1/AE3, SMA, MSA/HHF-35, δεσμίνη). Τα μορφολογικά και ανοσοϊστοχημικά χαρακτηριστικά συνηγορούν υπέρ μικροκυστικού σβαννώματος. Στον υπότυπο αυτό του σβαννώματος έχει περιγραφεί η εστιακή θετικότητα για CKIT. Επιπλέον το μικροκυστικό σβάννωμα είναι συχνότερο σε σπλαχνικές θέσεις. Το παρόν περιστατικό είναι ενδιαφέρον αφενός γιατί αναδεικνύει την ιδιάζουσα και ασυνήθη ιστολογική εμφάνιση του μικροκυστικού σβαννώματος και αφετέρου λόγω της έκφρασης CKIT, η οποία μπορεί να εγείρει διαφοροδιαγνωστικό πρόβλημα με στρωματικό όγκο του γαστρεντερικού σωλήνα.

e-Poster Session: Πεπτικό

eP130

ΕΤΕΡΟΤΟΠΗ ΟΣΤΕΟΠΟΙΗΣΗ ΜΕΣΕΝΤΕΡΙΟΥ: ΣΠΑΝΙΟ ΠΕΡΙΣΤΑΤΙΚΟ

Σ. Παπαδοπούλου[1], Ι. Εμμανουήλ[1], Ι. Δημητριάδης[1], Π. Εσκιτζής [2], Ν. Παστέλλη[1], Σ. Παπαεμμανουήλ[1]
[1] *Παθολογοανατομικό Εργαστήριο, Γ.Ν.Θ. Γεώργιος Παπανικολάου*
[2] *Τμήμα Μαιευτικής – Πανεπιστήμιο Δυτικής Μακεδονίας*

Υλικό - Μέθοδοι: Η περίπτωσή μας αφορά ασθενή 33 ετών με ιστορικό νόσου Crohn, ο οποίος είχε υποβληθεί σε δεξιά κολεκτομή και κατόπιν εντερεκτομή (2/2023). Ένα μήνα αργότερα, ο ασθενής εμφάνισε επιδείνωση της κλινικής εικόνας και συμπτώματα ειλεού. Υπεβλήθη σε ενετερεκτομή. Για ιστολογική εξέταση παραλάβαμε τμήμα λεπτού εντέρου μήκους 105 εκ. Ο πέριξ λιπώδης ιστός εμφανίζε μελανόφαιη χροιά, ενώ κατά τις διατομές παρατηρούνταν περιοχές σκληρής σύστασης και λευκόφαιης χροιάς.

Αποτελέσματα: Στις πολλαπλές τομές που ελήφθησαν από τις περιοχές σκληρής σύστασης στον πέριξ λιπώδη ιστό διαπιστώθηκε η ανάπτυξη ετερότοπου οστίτη ιστού σπογγώδους τύπου, με "δαντελοειδή" αρχιτεκτονική, αποτελούμενο από αναστομούμενες οστεοδοκίδες με περιβάλλον ινοβλαστικό στρώμα.. Συνυπήρχαν οίδημα, ίνωση, πολλαπλές εστίες λιπονέκρωσης με αφρώδη ιστιοκύτταρα και πολυπύρηνα γιγαντοκύτταρα, ινοβλαστική αντίδραση, αιμορραγικές διαποτίσεις και εστιακές φλεγμονώδεις διηθήσεις, οξείες και χρόνιες. Στις τομές από το βλεννογόνο διαπιστώθηκε διατήρηση της αρχιτεκτονικής των λαχνών-κρυπτών ενώ στοιχεία οξείας φλεγμονής δε διαπιστώθηκαν. Τα ευρήματα ήταν συμβατά με αλλοιώσεις ετερότοπης οστεοποίησης μεσεντερίου.

Συμπεράσματα: Η ετερότοπη οστεοποίηση του μεσεντερίου (Heterotopic Mesenteric Ossification) αποτελεί μια σπάνια οντότητα που αρχικά περιγράφηκε το 1883. Έκτοτε 75 περιπτώσεις αναφέρονται στη βιβλιογραφία. Η παθοφυσιολογία δεν είναι σαφώς διευκρινισμένη, αν και στις περισσότερες περιπτώσεις αναφέρεται προηγηθέν τραύμα ή επέμβαση στην κοιλιά. Πιθανότερα, το αρχέγονο πολυδύναμο μεσεγχυματογενές κύτταρο διαφοροποιείται σε οστεοβλάστη ή οστεοκύτταρο λόγω ερεθίσματος από φλεγμονή, ισχαιμία ή λοίμωξη. Εμφανίζει διαφοροδιαγνωστικό ενδιαφέρον καθώς μπορεί να μιμηθεί κακόηθες μεσεγχυματογενές νεόπλασμα και ιδιαίτερα εξωσκελετικό οστεοσάρκωμα.

e-Poster Session: Πεπτικό

eP131

ΣΠΑΝΙΑ ΠΕΡΙΠΤΩΣΗ ΓΑΣΤΡΙΚΟΥ ΣΒΑΝΝΩΜΑΤΟΣ-ΚΛΙΝΙΚΗ ΣΗΜΑΣΙΑ

Π. Παντούλα[1], Θ. Ε. Σέγκου[2], Μ.Καραγιάννη[1], Α. Καρακώστα[1], Ι. Προβατάς[1]
[1] Παθολογοανατομικό Εργαστήριο ΓΝ Νίκαιας-Πειραιά ¨Αγ. Παντελεήμων¨
[2] Ιατρική Σχολή ΕΚΠΑ

Εισαγωγή: Τα γαστρικά σβαννώματα προέρχονται από τα κύτταρα Schwann των περιβλημάτων των νευρικών ελύτρων του μυεντερικού πλέγματος του Auerbach και αφορούν στο 0,2% όλων των γαστρικών όγκων .Πρόκειται για καλοήθεις, βραδέως αναπτυσσόμενους και ασυμπτωμτικούς συνήθως όγκους.

Σκοπός της μελέτης: Η ανάδειξη των ιστοπαθολογικών και ανοσοιστοχημικών χαρακτηριστικών του σβαννώματος του στομάχου καθώς και των οντοτήτων με τις οποίες κλινικά και μορφολογικά προσομοιάζει.

Υλικό και μέθοδοι: Παρουσίαση περίπτωσης άρρενος ασθενούς 57ετών που κατά τη διενέργεια γαστροσκόπησης, αναδείχθηκε υποβλεννογόνιο μόρφωμα στην περιοχή του άντρου, ετέθη η υπόνοια στρωματικού όγκου και διενεργήθηκε σφηνοειδής χειρουργική εκτομή αυτού. Παραλάβαμε συνεραμμένο τμήμα τοιχώματος στομάχου μήκους 4,5 εκ. και κατά τις διατομές του παρατηρήσαμε περίγραπτο μόρφωμα μδ 3εκ με λευκόφαιη και κιτρινόφαιη χροιά, σκληροελαστική σύσταση και συμπαγή, αδρά δεσμιδωτή διαμόρφωση καλυπτόμενο από ομαλό βλεννογόνο. Μικροσκοπικά παρατηρήσαμε ατρακτόμορφα κύτταρα, με επιμήκεις πυρήνες και ηωσινόφιλο πρωτόπλασμα, χωρίς ατυπία ή διακρινόμενες μιτώσεις, με διάταξη κατά αλληλοδιαπλεκόμενες δεσμίδες και εστιακή συρροή αφρωδών ιστιοκυττάρων. Περιμετρικά το νεόπλασμα περιβάλλεται από λεμφοκυτταρική διήθηση. Ανοσοιστοχημικά παρατηρήθηκε καθολική και έντονη έκφραση της πρωτείνης S100, κατά θέσεις έκφραση της GFAP. Αρνητικοί απέβησαν οι δείκτες CD34, c-kit, DOG-1, actin, και desmin.

Αποτελέσματα: Ετέθη η διάγνωση σβάννωμα στομάχου.

Συμπεράσματα: Το σβάννωμα του στομάχου είναι εξαιρετικά σπάνιος καλοήθης όγκος και θεραπευτικά επαρκής κρίνεται η χειρουργική εξαίρεσή του επί υγιών ορίων. Οι χειρουργοί, οι ακτινολόγοι, οι γαστρεντερολόγοι και οι παθολογοανατόμοι θα πρέπει να γνωρίζουν ότι συγκαταλέγεται μεταξύ των ατρακτόμορφων υποβλεννογόνιων και ενδοτοιχωματκών νεοπλασμάτων του στομάχου.

e-Poster Session: Πεπτικό

eP132

ΠΕΡΙΝΕΥΡΙΩΜΑ ΠΑΧΕΟΣ ΕΝΤΕΡΟΥ- ΠΑΡΟΥΣΙΑΣΗ ΠΕΡΙΠΤΩΣΗΣ ΚΑΙ ΑΝΑΣΚΟΠΗΣΗ ΤΗΣ ΒΙΒΛΙΟΓΡΑΦΙΑΣ

Π. Παντούλα[1], Θ. Ε. Σέγκου[2], Α. Καρακώστα[1], Μ. Καραγιάννη[1], Σ. Ευθυμίου[1], Ι. Προβατάς[1]
[1] Παθολογοανατομικό Εργαστήριο ΓΝ Νίκαιας-Πειραιά ¨Αγ. Παντελεήμων¨
[2] Ιατρική Σχολή ΕΚΠΑ

Εισαγωγή: Στους όγκους των περιφερικών ελύτρων περιλαμβάνονται το σβάννωμα, το περινευρίωμα, το νευρίνωμα και ο κακοήθης όγκος του ελύτρου περιφερικού νεύρου. Τα περινευριώματα αποτελούνται αποκλειστικά από περινευρικά κύτταρα και διακρίνονται σε ενδονευρικά περινευριώματα και περινευριώματα των μαλακών μορίων, τα οποία δεν σχετίζονται με νεύρα. Σχετικά πρόσφατα, το 2004, βιβλιογραφικά αναφέρονται περιπτώσεις περινευριωμάτων στο γαστρεντερικό σωλήνα όπου περιγράφονται ως μικρές, άμισχες συνήθως, πολυποειδείς αλλοιώσεις που αφορούν στο 0,1 -0,46% των πολυπόδων του παχέως εντέρου και στην πλειονότητά τους εντοπίζονται απώτερα της σπληνικής καμπής. Δεν αναφέρονται περιπτώσεις υποτροπής ή μετάστασης και δεν απαιτούν την εισαγωγή του ασθενούς σε πρωτόκολλο παρακολούθησης.

Σκοπός: Η παρουσίαση περιστατικού περινευριώματος με σπάνια εντόπιση, καθώς και των ιστοπαθολογικών και ανοσοιστοχημικών χαρακτηριστικών του.

Υλικά και μέθοδος: Η περίπτωσή μας αφορά γυναίκα 62 ετών, με ελεύθερο ατομικό ιστορικό, η οποία προσήλθε στο γαστρεντερολογικό ιατρείο για τη διενέργεια κολονοσκόπησης στα πλαίσια του προληπτικού ελέγχου. Κατά το σιγμοειδές αναδείχθηκε και εξαιρέθηκε ελαφρώς προβάλουσα πολυποειδής αλλοίωση μδ 0,7 εκατοστά.

Αποτελέσματα: Περινευρίωμα παχέος εντέρου με τα ακόλουθα ιστολογικά χαρακτηριστικά: ενδοβλεννογόνια ανάπτυξη ατρακτόμορφων κυττάρων με ωοειδείς ,ομοιόμορφους πυρήνες, χωρίς διακρινόμενες μιτώσεις, ατυπία ή πολυμορφία, εντός κολλαγονώδους υποστρώματος με παρουσία και εγκλωβισμένων αδενίων. Χαρακτηριστική η παρουσία στοιχείων φλεγμονής και αιμοσιδηρινοφάγων κάτωθεν του επιθηλίου. Ανοσοιστοχημικά τα νεοπλασματικά κύτταρα εκφράζουν βιμεντίνη και ασθενώς το EMA και είναι αρνητικά σε S100,c-kit, actin και desmin.

Συμπεράσματα: Τα περινευριώματα στο βλεννογόνο του παχέως εντέρου θα πρέπει να διαφοροδιαγιγνώσκονται από άλλες αλλοιώσεις με ατρακτόμορφη μορφολογία των κυττάρων - σβάννωμα ,GIST, γαγγλιονεύρωμα, νευρίνωμα, και λειομύωμα.

e-Poster Session: Πεπτικό

eP133

ΠΛΑΚΩΔΗΣ ΜΕΤΑΠΛΑΣΗ ΣΕ ΣΩΛΗΝΟΛΑΧΝΩΔΕΣ ΑΔΕΝΩΜΑ ΟΡΘΟΥ

Π. Παντούλα[1], Θ. Ε. Σέγκου[2], Μ. Δεστούνη [3], Α. Καρακώστα[1], Μ. Καραγιάννη[1], Ν. Τσιμπίδης [1], Ι. Προβατάς[1]
[1] Παθολογοανατομικό Εργαστήριο ΓΝ Νίκαιας-Πειραιά ¨Αγ. Παντελεήμων¨
[2] Ιατρική Σχολή ΕΚΠΑ
[3] Κυτταρολογικό Εργαστήριο ΓΝ Νίκαιας-Πειραιά ¨Αγ. Παντελεήμων¨

Εισαγωγή: Η πλακώδης μετάπλαση είναι ένα σπάνιο εύρημα στα αδενώματα του παχέος εντέρου, με αναφερόμενη επίπτωση 0,44%. Η προέλευση των πλακωδών κυττάρων είναι αβέβαιη και ενδεχομένως σε αυτή να προδιαθέτουν τα μηχανικά ερεθίσματα και η χρόνια φλεγμονή. Αναφέρεται βιβλιογραφικά η πλακώδης μετάπλαση ως ενδεχόμενη προνεοπλασματική αλλοίωση για την ανάπτυξη πλακώδους και αδενοπλακώδους καρκινώματος στο παχύ έντερο.

Σκοπός: Παρουσιάζεται περίπτωση σωληνολαχνώδους αδενώματος σιγμοειδούς με χαμηλόβαθμη (μέτρια) δυσπλασία και πολλαπλές εστίες πλακώδους μετάπλασης.

Υλικό και μέθοδοι: Η περίπτωσή μας αφορά άρρενα ασθενή 66 ετών, με ελεύθερο ατομικό ιστορικό, ο οποίος προσήλθε στο γαστρεντερολογικό ιατρείο του νοσοκομείου μας για την αφαίρεση διαγνωσθέντος αλλαχού σωληνολαχνώδους αδενώματος ορθού με τη μέθοδο της βλεννογονεκτομής. Παραλάβαμε παρασκεύασμα βλεννογονεκτομής διαστάσεων κατ' επιφάνεια 3×4 εκ. που φέρει ελαφρώς προβάλλουσα λευκόφαιης χροιάς αλλοίωση μδ 2,5 εκ με μικρολαχνώδη επιφάνεια. Ιστολογικά διαπιστώθηκε η παρουσία σωληνολαχνώδους αδενώματος με χαμηλόβαθμη δυσπλασία και διάσπαρτες εστίες πλακώδους μετάπλασης. Προκειμένου να επιβεβαιωθεί η φύση των εστιών διενεργήθηκε ανοσοιστοχημικός έλεγχος. Ανοσοιστοχημικά αντίστοιχα με την πλακώδη μετάπλαση παρατηρείται ήπια έκφραση της κερατίνης 5/6, έντονη έκφραση της p16 και της cyclin D1 ενώ δεν εκφράζονται η κερατίνη 20, το CDX2 ,η συναπτοφυσίνη και η χρωμογρανίνη. Ο δείκτης κυτταρικού πολλαπλασιασμού ki67 είναι μηδενικός.

Αποτελέσματα: Σωληνολαχνώδες αδένωμα ορθού με χαμηλόβαθμη δυσπλασία και διάσπαρτες εστίες πλακώδους μετάπλασης.

Συμπεράσματα: η πλακώδης μετάπλαση στα αδενώματα του παχέος εντέρου είναι μορφολογικά και ποιοτικά διαφορετική από την πλακώδη μετάπλαση που απαντάται σε άλλα όργανα, συνοδεύεται από την έκφραση p16 και cyclin D1 και διερευνάται αν αποτελεί προνεοπλασματική αλλοίωση.

e-Poster Session: Πεπτικό

eP134

ΜΕΛΑΝΩΜΑ ΟΡΘΟΠΡΩΚΤΙΚΗΣ ΠΕΡΙΟΧΗΣ: ΠΑΡΟΥΣΙΑΣΗ ΠΕΡΙΣΤΑΤΙΚΟΥ

Α. Μπαλιάκα[1], Α. Παρασκευαΐδου[2], Μ. Δρογούτη[3], Μ. Αλατσάκης[3], Μ. Κωνσταντινίδου[1], Χ. Τσομπανίδου[1]

[1] Παθολογοανατομικό Εργαστήριο, Γ.Ν. Θεσσαλονίκης «Άγιος Δημήτριος»

[2] Παθολογική Κλινική, Γ.Ν. Θεσσαλονίκης «Άγιος Δημήτριος»

[3] Χειρουργική Κλινική, Γ.Ν. Θεσσαλονίκης «Άγιος Δημήτριος»

Εισαγωγή: Το μελάνωμα της ορθοπρωκτικής περιοχής αποτελεί σπάνια και επιθετική νόσο. Λόγω της εντόπισης και της μη ειδικής συμπτωματολογίας η διάγνωσή του συχνά είναι λανθασμένη ή καθυστερεί. Συγχέεται με αιμορροΐδες, πολύποδες ή καρκίνωμα, ενώ ακόμη και η ιστολογική εξέταση μπορεί να αποβεί παραπλανητική, ειδικά σε αμελανωτικές βλάβες ή περιορισμένο βιοπτικό υλικό.

Υλικό-μέθοδοι: Πολυποειδές μόρφωμα εξορμώμενο από το πρωκτικό κανάλι σε γυναίκα, 86 ετών, χωρίς ιστορικό προηγούμενης νεοπλασματικής βλάβης. Σε πρώτο χρόνο ελήφθησαν βιοψίες. Σε δεύτερο χρόνο ακολούθησε χειρουργική αφαίρεση του μορφώματος (διαστάσεων 5x3,7x2,5 εκ.).

Αποτελέσματα: Βιοπτικό υλικό: Τεμαχίδια νεκρωτικού-νεκροβιωτικού υλικού με ελάχιστα νεοπλασματικά κύτταρα μη περαιτέρω ταυτοποιήσιμα. Το παραληφθέν σε δεύτερο χρόνο μόρφωμα αφορούσε σε τεμάχιο από την ορθοπρωκτική περιοχή, το οποίο εμφάνιζε εκτεταμένη κατάληψη από κακοήθη νεοπλασματική εξεργασία με μορφολογικούς και ανοσοϊστοχημικούς χαρακτήρες μελανώματος. Τα νεοπλασματικά κύτταρα, σε λίγα μόνο από τα οποία διακρίνονταν εντός του κυτταροπλάσματός τους κοκκία χρωστικής με υφή μελανίνης, κατά τον ανοσοϊστοχημικό έλεγχο εμφάνιζαν θετικότητα στους δείκτες S-100, Melan-A, HMB-45 και SOX-10, ορισμένα στο CD56, λίγα στην CKAE1/AE3 και στο EMA κι ελάχιστα ασθενώς στη συναπτοφυσίνη, ενώ ήταν αρνητικά στους δείκτες CK7, CK20, CEA, p63, χρωμογρανίνη και SMA.

Συμπεράσματα: Ο σημαντικότερος προβληματισμός όσον αφορά το συγκεκριμένο νεόπλασμα συνίσταται στη διαφορική του διάγνωση από άλλα κακοήθη νεοπλάσματα της περιοχής, κυρίως ένα χαμηλής διαφοροποίησης καρκίνωμα (αδενοκαρκίνωμα ή καρκίνωμα από πλακώδες επιθήλιο). Επιπλέον, η μη ασυνήθης έκφραση επιθηλιακών ή νευροενδοκρινών δεικτών σε ορισμένες περιπτώσεις, όπως και στη δική μας, δυσχεραίνει περαιτέρω τη διάγνωση, η οποία ωστόσο είναι εφικτή εφόσον τεθεί η υπόνοια και εφαρμοστεί ο απαραίτητος ανοσοϊστοχημικός έλεγχος.

eP135

ΚΟΚΚΙΩΜΑΤΩΔΗΣ ΑΝΤΙΔΡΑΣΗ ΤΥΠΟΥ ΞΕΝΟΥ ΣΩΜΑΤΟΣ ΣΧΕΤΙΖΟΜΕΝΗ ΜΕ ΕΝΑΠΟΘΕΣΗ ΚΡΥΣΤΑΛΛΩΝ ΣΕΒΕΛΑΜΕΡΗΣ ΣΕ ΑΣΘΕΝΗ ΜΕ ΛΑΝΘΑΝΟΥΣΑ ΑΙΜΟΡΡΑΓΙΑ ΠΕΠΤΙΚΟΥ

Ε. Παθιάκη[1], Σ. Προβατοπούλου[2], Π. Πολύζου[3], Ζ. Σπαθάρα[1], Λ. Λέντα[1], Μ. Θωμά[4]
[1] Τμήμα Παθολογικής Ανατομικής, Γ.Ν. Λαμίας, [2]Νεφρολογικό Τμήμα, Γ.Ν. Λαμίας
[3] Γαστρεντερολογικό Τμήμα Γ.Ν. Λαμίας, [4] Χημικός, M.Sc., Δ.Δ.Ε. Φθ/δας

Τα κοκκιώματα στο γαστρεντερικό βλεννογόνο οφείλονται σε διάφορες νόσους όπως Crohn, σαρκοείδωση, λοιμώξεις, λέμφωμα, αδενοκαρκίνωμα, νόσος Whipple's, Langerhan's cell ιστιοκυττάρωση, διάτρηση στομάχου και αγγειίτιδες.

Εμείς ανακοινώνουμε μια σπάνια περίπτωση όπου η κρυσταλλοειδόμορφη ουσία σεβελαμέρη αποτελεί το αίτιο ανάπτυξης κοκκιωματώδους αντίδρασης τύπου ξένου σώματος στο γαστρικό βλεννογόνο μετά από χορήγηση αντιφωσφωνικών σκευασμάτων σε ασθενή με Χρόνια Νεφρική Ανεπάρκεια (Χ.Ν.Α.).

Γυναίκα 55 ετών με Χ.Ν.Α. υπεβλήθη σε γαστροσκόπηση και λήψη βιοψιών λόγω λανθάνουσας αιμορραγίας.

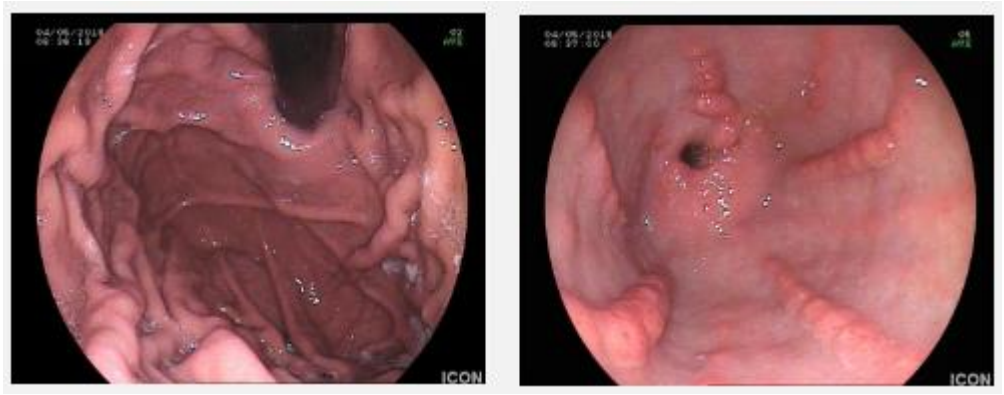

Εικόνα 1: Επιμήκεις διαβρώσεις στο άντρο του στομάχου.

Η ιστολογική εξέταση ανέδειξε εκτεταμένη κοκκιωματώδη γιγαντοκυτταρική αντίδραση τύπου ξένου σώματος υποεπιθηλιακά στο γαστρικό βλεννογόνο η οποία περιβάλλει κρυσταλλοειδόμορφη ουσία με λεπιδώδες πρότυπο (fish-scale).

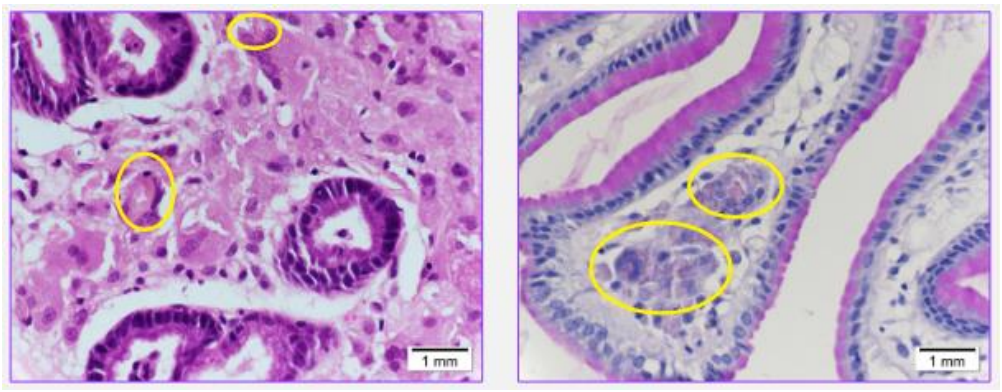

Εικόνα 2: Εκτεταμένη κοκκιωματώδης γιγαντοκυτταρική αντίδραση τύπου ξένου σώματος υποεπιθηλιακά στο γαστρικό βλεννογόνο, η οποία περιβάλλει κρυσταλλοειδόμορφη ουσία με χαρακτηριστικό λεπιδώδες πρότυπο (fish-scale). Συνυπάρχει οίδημα, επιθηλιακή υπερπλασία, τριχοειδική διάταση, συμφόρηση άνω χορίου (H-E X100, PAS).

Έγινε διακοπή της σεβελαμέρης και η κλινικοεργαστηριακή εικόνα της ασθενούς βελτιώθηκε.

Μετά από αναζήτηση στην αγγλόφωνη διεθνή βιβλιογραφία διαπιστώθηκαν 26 όμοιες περιπτώσεις.

Οι παθολογοανατόμοι οφείλουν να συμπεριλαμβάνουν στη Διαφορική τους Διάγνωση μεταξύ άλλων νόσων που προκαλούν κοκκιωματώδη αντίδραση στο Γαστρεντερικό Σύστημα (Γ.Ν.Σ.) την εναπόθεση της ουσίας σεβελαμέρης σε ασθενείς με χρόνια νεφρική νόσο, διότι αυτή δύναται να επιφέρει δυνητικά σοβαρές επιπλοκές στην υγεία τους.

e-Poster Session: Πεπτικό

eP136

ΔΙΑΓΝΩΣΤΙΚΕΣ ΠΡΟΚΛΗΣΕΙΣ ΣΤΗΝ ΗΠΑΤΟΠΑΘΟΛΟΓΟΑΝΑΤΟΜΙΑ: ΣΤΟΙΧΕΙΑ ΑΠΟ ΣΥΜΒΟΥΛΕΥΤΙΚΕΣ ΕΚΘΕΣΕΙΣ ΟΓΚΩΝ ΗΠΑΤΟΣ

Ι. Βλάχος[1], Ι - Μ. Γρυπάρη[1], Ε. Στούπη[1], Δ. Καρανδρέα[1], Δ. Μυωτέρη[1], Ντ. Τηνιακού[1]
[1] *Παθολογοανατομικό Εργαστήριο, Αρεταίειο Νοσοκομείο, Ιατρική Σχολή, Εθνικό και Καποδιστριακό Πανεπιστήμιο Αθηνών, Αθήνα, Ελλάδα*

Εισαγωγή-Σκοπός: Δύσκολα περιστατικά ηπατοπαθολογοανατομίας συχνά απαιτούν εξέταση από εξειδικευμένους/ες παθολογοανατόμους για τη βέλτιστη θεραπεία των ασθενών. Ανασκοπήθηκαν περιστατικά όγκων ήπατος τα οποία εστάλησαν για συμβουλευτική γνώμη, με στόχο να αναδειχθούν οντότητες και τομείς που χρήζουν εστιασμένης εκπαίδευσης στην παθολογοανατομία.

Υλικό-Μέθοδοι: Ανασκοπήθηκαν συμβουλευτικές εκθέσεις παρασκευασμάτων ήπατος του Εργαστηρίου μας της περιόδου 2017-2022. Συλλέχθηκαν δεδομένα για τον/την αιτώντα/ουσα (ηπατολόγο, παθολογοανατόμο, ασθενή), το κλινικό ερώτημα, την επάρκεια κλινικοεργαστηριακών και απεικονιστικών πληροφοριών, τις διενεργηθείσες χρώσεις, την αρχική και την τελική διάγνωση.

Αποτελέσματα: Μελετήθηκαν συνολικά 219 εκθέσεις, από τις οποίες 72(32.9%) αφορούσαν όγκους ήπατος (44 άνδρες, διάμεση ηλικία 61, εύρος 27-85 έτη), 52(72.2.%) αιτήθηκαν από ηπατολόγο, 10(13.9%) από παθολογοανατόμο, 9(12.5%) από χειρουργό και 1(1.39%) από ασθενή. Το συχνότερο ερώτημα αφορούσε σε ιστολογική τυποποίηση/υποτυποποίηση νεοπλάσματος 35(48.6%) και επιβεβαίωση διάγνωσης 26(36.1%). Οι συχνότερες αρχικές διαγνώσεις ήταν ηπατοκυτταρικό καρκίνωμα-ΗΚΚ (n=23, 31.9%), μη ειδικές αλλοιώσεις (n=14, 19.4%), μετάσταση (n=6, 8.3%) και ηπατοκυτταρικό αδένωμα (n=5, 6.9%), ενώ στη συμβουλευτική έκθεση ΗΚΚ (n=36, 50%), χολαγγειοκαρκίνωμα (n=5, 6.9%), γειτονικό όγκου παρέγχυμα (n=4, 5.6%) και αγγειακή νόσος (n=4, 5.6%) (p=0.033). Μείζων αλλαγή σημειώθηκε σε 30(41.7%), ελάσσονες αλλαγές σε 24(33.3%) και πλήρης συμφωνία σε 15(20.8%) περιστατικά. Μικροαγγειακή διήθηση αναγνωρίστηκε αρχικά σε 4/72(5.56%), ενώ στην ανασκόπηση σε 10/72(13.9%) περιστατικά (p=0.01). Χρώση ρετικουλίνης χρησιμοποιήθηκε αρχικά μόνο σε 21/41(51.2%) ηπατοκυτταρικά νεοπλάσματα (p<0.001).

Συμπεράσματα: Η ανασκόπηση συμβουλευτικών εκθέσεων παρέχει χρήσιμες πληροφορίες για περιστατικά ηπατοπαθολογοανατομίας με διαγνωστικές δυσκολίες. Η πλειονότητα των ανασκοπήσεων αιτείται από ηπατολόγους και η συνηθέστερη διαγνωστική πρόκληση έγκειται στην ορθή ταξινόμηση και υποτυποποίηση ηπατοκυτταρικών νεοπλασμάτων. Οι συγκεκριμένοι τομείς μπορεί να αποτελέσουν αντικείμενο συνεχιζόμενης εκπαίδευσης στην ηπατοπαθολογοανατομία.

e-Poster Session: Πεπτικό

eP137

ΕΝΤΕΡΙΚΗ ΑΝΙΣΑΚΙΑΣΗ ΑΠΟ ANISAKIS SIMPLEX: ΠΕΡΙΓΡΑΦΗ ΕΝΟΣ ΣΠΑΝΙΟΥ ΠΕΡΙΣΤΑΤΙΚΟΥ

Ε. Μάσσα[1], Α. Κυροπούλου[1], Σ. Περβανά[1]
[1] *Γενικό Νοσοκομείο Θεσσαλονίκης Παπαγεωργίου – Παθολογοανατομικό εργαστήριο*

Εισαγωγή: Η ανισακίαση είναι μια παρασιτική λοίμωξη του πεπτικού συστήματος που προκαλείται από την κατανάλωση ωμών ή ανεπαρκώς μαγειρεμένων ψαριών ή θαλασσινών που περιέχουν προνύμφες του παράσιτου Anisakis simplex. Τα νηματώδη στάδια του Anisakis simplex μπορούν επίσης να προκαλέσουν αλλεργικές αντιδράσεις σε ανθρώπους που είναι ευαίσθητοι στα αντιγόνα τους.

Τα συμπτώματα της ανισακίασης μπορεί να είναι ασαφή ή να μοιάζουν με άλλες λοιμώξεις ή ασθένειες του γαστρεντερικού συστήματος, κάτι που δυσκολεύει τη διάγνωση. Τα πιο συνηθισμένα συμπτώματα περιλαμβάνουν κοιλιακό άλγος, διάρροια, ναυτία και εμετό. Σε σπάνιες περιπτώσεις, οι προνύμφες του Anisakis μπορεί να εισχωρήσουν στον τοίχο του εντέρου και να προκαλέσουν σοβαρό πρόβλημα υγείας, όπως εσωτερική αιμορραγία ή περιτονίτιδα.

Παρουσίαση περιστατικού: Παρουσιάζουμε ένα σπάνιο περιστατικό ενός άντρα 22 ετών χωρίς προηγούμενο ιστορικό χειρουργικής επέμβασης και δίχως ιστορικό λήψεις φαρμάκων ο οποίος προσήλθε σε μέρα γενικής εφημερίας με άλγος αριστερού λαγόνιου βόθρου και με ήπια ναυτία. Η αξονική τομογραφία κοιλίας ανέδειξε ενδοπεριτοναϊκούς όζους και λεμφαδενοπάθεια κοιλίας. Ο ασθενής υποβλήθηκε σε επείγουσα δεξιά ημικολεκτομή.

Ιστολογική εξέταση: Παραλάβαμε παρασκεύασμα δεξιάς ημικολεκτομής το οποίο περιλάμβανε τμήμα λεπτού εντέρου, την σκωληκοειδή απόφυση, τμήμα παχέος εντέρου και τμήμα μείζονος επιπλόου. Κατά τις διατομές στο τμήμα του λεπτού εντέρου, του παχέος εντέρου καθώς και στο επίπλουν αναγνωρίστηκαν οζίδια περίγραπτης χροιάς και υπόσκληρης σύστασης.

Η μικροσκοπική εξέταση των μακροσκοπικά περιγραφόμενων οζιδίων έδειξαν οίδημα του βλεννογόνου, καθώς και διήθηση ηωσινόφιλων λευκοκυττάρων σε όλα τα στρώματα του εντερικού τοιχώματος με σχηματισμό κοκκιωμάτων. Εντός των κοκκιωμάτων αναγνωρίστηκαν μικροοργανισμοί. Η συμβουλευτική εκτίμηση της κτηνιατρικής σχολής του Α.Π.Θ. αναγνώρισε το παράσιτο Anisakis.

Συμπέρασμα: Η ανίχνευση περιστατικών ανισακίασης είναι σπάνια στην Ευρώπη. Ωστόσο, οι ταξιδιωτικές συνήθειες και η αύξηση της κατανάλωσης ωμών ή ανεπαρκώς μαγειρεμένων ψαριών ή θαλασσινών μπορούν να αυξήσουν τα περιστατικά με αυτή τη λοίμωξη και θα πρέπει να λαμβάνεται υπόψιν στη διαφορική διάγνωση των οξέων κοιλιακών συνδρόμων.

Η διάγνωσή περιστατικών ανισακίασης είναι σημαντική για την πρόληψη περαιτέρω επιπλοκών και αντιμετώπισης της νόσου. Επιπλέον, το περιστατικό αυτό υπογραμμίζει τη σημασία της στενής συνεργασίας μεταξύ των κλινικών ιατρών και των παθολογοανατόμων για την αναγνώριση και διάγνωση των ασθενειών.

e-Poster Session: Πεπτικό

eP138

ΑΔΕΝΟΚΑΡΚΙΝΩΜΑ ΠΡΩΚΤΙΚΟΥ ΣΩΛΗΝΑ ΣΧΕΤΙΖΟΜΕΝΟ ΜΕ ΣΥΡΙΓΓΙΟ: ΠΕΡΙΓΡΑΦΗ ΜΙΑΣ ΔΥΣΔΙΑΓΝΩΣΤΗΣ ΠΕΡΙΠΤΩΣΗΣ

Σ. - Ε. Τζωρακολευθεράκη[1,2], Α. Ηλιάδης[1,2], Π. Γούλας[3], Π. Παντελίδου[1,2], Α. Φωτιάδου[1], Σ. Αποστολίδης[3], Π. Χυτίρογλου[1,2]
[1] Εργαστήριο Διαγνωστικής Ιστοπαθολογίας, Θεσσαλονίκη
[2] Εργαστήριο Γενικής Παθολογίας και Παθολογικής Ανατομικής, Τμήμα Ιατρικής, Α. Π. Θ., Θεσσαλονίκη
[3]Α' Προπαιδευτική Χειρουργική Κλινική Α. Π. Θ., Π. Γ. Ν. Θ. ΑΧΕΠΑ, Θεσσαλονίκη

Εισαγωγή: Το αδενοκαρκίνωμα πρωκτικού σωλήνα σχετιζόμενο με συρίγγιο (ΑΠΣΣ) αποτελεί σπάνιο υπότυπο αδενοκαρκινώματος της περιοχής και αναπτύσσεται σε έδαφος προϋπάρχοντος πρωκτικού συριγγίου, με παρουσία ή απουσία νόσου Crohn. Τα κλινικοπαθολογοανατομικά χαρακτηριστικά του ΑΠΣΣ δεν έχουν αποσαφηνιστεί πλήρως.

Σκοπός της μελέτης: Η παρουσίαση περίπτωσης ΑΠΣΣ σε ασθενή με ιστορικό αιμορροϊδοπάθειας.

Υλικό και Μέθοδοι: Άντρας, 66 ετών, προσήλθε για εξέταση λόγω αιμορραγίας από το ορθό. Κατά την κλινική εξέταση διαπιστώθηκε η παρουσία συριγγίων. Ακολούθησε MRI. Ο ασθενής υποβλήθηκε σε χειρουργική βιοψία και εν συνεχεία σε κοιλιοπερινεϊκή εκτομή.

Αποτελέσματα: Στη διερεύνηση MRI διαπιστώθηκε η παρουσία τοιχωματικής εξεργασίας, η οποία δεν ήταν εμφανής κατά την ορθοσκόπηση. Η χειρουργική βιοψία έδειξε ΑΠΣΣ, αποτελούμενο από κυλινδρικά κύτταρα, με ηωσινόφιλο κυτταρόπλασμα και ωοειδείς πυρήνες, με ήπια έως μέτρια πολυμορφία και ήπια μιτωτική δραστηριότητα. Τα νεοπλασματικά κύτταρα διατάσσονταν σε άτυπους θηλώδεις, διακλαδιζόμενους σωληνώδεις και αδενοειδείς σχηματισμούς με διηθητική ανάπτυξη. Κατά τον ανοσοϊστοχημικό έλεγχο, παρατηρήθηκε θετικότητα στην κερατίνη 7 και στην πρωτεΐνη CDX2, ενώ η κερατίνη 20 ήταν αρνητική. Στο παρασκεύασμα της κοιλιοπερινεϊκής εκτομής, επιβεβαιώθηκε η ανάπτυξη αδενοκαρκινώματος από συριγγώδη πόρο. Ανευρέθησαν επίσης κοκκιώματα χωρίς νέκρωση, θέτοντας την υπόνοια νόσου Crohn.

Συμπεράσματα: Η περίπτωσή μας τεκμηριώνει την πιθανότητα ανάπτυξης αδενοκαρκινώματος πρωκτού σε έδαφος συριγγίου, χωρίς ενδοσκοπικά ευρήματα. Η ιστολογική ταξινόμηση των ΑΠΣΣ είναι δυσχερής και αποτελεί αντικείμενο ανοσοϊστοχημικής διερεύνησης. Τα πρωκτικά συρίγγια, ανεξαρτήτως αιτιολογίας, αποτελούν δυνητικό έδαφος ανάπτυξης ΑΠΣΣ, καθιστώντας σημαντικό τον υψηλό βαθμό κλινικής υποψίας για τη διάγνωση του νεοπλάσματος. Η επαναλαμβανόμενη ιστοπαθολογική αξιολόγηση σε υποτροπιάζοντα πρωκτικά συρίγγια είναι απαραίτητη, ακόμη και σε πρωτύτερες αρνητικές βιοψίες.

e-Poster Session: Πεπτικό

eP139

ΑΥΤΟΑΝΟΣΗ ΠΑΓΚΡΕΑΤΙΤΙΔΑ – ΠΑΡΟΥΣΙΑΣΗ ΔΥΟ ΠΕΡΙΣΤΑΤΙΚΩΝ

Χ. Ρούμπας[1], Ξ. Γραμματόγλου[1], Μ. Σάσση[1], Ι. Νίτσιος[1], Α. Κωστοπούλου[1], Θ. Χορευτάκη[1]
[1] *Εργαστήριο Παθολογικής Ανατομικής, Γ.Ν.Α «Γ. Γεννηματάς», Αθήνα*

Γενικά: Η αυτοάνοση παγκρεατίτιδα (ΑΑΠ) είναι μια σπάνια μορφή χρόνιας παγκρεατίτιδας που αυξάνει τον κίνδυνο εμφάνισης αδενοκαρκινώματος του παγκρέατος. Διακρίνεται σε τύπου 1 (IgG4-σχετιζόμενη νόσος) και τύπου 2 (μη σχετιζόμενη με IgG4).

Μέθοδος – Αποτελέσματα: Παρουσιάζουμε δύο περιπτώσεις ΑΑΠ που εκδηλώθηκαν ως όγκος παγκρέατος. Η πρώτη ασθενής ηλικίας 61 ετών παρουσίασε άλγος στην άνω κοιλιακή χώρα και απορρύθμιση του μακροχρόνιου σακχαρώδους διαβήτη τύπου 2 με αποτέλεσμα να χρειάζεται ινσουλινοθεραπεία. Η μαγνητική τομογραφία και η MRCP αποκάλυψαν μια ογκόμορφη βλάβη στην ουρά του παγκρέατος. Η ασθενής υπεβλήθη σε περιφερική παγκρεατεκτομή. Μακροσκοπικά αναγνωρίστηκε λευκόφαιη ογκόμορφη αλλοίωση στην ουρά του παγκρέατος. Μικροσκοπικά παρατηρήθηκε έντονη ίνωση διάχυτα περιλοβιακά και ενδολοβιακά με κατά θέσεις στροβιλώδες αρχιτεκτονικό πρότυπο και πυκνή λεμφοπλασματοκυτταρική διήθηση με αυξημένα πλασμοκύτταρα IgG4 και αναλογία IgG4/IgG >40%.

Η δεύτερη ασθενής ηλικίας 47 ετών εμφάνισε πόνο στην πλάτη. Η μαγνητική τομογραφία και η MRCP αποκάλυψαν μια εστιακή βλάβη στην ουρά του παγκρέατος. Η ασθενής υπεβλήθη σε περιφερική παγκρεατεκτομή. Μακροσκοπικά το πάγκρεας ήταν σκληρό, διογκωμένο με ανώμαλη οζώδη επιφάνεια. Μικροσκοπικά παρατηρήθηκε εστιακή περιλοβιακή και ενδολοβιακή ίνωση, ήπια έως μέτρια λεμφοπλασματοκυτταρική φλεγμονή με περιαδενική επίταση και πολυάριθμα ενδοαυλικά ουδετεροφιλικά αποστημάτια κυρίως σε μικρού και μεσαίου μεγέθους πόρους.

Συμπέρασμα: Η ΑΑΠ μπορεί να συνυπάρχει με αδενοκαρκίνωμα του παγκρέατος. Επιπλέον μπορεί να μιμηθεί κακοήθεια κλινικά, απεικονιστικά, αλλά και μικροσκοπικά. Ωστόσο με επαρκή δειγματοληψία και προσεκτική μικροσκοπική εξέταση μπορεί συνήθως να αποκλειστεί κακοήθεια.

e-Poster Session: Πεπτικό

eP140

ΕΞΑΙΡΕΤΙΚΑ ΣΠΑΝΙΑ ΠΕΡΙΠΤΩΣΗ ΚΑΚΟΗΘΟΥΣ ΟΓΚΟΥ ΤΩΝ ΠΕΡΙΦΕΡΙΚΩΝ ΝΕΥΡΙΚΩΝ ΕΛΥΤΡΩΝ (MPNST) ΣΤΟ ΦΥΜΑ ΤΟΥ VATER

Μ. Παπαζιάν[1], N. Novkovic[1], Γ. Κυριακόπουλος[2], Β. Παντελαίων[2], Σ. Μαστέας[3], V. Stoyanova[3], Γ. Βηλαράς[3], Σ. Στασινοπούλου[3]
[1] *Τζάνειο Γενικό Νοσοκομείο Πειραιά*
[2] *Γενικό Νοσοκομείο Αθηνών «Ο Ευαγγελισμός»*
[3] *417 ΝΙΜΤΣ*

Τα επιθηλιοειδή/αδενικά MPNST είναι εξαιρετικά σπάνιοι όγκοι,με ολιγάριθμες αναφορές στη βιβλιογραφία,ενώ μέχρι στιγμής δεν έχει αναφερθεί η ανάπτυξη τους στην περιοχή του φύματος Vater.

Η περίπτωση μας αφορά σε 63χρονο άντρα, με ελεύθερο ιατρικό ιστορικό, που υπεβλήθη σε επέμβαση Whipple's για εξαίρεση όγκου 10,8εκ ο οποίος προεγχειρητικά είχε θεωρηθεί GIST. Μικροσκοπικά, ο όγκος αποτελούνταν κυρίως από πλειόμορφα ατρακτόμορφα κύτταρα με υψηλή μιτωτική δραστηριότητα και εναλλαγές κυτταροβρίθειας (marbling) και σε μικρότερη έκταση από επιθηλιοειδή κύτταρα ή αδενικούς σχηματισμούς με σωληνώδες, συμπαγές ή ηθμοειδικό πρότυπο ανάπτυξης. Αναγνωρίστηκαν περιοχές πλακώδους διαφοροποίησης και ετερόλογο οστεοειδές στοιχείο.

Ανοσοϊστοχημικά, παρατηρήθηκε ασθενής εστιακή θετικότητα του ατρακτόμορφου πληθυσμού σε S100 ενώ ο επιθηλιοειδής/αδενικός πληθυσμός ήταν θετικός σε CkAE1/AE3 και BerEP4. Όλοι οι ανοσοϊστοχημικοί δείκτες για GIST, οι μελανοκυτταρικοί και μεσοθηλιακοί δείκτες, τα STAT6,TLE1, οι δείκτες λείας μυϊκής, λιπώδους και νευροενδοκρινικής διαφοροποίησης, καθώς και ο μοριακός έλεγχος για PDGFRA ήταν αρνητικά. Με τη μέθοδο FISH δεν αναδείχθηκαν γονιδιακές συντήξεις ενδεικτικές συνοβιακού σαρκώματος.

Επιπλέον, παρατηρήθηκε ανοσοϊστοχημικά, απώλεια της έκφρασης της H3K27me3,και πλήρης απώλεια του p16, εύρημα ενδεικτικό μετάλλαξης του γονιδίου CDKN2A

Συνυπολογίζοντας όλα τα ανωτέρω, ετέθη η διάγνωση σποραδικού High-Grade MPNST με κακοήθη επιθηλιακή συνιστώσα.

Η περίπτωση μας αναδεικνύει το δυναμικό των MPNST για αποκλίνουσα διαφοροποίηση. Εντυπωσιακό θεωρήσαμε το γεγονός ότι ένας περιπαγκρεατικός λεμφαδένας, εμφάνισε μικρομεταστατική διήθηση από την υπολειπόμενη «επιθηλιοειδή» συνιστώσα του νεοπλάσματος.

Η διάγνωση αυτών των εξαιρετικά σπάνιων όγκων αποτελεί πρόκληση για τον Παθολογοανατόμο και χρήζει ευρύτατου ελέγχου προς αποκλεισμό κάθε άλλης οντότητας στη διαφορική διάγνωση. Στη δική μας περίπτωση εστιάσαμε στο διφασικό συνοβιακό σάρκωμα, σε πρωτοπαθή ή μεταστατικά σαρκωματοειδή καρκινώματα/ καρκινοσαρκώματα, στο αποδιαφοροποιημένο λιποσάρκωμα, καθώς και στο κακόηθες μεσοθηλίωμα, το λειομυοσάρκωμα και το μελάνωμα.

e-Poster Session: Πεπτικό

eP141

ΜΥΕΛΟΕΙΔΕΣ ΚΑΡΚΙΝΩΜΑ ΠΑΧΕΟΣ ΕΝΤΕΡΟΥ-ΕΝΔΙΑΦΕΡΟΥΣΑ ΠΕΡΙΠΤΩΣΗ

Α. Καλογήρου[1], Ε. Φαλίδας[2], Π. Α. Πιερράκου[3]
[1] *Παθολογοανατομικό Εργαστήριο Γ.Ν. Χαλκίδας*
[2] *Χειρουργική Κλινική Γ.Ν. Χαλκίδας*
[3] *Παθολογοανατομικό Εργαστήριο Σισμανόγλειο-Αμαλία Φλέμινγκ Γ.Ν.Α*

Εισαγωγή: Το Μυελοειδές Καρκίνωμα (Medullary Carcinoma) του παχέος εντέρου είναι ένας ιστολογικός υποτύπος καρκίνου του παχέος εντέρου, συχνά παρουσιάζει μικροδορυφορική αστάθεια, πιο συχνά σε συνδυασμό με μεταλλάξεις BRAF και σχετίζεται με καλή πρόγνωση(1). Θεωρείται σπάνιο νεόπλασμα, καθώς αποτελεί <1% των νεοπλασμάτων του παχέος εντέρου(2),συχνότερα σε ηλικιωμένες γυναίκες, εντοπιζόμενο δεξιά(4).

Σκοπός της Μελέτης: Παρουσιάζουμε περιστατικό σπάνιου καρκινώματος παχέος εντέρου.
Υλικό και μέθοδος: Γυναίκα 84 ετών υπεβλήθη σε δεξιά κολεκτομή λόγω όγκου στην περιοχή του τυφλού. Κατά τη διερεύνηση του χειρουργικού παρασκευάσματος αναγνωρίστηκε πινακιοειδής, νεοπλασματικός όγκος μ.δ. 3,5εκ, ο οποίος καταλάμβανε τα 2/4 της περιμέτρου του αυλού. Η επιφάνεια διατομής ήταν λευκόφαιη, συμπαγής, ελαστικής σύστασης. Ακολούθησε μορφολογική και ανοσοϊστοχημική μελέτη.

Αποτελέσματα: Το νεόπλασμα εμφάνιζε χαρακτήρες χαμηλής διαφοροποίησης καρκινώματος. Ήταν καλά περιγεγραμμένο, με απωθητικά όρια, με συμπαγές κυρίως πρότυπο ανάπτυξης . Τα νεοπλασματικά κύτταρα ήταν μεσαίου μεγέθους, με φυσαλιδώδεις πυρήνες, προεξέχοντα πυρήνια και αυξημένη μιτωτική δραστηριότητα. Συνυπήρχε ικανή λεμφοκυτταρική αντίδραση στο νεόπλασμα.

Ανοσοϊστοχημικά, το καρκίνωμα παρουσίαζε ικανή έκφραση στους δείκτες Calretinin και EMA, εστιακή έκφραση στους δείκτες CEA και CDX-2, απουσία έκφρασης στους δείκτες CK7, CK20, S-100, Synaptophysin και LCA.

Συμπέρασμα: Απόλυτα διαγνωστικά κριτήρια δεν υπάρχουν για τη διάγνωση του μυελοειδούς καρκινώματος και τα διάφορα ιστοπαθολογικά και ανοσοϊστοχημικά διαγνωστικά κριτήρια ποικίλλουν ανάλογα με την εμπειρία(3).

Στην περίπτωσή μας, με βάση τόσο τα μορφολογικά ευρήματα (συμπαγές πρότυπο ανάπτυξης), όσο και τα ανοσοϊστοχημικά (Calretinin++) αλλά και την εντόπιση του καρκινώματος (δεξιό κόλον), καθώς και το φύλο της ασθενούς (θήλυ), το νεόπλασμα κρίθηκε περισσότερο συμβατό με μυελοειδές καρκίνωμα παχέος εντέρου.

Βιβλιογραφία:
1)WHO digestive System tumors 5th edition
2) Int J Oncol; 2010 Oct;37(4):901-7 doi: 10.3892/ijo_00000741.Medullary carcinoma of the large intestine: a population based analysis Pragatheeshwar Thirunavukarasu et al
3) Cureus. 2021 Jun; 13(6): e15831. doi: 10.7759/cureus.15831, Medullary Carcinoma of the Colon: An Histopathologic Challenge Zainab Fatima et al
4) https://www.pathologyoutlines.com/topic/colontumormedullary.html

e-Poster Session: Πεπτικό

eP142

ΓΑΣΤΡΟΕΝΤΕΡΙΚΟΣ ΣΤΡΩΜΑΤΙΚΟΣ ΟΓΚΟΣ (GIST) ΦΥΜΑΤΟΣ VATER

Γ. Γαλανόπουλος[1], Ε. Σούκα[1], Γ. Στανκ[1], Η. Ευσταθίου[2], Ο. Τζάϊδα[1]
[1] *Εργαστήριο Παθολογικής Ανατομικής Γ.Α.Ν.Π. Μεταξά*
[2] *Χειρουργική Κλινική Γ.Α.Ν.Π. Μεταξά*

Εισαγωγή: Οι στρωματικοί όγκοι του γαστρεντερικού σωλήνα (GIST), αν και γενικά σπάνιοι, είναι τα συχνότερα μεσεγχυματογενή νεοπλάσματα της περιοχής και εντοπίζονται κυρίως σε στόμαχο και λεπτό έντερο. Περιγράφεται περιστατικό ανάπτυξης GIST στο φύμα του Vater.

Υλικά και μέθοδοι: Γυναίκα ασθενής 74 ετών προσήλθε για διερεύνηση άτυπου κοιλιακού άλγους, απώλειας βάρους και ικτερικής συνδρομής. Ο ενδοσκοπικός έλεγχος αποκάλυψε μάζα στην εκβολή του παγκρεατικού πόρου στο δωδεκαδάκτυλο που απόφρασε μερικώς τον εντερικό αυλό. Αποφασίστηκε χειρουργική επέμβαση Whipple. Παρελήφθη τμήμα λεπτού εντέρου μήκους 18εκ. και περιμέτρου 5,5εκ. συνεχόμενο μέσω του παγκρεατικού πόρου με τμήμα παγκρέατος διαστάσεων 6X2X1,5εκ. Στην περιοχή του φύματος Vater αναγνωρίστηκε σχετικά περίγραπτος, λευκωπός, ελαστικός, συμπαγούς όψης όγκος μεγίστης διαμέτρου 3εκ.

Αποτελέσματα: Ιστολογικοί χαρακτήρες μεσεγχυματογενούς νεοπλασματος με στροβιλοειδή αρχιτεκτονική, αποτελούμενο από αποκλειστικά ατρακτόμορφο νεοπλασματικό πληθυσμό ήπιας ατυπίας, μέτριας πολυμορφίας και μόλις υποσημαινόμενης μιτωτικής δραστηριότητας. Παρατηρείται επίσης παραγωγή ενδιάμεσου κολλαγόνου, απουσία νέκρωσης και εστιακή διείσδυση στο παγκρεατικό παρέγχυμα.

Ανοσοϊστοχημική μελέτη: καθολική θετική έκφραση των νεοπλασματικών κυττάρων στους ειδικούς δείκτες Vimentin, c-kit, CD34, DOG-1 και αρνητική σε CKAE1AE3, S-100, Desmin, SMA. Ο δείκτης κυτταρικού πολλαπλασιασμού MIB1 ήταν ≤1%.

Συμπεράσματα: Μεσεγχυματογενές νεόπλασμα φύματος Vater με μορφολογία και ανοσοφαινότυπο GIST. Η συγκεκριμένη εντόπιση είναι ιδιαίτερα σπάνια, με μόλις 25 περιστατικά αναφερόμενα στη βιβλιογραφία την τελευταία 20ετία. Είναι κατά βάση μικρού μεγέθους όγκοι (<5εκ.) σε μεσήλικες ασθενείς ανεξαρτήτως φύλου. Τα ενδοσκοπικά ευρήματα είναι μη ειδικά και συνήθως προηγείται βιοψία του όγκου προεγχειρητικά. Ανάλογα με την εμπλοκή ή όχι του παγκρέατος επιλέγεται το είδος της χειρουργικής αφαίρεσης. Η διαφορική διάγνωση περιλαμβάνει το λειομύωμα και τους νευροενδοκρινικούς όγκους.

e-Poster Session: Πεπτικό

eP143

ΑΔΙΑΦΟΡΟΠΟΙΗΤΟ ΣΑΡΚΩΜΑΤΟΕΙΔΕΣ ΚΑΡΚΙΝΩΜΑ ΟΙΣΟΦΑΓΟΥ

Γ. Γαλανοπουλος[1], Κ. Βεντούρη[2], Ε. Σούκα[1], Σ. Ξυνόγαλος[3], Ο. Τζάϊδα[1]
[1] *Εργαστήριο Παθολογικής Ανατομικής Γ.Α.Ν.Π. Μεταξά*
[2] *Εργαστήριο Παθολογικής Ανατομικής «Ιστοδιάγνωση» Ζακύνθου*
[3] *Παθολογική-Ογκολογική Κλινική Γ.Α.Ν.Π. Μεταξά*

Εισαγωγή: Τα κακοήθη νεοπλάσματα οισοφάγου αποτελούνται άνω του 90% από καρκινώματα πλακώδους τύπου και αδενοκαρκινώματα, με μεγάλες αποκλίσεις στην αναλογία τους παγκοσμίως. Αντιστοιχούν στην 6η συχνότερη αιτία θανάτου σχετιζόμενου με καρκίνο παγκοσμίως. Περιγράφεται περιστατικό σαρκωματοειδούς καρκινώματος οισοφάγου, ιδιαίτερα σπάνιου υποτύπου, αφορώντας το 0,2% των κακοηθειών της περιοχής.

Υλικά και μέθοδοι: Άνδρας ασθενής προσήλθε για διερεύνηση δυσκαταποσίας. Ο ενδοσκοπικός έλεγχος αποκάλυψε ογκόμορφη αλλοίωση στο κατώτερο τμήμα του οισοφάγου και ελήφθησαν βιοψίες. Το υλικό αφορούσε πέντε καστανόφαια ιστοτεμάχια μεγίστης διαμέτρου 0,2εκ.

Αποτελέσματα: Παρατηρείται διήθηση οισοφαγικού επιθηλίου από κακόηθες νεόπλασμα με διάχυτη ανάπτυξη με θέσεις περιαγγειακής κατανομής, αποτελούμενο από ευμεγέθη, υψηλής πυρηνικής ατυπίας κύτταρα (με συμμετοχή και γιγάντιων πολυπύρηνων μορφών), χωρίς εμφανή συνοχή. Συνυπάρχει αγγειοβριθές στρώμα με άφθονα οξέα φλεγμονώδη στοιχεία και εκτεταμένη νέκρωση.

Στη διαφορική διάγνωση τέθηκαν το σάρκωμα, το αδιαφοροποίητο σαρκωματοειδές καρκίνωμα και το αναπλαστικό λέμφωμα.

Η ιστοχημική χρώση του δικτύου ρετικουλίνης ανέδειξε φωλεώδες αρχιτεκτονικό πρότυπο.

Σε **ανοσοϊστοχημικό επίπεδο**, τα νεοπλασματικά κύτταρα εμφανίζουν θετική έκφραση στους ειδικούς δείκτες CKAE1AE3, CK8-18, p40 (μεμονωμένα) και αρνητική σε LCA, CD30, MelanA, CK7, desmin, Vimentin. Ο δείκτης κυτταρικού πολλαπλασιασμού MIB1 ανέρχεται σε 100%.

Συμπεράσματα: Ανοσοφαινοτυπικά ευρήματα συμβατά αδιαφοροποίητου σαρκωματοειδούς καρκινώματος. Στη διεθνή βιβλιογραφία αναφέρεται διφασικός πληθυσμός με επικράτηση του σαρκωματοειδούς στοιχείου ενώ το επιθηλιόμορφο συνήθως περιορίζεται σε περιφερικές θέσεις του όγκου. Εμφανίζονται σχεδόν αποκλειστικά σε άρρενες ασθενείς μέσης ηλικίας 65 ετών. Στους επιβαρυντικούς παράγοντες περιλαμβάνονται το κάπνισμα, το αλκοόλ και η γαστροοισοφαγική παλινδρόμηση. Παρά την ίδια κλινική συνδρομή με τα συνήθη καρκινώματα της περιοχής, έχουν επιθετική βιολογική συμπεριφορά, υψηλό μεταστατικό δυναμικό και πτωχή πρόγνωση.

e-Poster Session: Πεπτικό

eP144

ΠΑΡΟΥΣΙΑΣΗ ΠΕΡΙΣΤΑΤΙΚΟΥ ΕΡΠΗΤΙΚΗΣ ΟΙΣΟΦΑΓΙΤΙΔΑΣ ΣΕ ΑΝΟΣΟΕΠΑΡΚΗ ΑΣΘΕΝΗ

Α. Στόφας[1], Α. Πατερέλη[2], Κ. Σπανού[1], Κ. Μπελογιάννης[1], Π. Κορκολοπούλου[1]
[1] *Α΄ Εργαστήριο Παθολογικής Ανατομικής, Ιατρική Σχολή, Εθνικό και Καποδιστριακό Πανεπιστήμιο Αθηνών*
[2] *Εργαστήριο Παθολογικής Ανατομικής, Νοσοκομείο Παίδων «Η Αγία Σοφία»*

Εισαγωγή: Η ερπητική οισοφαγίτιδα παρουσιάζεται τυπικά σε ασθενείς υπό ανοσοκαταστολή ή χημειοθεραπεία, σε μεταμοσχευμένους ή ασθενείς με HIV λοίμωξη, ενώ σπάνια προσβάλλει ανοσοεπαρκείς ασθενείς. Εμφανίζεται κυρίως σε άτομα μέσης ηλικίας, συχνότερα σε άντρες. Τα συνηθέστερα συμπτώματα είναι η οδυνοφαγία, η δυσφαγία και η καυσαλγία με ή χωρίς συνοδό πυρετό. Οι βλάβες εντοπίζονται κυρίως στο μέσο και κατώτερο τριτημόριο του οισοφάγου υπό τη μορφή πολλαπλών ελκωδών αλλοιώσεων.

Σκοπός της μελέτης: Σκοπός της παρούσας εργασίας είναι η αναφορά περίπτωσης ασθενούς με οισοφαγίτιδα από τον ιό του απλού έρπητα (HSV), με ελεύθερο ατομικό ιστορικό.

Υλικά και μέθοδοι: Άνδρας, 56 ετών, με ελεύθερο ατομικό ιστορικό, προσήλθε λόγω οδυνοφαγίας. Πραγματοποιήθηκε γαστροσκόπηση όπου διαπιστώθηκε έλκος στο κατώτερο τριτημόριο του οισοφάγου και ελήφθησαν βιοψίες από τα χείλη αυτού.

Αποτελέσματα: Ιστολογικά αναγνωρίστηκε ινιδοπυώδες εξίδρωμα και τεμαχίδια βλεννογόνου οισοφάγου με έντονη ακάνθωση και περιοχικά ικανές αλλοιώσεις ελκωτικής οισοφαγίτιδας με επιμέρους κυτταρομορφολογικά χαρακτηριστικά [πολυπύρηνα πλακώδη κύτταρα με εναγκαλισμό των πυρήνων (molding), ενδοπυρηνικά έγκλειστα] και ανοσοφαινοτυπικά ευρήματα (HSV+) συμβατά με ερπητική οισοφαγίτιδα.

Συζήτηση: Η ερπητική οισοφαγίτιδα είναι μια σπάνια νοσολογική οντότητα η οποία απαντάται κυρίως σε ανοσοκατεσταλμένους ασθενείς. Σε αρκετές περιπτώσεις (~20%) αναφέρεται προηγούμενη έκθεση του ασθενούς σε φορέα του ιού HSV. Η ερπητική οισοφαγίτιδα, αν και ασυνήθης σε ανοσοεπαρκείς ασθενείς, θα πρέπει πάντοτε να λαμβάνεται υπόψιν στη διαφορική διάγνωση σε ασθενείς με αιφνίδια έναρξη οδυνοφαγίας.

eP145

ΦΛΕΓΜΟΝΩΔΗΣ ΙΝΩΔΗΣ ΠΟΛΥΠΟΔΑΣ ΟΙΣΟΦΑΓΟΥ. ΠΑΡΟΥΣΙΑΣΗ ΠΕΡΙΣΤΑΤΙΚΟΥ

Α. Στόφας[1], Α. Πατερέλη[2], Κ. Παλαμάρης[1], Π. Παπαδάκης[1], Χ. Γακιοπούλου[1], Π. Κορκολοπούλου[1]
[1] Εργαστήριο Παθολογικής Ανατομικής, Ιατρική Σχολή, Εθνικό και Καποδιστριακό Πανεπιστήμιο Αθηνών
[2] Εργαστήριο Παθολογικής Ανατομικής, Νοσοκομείο Παίδων «Η Αγία Σοφία»

Εισαγωγή: Ο φλεγμονώδης ινώδης πολύποδας (Inflammatory fibroid polyp) αποτελεί ένα εξαιρετικά σπάνιο καλόηθες νεόπλασμα με συχνότητα εμφάνισης 0,1% στον γενικό πληθυσμό και με ελάχιστες αναφορές περιπτώσεων στη βιβλιογραφία. Το 66-75% των περιπτώσεων εντοπίζονται στο άντρο του στομάχου και μόνο το 1% εντοπίζονται στην περιοχή του οισοφάγου. Εμφανίζεται συχνότερα σε άντρες με μέση ηλικία τα 50-60 έτη.

Σκοπός της μελέτης: Παρουσιάζεται περίπτωση φλεγμονώδους ινώδους πολύποδα του κατώτερου τριτημορίου του οισοφάγου και σύντομη ανασκόπηση της βιβλιογραφίας.

Υλικό και μέθοδοι: Άντρας ηλικίας 43 ετών υπεβλήθη σε μερική οισοφαγογαστρεκτομή. Κατά τη μακροσκοπική εξέταση του παρασκευάσματος στην περιοχή του οισοφάγου παρατηρήθηκε ογκόμορφη αλλοίωση μεγίστης διαμέτρου 5,7 εκ, η οποία πρόβαλε στην καρδιακή μοίρα του στομάχου Στις διατομές η αλλοίωση εμφάνιζε λευκόφαιη χροιά και μαλθακοελαστική σύσταση.

Αποτελέσματα: Ιστολογικά αναγνωρίσθηκε καλοήθης μυοϊνοβλαστικός όγκος με μυξοειδές και εν μέρει κολλαγονοποιημένο υπόστρωμα, με παρουσία αφθόνων ηωσινοφίλων και απουσία αξιόλογης ατυπίας ή εμφανούς μιτωτικής δραστηριότητας. Κατά τον ανοσοϊστοχημικό έλεγχο τα νεοπλασματικά κύτταρα ήταν θετικά στις χρώσεις Vimentin, SMA (ασθενώς) και στο CD34 (περιοχικά περιαγγειακό, στροβιλώδες πρότυπο) ενώ ήταν αρνητικά για Desmin, S100, CD31, ERG, Caldesmon, C-KIT, DOG-1, EMA, SOX10, ALK, STAT6 και Pankeratin. Η χρώση για Ki67 απέβη θετική σε ποσοστό 5-10%.

Συμπεράσματα: Οι περισσότεροι όγκοι αυτού του τύπου είναι σποραδικοί, ωστόσο σπανίως σχετίζονται με γενετικές μεταλλάξεις του PDGFRA. Οι ασθενείς με αυτή τη μετάλλαξη συχνά αναπτύσσουν πολλαπλούς όγκους, μεταξύ των οποίων και γαστρεντερικούς στρωματικούς όγκους (GIST). Στη διαφορική διάγνωση θα πρέπει να συμπεριληφθεί το λειομύωμα, το GIST και ο φλεγμονώδης μυοϊνοβλαστικός όγκος. Θεραπεία εκλογής θεωρείται η χειρουργική εξαίρεσή τους.

eP146

ΕΚΦΡΑΣΗ ΣΥΝΑΠΤΟΦΥΣΙΝΗΣ ΣΕ ΑΔΕΝΟΚΑΡΚΙΝΩΜΑ ΠΑΧΕΟΣ ΕΝΤΕΡΟΥ ΜΕ ΜΙΚΡΟΔΟΡΥΦΟΡΙΚΗ ΑΣΤΑΘΕΙΑ

Π. Βλάχου[1], Ε. Σπιτέρη[1], Ε. Αθανασίου[1], Α. Θεράποντος[1], Ε. Γιώτη[1], Γ. Κυριακόπουλος[1]
[1] *Εργαστήριο Παθολογικής Ανατομικής, Γ.Ν.Α. Ευαγγελισμός, Αθήνα*

Εισαγωγή: Τα αδενοκαρκινώματα παχέος εντέρου με μικροδορυφορική αστάθεια ενίοτε εκφράζουν νευροενδοκρινικούς δείκτες. Στόχος της παρουσίασης είναι να αναδείξει ότι η έκφραση συναπτοφυσίνης παρά την χαμηλής διαφοροποίησης μορφολογία δεν καθιστά πάντα το καρκίνωμα νευροενδοκρινικό.

Περιστατικό: Γυναίκα 84 ετών με νεοπλασματικό όγκο στο ανιόν. Στο παρασκεύασμα δεξιάς κολεκτομής ανευρίσκεται νεοπλασματικός όγκος μείζονος διαμέτρου 8εκ. ο οποίος επεκτείνεται στον περικολικό λιπώδη ιστό με συνοδό διάσπαση του ορογόνου χιτώνα (pT4a). Μικροσκοπικά αναγνωρίζονται δυο μορφολογικά ξεχωριστές συνιστώσες η επικρατέστερη (65%) χαμηλής διαφοροποίησης με νησιδώδες πρότυπο ανάπτυξης και παρουσία κυττάρων δίκην σφραγιστήρος δακτυλίου, η δεύτερη (35%) υψηλής διαφοροποίησης με σωληνώδες πρότυπο ανάπτυξης, χωρίς ανάμειξη των επιμέρους κυτταρικών πληθυσμών. Ο ανοσοϊστοχημικός έλεγχος ανέδειξε σποραδικού τύπου μικροδορυφορική αστάθεια με απώλεια της έκφρασης του ζεύγους πρωτεϊνών MLH-1/PMS2 με συνοδό έντονη ανίχνευση της μεταλλαγμένης πρωτεΐνης BRAFV600E (clone VE1 / Ventana) σε αμφότερες τις συνιστώσες. Επιπλέον, η χαμηλής διαφοροποίησης συνιστώσα εξέφραζε καθολικά και με μέτριας έντασης ανοσοχρώση το νευροενδοκρινικό δείκτη Συναπτοφυσίνη με πλήρη απουσία έκφρασής του στη συνιστώσα καλής διαφοροποίησης. Ωστόσο, η έκφραση των λοιπών δεικτών νευροενδοκρινικής διαφοροποίησης (Χρωμογρανίνη Α, INSM1, CD56) ήταν αρνητική και στις δυο συνιστώσες με συνοδό διατήρηση της έκφρασης της πρωτεΐνης YAP1, ενώ η πρωτεΐνη Ρετινοβλάστωμα εμφάνιζε πρότυπο έκφρασης μη-μεταλλαγμένης πρωτεΐνης. Ο συνδυασμός των ανωτέρω ανοσομορφολογικών ευρημάτων δεν επαρκούν για να υποστηρίξουν αμιγή νευροενδοκρινική συνιστώσα στο καρκίνωμα.

Συμπεράσματα: Τα μικροδορυφορικά ασταθή αδενοκαρκινώματα παχέος εντέρου με χαμηλής διαφοροποίησης μορφολογία μπορούν να μιμηθούν νευροενδοκρινικά καρκινώματα ιδίως όταν εκφράζουν σε υψηλό ποσοστό Συναπτοφυσίνη. Προκειμένου να θεωρηθεί ένα καρκίνωμα παχέος εντέρου αμιγώς νευροενδοκρινικό απαιτείται συνεκτίμηση των λοιπών ανοσομορφολογικών ευρημάτων.

e-Poster Session: Πεπτικό

eP147

ΑΠΟΜΑΚΡΥΣΜΕΝΗ ΔΕΡΜΑΤΙΚΗ ΜΕΤΑΣΤΑΣΗ ΧΟΛΑΓΓΕΙΟΚΑΡΚΙΝΩΜΑΤΟΣ ΑΠΟ ΜΕΙΚΤΟ ΗΠΑΤΟΚΥΤΤΑΡΙΚΟ ΚΑΡΚΙΝΩΜΑ/ΧΟΛΑΓΓΕΙΟΚΑΡΚΙΝΩΜΑ: ΠΑΡΟΥΣΙΑΣΗ ΠΕΡΙΣΤΑΤΙΚΟΥ ΜΕ ΣΠΑΝΙΑ ΜΕΤΑΣΤΑΤΙΚΗ ΕΝΤΟΠΙΣΗ

Χ. Γούτα[1], Ε. Κατσίκη[1], Κ. Γιαννά[1], Ε. Συμεωνίδου[2], Ε. Πασχαλίδου[1], Ν. Αντωνιάδης[2]
[1] *Εργαστήριο Παθολογικής Ανατομικής Γ.Ν.Θ. Ιπποκράτειο*
[2] *Χειρουργική Κλινική Μεταμοσχεύσεων Γ.Ν.Θ. Ιπποκράτειο*

Οι συνηθέστερες μεταστατικές εντοπίσεις του χολαγγειοκαρκινώματος είναι οι οπισθοπεριτοναϊκοί λεμφαδένες και οι πνεύμονες. Δερματικές μεταστάσεις εμφανίζονται σπάνια και αναπτύσσονται κυρίως επί του κοιλιακού τοιχώματος μετά από χειρισμούς διαδερμικής παροχέτευσης της χολής σε περιπτώσεις αποφρακτικής χολόστασης. Μέχρι σήμερα έχουν δημοσιευτεί μόλις δεκαπέντε περιπτώσεις απομακρυσμένων δερματικών μεταστάσεων με πρωτοπαθή εστία ενδο- ή εξωηπατικό χολαγγειοκαρκίνωμα. Ασθενής, άρρεν, 44 ετών με ιστορικό μεταμόσχευσης ήπατος λόγω HBV/HDV κίρρωσης και μεικτού ηπατοκυτταρικού καρκινώματος/ χολαγγειοκαρκινώματος προσήλθε με αναφερόμενη οσφυαλγία και δύσπνοια. Ο ασθενής υποβλήθηκε σε απεικονιστικό έλεγχο από τον οποίο διαπιστώθηκαν πνευμονικές, οστικές και δερματικές μεταστατικές εστίες, μία εκ των οποίων στο μικρό δάκτυλο της δεξιάς άκρας χειρός. Πραγματοποιήθηκε ακρωτηριασμός αυτού και η μακροσκοπική εξέταση της άπω φάλαγγας ανέδειξε μελαχρωματική, ελκωτική βλάβη μέγιστης διαμέτρου 2,5 εκ., ενώ μικροσκοπικά η βλάβη αναγνωρίστηκε ως καρκίνωμα μέτριας διαφοροποίησης με επέκταση στον υποδόριο ιστό και μορφολογικά και ανοσοϊστοχημικά χαρακτηριστικά όμοια με το πρωτοδιαγνωσθέν χολαγγειοκαρκίνωμα. Η εμφάνιση δερματικών μεταστάσεων από χολαγγειοκαρκίνωμα συναντάται εξαιρετικά σπάνια. Οι περισσότερες από αυτές έχουν κλινικά τη μορφή ανώδυνου μονήρους όζου ή πολλαπλών ερυθηματωδών όζων, ελκών ή βλατίδων με συχνότερη εντόπιση το κρανίο. Η παρούσα ανάρτηση συμβάλει στη βιβλιογραφία καταγράφοντας τη σπάνια περίπτωση δερματικής μετάστασης της άκρας χείρας και θέτει ερωτήματα σχετικά με τη δυναμική μετάστασης των διαφορετικών στοιχείων ενός μικτού όγκου έπειτα από μεταμόσχευση.

e-Poster Session: Πεπτικό

eP148

ΓΑΓΓΛΙΟΚΥΤΤΑΡΙΚΟ ΠΑΡΑΓΑΓΓΛΙΩΜΑ ΔΩΔΕΚΑΔΑΚΤΥΛΟΥ ΜΕ "ΕΝΔΟΚΡΙΝΕΣ ΠΡΟΤΥΠΟ" ΑΝΑΠΤΥΞΗΣ: ΠΑΡΟΥΣΙΑΣΗ ΜΙΑΣ ΕΞΑΙΡΕΤΙΚΑ ΣΠΑΝΙΑΣ ΠΑΘΟΛΟΓΟΑΝΑΤΟΜΙΚΗΣ ΟΝΤΟΤΗΤΑΣ

Χ. Γούτα[1], Ε. Κατσίκη[1], Κ. Γιαννά[1], Α. Φούζα[2], Ε. Σακελλαρίου[1], Α. Καμπαρούδης[2]
[1] *Εργαστήριο Παθολογικής Ανατομικής Γ.Ν.Θ. Ιπποκράτειο*
[2] *Ε' Χειρουργική Κλινική Γ.Ν.Θ. Ιπποκράτειο*

Το γαγγλιοκυτταρικό παραγαγγλίωμα αποτελεί σπάνιο τύπο παραγαγγλιώματος που εμφανίζεται σχεδόν αποκλειστικά στο δωδεκαδάκτυλο πλησίον του φύματος του Vater. Ακολουθεί συνήθως καλοήθη κλινική πορεία και αποτελείται μικροσκοπικά από τριπλό κυτταρικό πληθυσμό που περιλαμβάνει γαγγλιακά, επιθηλιόμορφα και ατρακτόμορφα κύτταρα τύπου Schwann. Ασθενής, άρρεν, 67 ετών προσήλθε προγραμματισμένα για χειρουργική αντιμετώπιση όγκου δωδεκαδακτύλου που ανευρέθηκε σε τυχαίο απεικονιστικό έλεγχο προ έτους. Προεγχειρητικά διενεργήθηκε απεικονιστικός έλεγχος που ανέδειξε μόρφωμα δωδεκαδακτύλου μέγιστης διαμέτρου 1,8 εκ. σε απόσταση 2 εκ. από το φύμα του Vater. Ο ασθενής υποβλήθηκε σε χειρουργική επέμβαση που περιλάμβανε τοπική εκτομή του όγκου και χολοκυστεκτομή. Στο παθολογοανατομικό μας εργαστήριο παραλάβαμε πολυποειδές μόρφωμα, το οποίο αντιστοιχούσε σε υποβλεννογόνιο, λευκόφαιο, συμπαγές, ελαστικό οζίο μέγιστης διαμέτρου 1,2 εκ. Από τη μικροσκοπική εξέταση το νεόπλασμα χαρακτηρίστηκε ως περίγραπτο, με σαφή όρια χωρίς κάψα αποτελούμενο από φωλεές ατρακτόμορφων κυττάρων, μεταξύ των οποίων αναγνωρίστηκαν διάσπαρτα γαγγλιακού τύπου κύτταρα και επιθηλιόμορφα κύτταρα με "ενδοκρινικό" πρότυπο ανάπτυξης σε πασσαλιδωτή διάταξη. Βάσει της μικροσκοπικής εικόνας και του ανοσοϊστοχημικού ελέγχου τέθηκε η διάγνωση του υποβλεννογόνιου γαγγλιοκυτταρικού παραγαγγλιώματος με "ενδοκρινές πρότυπο". Η διαφορική διάγνωση της παραπάνω οντότητας με έναν καλώς διαφοροποιημένο νευροενδοκρινή όγκο του γαστρεντερικού αποτελεί συχνά πρόκληση. Το ενδοκρινικό πρότυπο ανάπτυξης περιπλέκει ακόμα περισσότερο τη διάκριση, ενώ η πασσαλιδωτή διάταξη αποτελεί χαρακτηριστικό του NET G1 παρά του γαγγλιοκυτταρικού παραγαγγλιώματος. Στην παρούσα ανάρτηση παρουσιάζουμε μία σπανιότατη περίπτωση γαγγλιοκυτταρικού παραγαγγλιώματος του δωδεκαδακτύλου με ασυνήθιστο πρότυπο ανάπτυξης.

eP150

HHV8+ ΒΛΑΣΤΙΚΟΚΕΝΤΡΟΤΡΟΠΟΣ ΛΕΜΦΟΫΠΕΡΠΛΑΣΤΙΚΗ ΔΙΑΤΑΡΑΧΗ: ΙΣΤΟΠΑΘΟΛΟΓΙΚΗ ΤΕΚΜΗΡΙΩΣΗ ΜΙΑΣ ΑΣΥΝΗΘΟΥΣ ΠΕΡΙΠΤΩΣΗΣ

Π. Παντελίδου[1,2], Σ. Τζωρακολευθεράκη[1,2], Α. Φωτιάδου[1], Ε. Κωτίδης[3], Τ. Κολέτσα[2], Π. Χυτίρογλου[1,2]

[1] *Εργαστήριο Διαγνωστικής Ιστοπαθολογίας*

[2] *Εργαστήριο Γενικής Παθολογίας και Παθολογικής Ανατομικής Τμήματος Ιατρικής Α.Π.Θ.*

[3] *Δ΄ Χειρουργική Κλινική Τμήματος Ιατρικής Α.Π.Θ.*

Εισαγωγή: Η HHV-8+ βλαστικοκεντροτρόπος λεμφοϋπερπλαστική διαταραχή (germinotropic lymphoproliferative disorder, GLPD) είναι σπάνια λεμφοϋπερπλαστική εξεργασία των λεμφαδένων. Συνήθως απαντάται σε ανοσοϊκανά άτομα. Η συλλοίμωξη με τον ιό Epstein-Barr (EBV) είναι χαρακτηριστική.

Σκοπός: Η παρουσίαση της παθολογοανατομικής προσέγγισης και τεκμηρίωσης της διάγνωσης σε σπάνια περίπτωση HHV8+ GLPD.

Υλικό και Μέθοδοι: Άνδρας 68 ετών υπεβλήθη σε σιγμοειδεκτομή για λαχνωτό αδένωμα με υψηλόβαθμη δυσπλασία με ταυτόχρονη εξαίρεση διογκωμένου παραορτικού λεμφαδένα, που ανιχνεύθηκε απεικονιστικά. Εξετάσθηκαν τομές αιματοξυλίνης-ηωσίνης (ΗΕ) και ελήφθησαν άβαφες τομές παραφίνης, για ανοσοϊστοχημικό έλεγχο.

Αποτελέσματα: Τομές ΗΕ από τον λεμφαδένα έδειξαν λεμφοϋπερπλαστική εξεργασία με διατήρηση της αρχιτεκτονικής και διακριτές Β- και Τ- ζώνες. Παρατηρήθηκαν μέσου έως μεγάλου μεγέθους άτυπα λεμφοειδή κύτταρα με πλασμαβλαστικούς χαρακτήρες, στα βλαστικά κέντρα, ακόμα και με πλήρη αντικατάσταση αυτών. Τα εν λόγω κύτταρα εμφάνιζαν μέτρια ποσότητα ηωσινόφιλου κυτταροπλάσματος και ευμεγέθεις, ωοειδείς, ενίοτε έκκεντρους πυρήνες, με μεγάλα πυρήνια. Η μιτωτική δραστηριότητα ήταν μέτρια. Κατά θέσεις, παρατηρήθηκαν βλαστικά κέντρα με ατροφικές αλλοιώσεις και πολλά πλασματοκύτταρα, κυρίως μεσολεμφοζιδιακά. Κατά τον ανοσοϊστοχημικό έλεγχο, τα άτυπα κύτταρα με τους πλασμαβλαστικούς χαρακτήρες ήταν θετικά στο αντιγόνο MUM1/IRF4 και την πρωτεΐνη LANA1 του HHV8 και αρνητικά στα αντιγόνα CD30 και CD138. Επίσης, τα εν λόγω κύτταρα ήταν θετικά στον in situ υβριδισμό για mRNA του EBV (EBER).

Συμπέρασμα: Ο ιός HHV8 μπορεί να προκαλέσει ένα φάσμα λεμφοϋπερπλαστικών διαταραχών και θα πρέπει να λαμβάνεται υπόψιν στη διερεύνηση λεμφαδενοπάθειας. Η διάγνωση της HHV8+ GLPD προϋποθέτει συνδυασμό των χαρακτηριστικών ιστολογικών ευρημάτων με τον τυπικό ανοσοφαινότυπο και τεκμηριώνεται με την ανίχνευση της πρωτεΐνης LANA1 του HHV8 και του EBER.

e-Poster Session: Λεμφικό – Μαλακά Μόρια και Οστά – Νευρικό

eP151

ΕΞΩΛΕΜΦΑΔΕΝΙΚΟ ΛΕΜΦΩΜΑ BURKITT ΠΡΩΤΟΕΜΦΑΝΙΖΟΜΕΝΟ ΩΣ ΕΠΙΣΚΛΗΡΙΔΙΑ ΕΞΕΡΓΑΣΙΑ ΘΩΡΑΚΙΚΗΣ ΜΟΙΡΑΣ ΣΠΟΝΔΥΛΙΚΗΣ ΣΤΗΛΗΣ. ΜΙΑ ΣΠΑΝΙΑ ΠΕΡΙΠΤΩΣΗ

Ζ. Τάτσιου [1], Μ. Αποστολίδου[2], Σ. Σταματίου[3], Χ. Κεσικιάδου [1], Κ. Χατζηδημητριάδης[1]
[1] *Παθολογοανατομικό Τμήμα Γ. Ν. Καβάλας*
[2] *Κυτταρολογικό Τμήμα Γ. Ν. Καβάλας*
[3] *Νευροχειρουργική Κλινική Γ. Ν. Καβάλας*

Το λέμφωμα στην περιοχή της σπονδυλικής στήλης είναι συνήθως μια όψιμη εκδήλωση συστηματικής, διάχυτης νόσου. Τα πρωτοπαθή εξωλεμφαδενικά λεμφώματα στην περιοχή αυτή είναι εξαιρετικά σπάνια, αντιπροσωπεύοντας μόνο το 0,1% του συνόλου των λεμφωμάτων και μπορεί να εμφανίζονται με συμπίεση του νωτιαίου μυελού ως το πρώτο σύμπτωμα.

Το περιστατικό μας αφορά άνδρα 54 ετών ο οποίο προσήλθε λόγω επιδεινούμενου θωρακικού άλγους και προοδευτικής παραπάρεσης. Ο απεικονιστικός έλεγχος έδειξε επισκληρίδια ογκόμορφη εξεργασία στην περιοχή των θωρακικών θ7-θ9 σπονδύλων, με επισκληρίδιο συμπίεση του νωτιαίου μυελού, διήθηση των σπονδυλικών αποφύσεων καθώς και διηθήσεις πνευμόνων και ήπατος. Διενεργήθηκε εξαίρεση του όγκου με πεταλετομή και σπονδυλοδεσία.

Η μικροσκοπική εξέταση έδειξε διάχυτη διήθηση από ευμεγέθη ή μεσαίου μεγέθους νεοπλασματικά λεμφοειδή κύτταρα, παρουσία μακροφάγων που φαγοκυτταρώνουν πυρηνικά συγκρίμματα (εικόνα δίκην ‘έναστρου ουρανού’) και παρουσία νεκρώσεων. Ο αριθμός των μιτώσεων ήταν αυξημένος. Ο ανοσοϊστοχημικός έλεγχος απέβει θετικός στο κοινό λεμφοκυτταρικό αντιγόνο, τα CD20, CD79a και CD10, ενώ ήταν αρνητικός στις πανκερατίνες και στα CD3, CD99, S100 πρωτείνη, SOX10, p63 πρωτείνη, συναπτοφυσίνη και χρωμογρανίνη. Ο δείκτης κυτταρικού πολλαπλασιασμού ki67 απέβη θετικός σε ποσοστό >85%. Ακολούθως τέθηκε η διάγνωση του λεμφώματος Burkitt. Ο ασθενής ξεκίνησε κύκλους χημειοθεραπειών και 5 μήνες μετά είναι σε σταθερή κατάσταση με ελάχιστη νευρολογική βελτίωση.

Εν κατακλείδι, παρουσιάζουμε μία σπάνια περίπτωση εξωλεμφαδενικού λεμφώματος Burkitt πρωτοεμφανιζόμενο ως επισκληρίδια μάζα. Αν και η πρωτοπαθής εντόπιση του λεμφώματος Burkitt. είναι εξαιρετικά σπάνια, θα πρέπει να συμπεριλαμβάνεται στη διαφορική διάγνωση ενός υψηλού βαθμού κακοήθειας νεοπλάσματος της σπονδυλικής στήλης για την ακριβή διάγνωση του οποίου απαιτείται η εφαρμογή της κατάλληλης ανοσοϊστοχημείας.

e-Poster Session: Λεμφικό – Μαλακά Μόρια και Οστά – Νευρικό

eP152

ΑΝΑΠΛΑΣΤΙΚΟ ΛΕΜΦΩΜΑ ΑΠΟ ΜΕΓΑΛΑ ΛΕΜΦΟΚΥΤΤΑΡΑ (ALCL) ΑΝΟΣΟΑΡΝΗΤΙΚΟ ΓΙΑ ALK-1. ΠΑΡΟΥΣΙΑΣΗ ΕΝΔΙΑΦΕΡΟΝΤΟΣ ΠΕΡΙΣΤΑΤΙΚΟΥ

Ε. Δημητρίου[1], Μ. Αλεξανδρή[1], Σ. Τριάντος[2], Ε. Τσιακάλου[1], Ε. Ρούσση[1], Μ. Χαλακατεβάκη[1], Β. Σαμαράς[1]
[1] *Παθολογοανατομικό Τμήμα, Ν.Ε.Ε.Σ. «Κοργιαλένειο-Μπενάκειο»*
[2] *Ωτορινολαρυγγολογικό Τμήμα, Ν.Ε.Ε.Σ. «Κοργιαλένειο-Μπενάκειο»*

Το Αναπλαστικό Λέμφωμα από Μεγάλα Λεμφοκύτταρα [Anaplastic Large Cell Lymphoma (ALCL)]

ανοσοαρνητικό για ALK-1 ανήκει στα CD30 (+) T-cell λεμφώματα και αφορά κυρίως σε άνδρες μέσης ηλικίας.

Παρουσιάζουμε περιστατικό άρρενος,74 ετών, ο οποίος προσήλθε με διογκωμένο λεμφαδένα οπισθίου τραχηλικού τριγώνου. Η ιστολογική εξέταση ανέδειξε εκτεταμένη κατάλυση της αρχιτεκτονικής του λεμφαδενικού ιστού από νεοπλασματικό πληθυσμό αποτελούμενο από κύτταρα με ευμεγέθεις, ενίοτε γιγάντιους, έντονα πολύμορφους, αραιοχρωματικούς ή και βαθυχρωματικούς πυρήνες με ορατό πυρήνιο (ή πυρήνια) και εμφανή, έντονη, μιτωτική, αλλά και αποπτωτική δραστηριότητα. Συνυπήρχαν πολλαπλές εστίες νεκρώσεως και περιοχική υαλινοποίηση του στρώματος. Η ανοσοϊστοχημική μελέτη του κυτταρικού πληθυσμού απέβη αρνητική για MCK, ALK-1, CD3, CD5, CD8, CD10, CD19, CD20, CD38, CD43, CD56, CD79a, CD138, PAX-5 και θετική για EMA, Vimentin, CLA, CD4, Bcl-2, MUM-1, CD15, CD23, καθώς και για CD30 στην πλειονότητα των κυττάρων [με προέχουσα μεμβρανική, αλλά και παραπυρηνική, κηλιδώδη, επίταση της έκφρασης]. Ο δείκτης κυτταρικού πολλαπλασιασμού Ki67 υπερέβαινε το 90%. Η μοριακή μελέτη για EBERpb ήταν αρνητική.

Τα παραπάνω ευρήματα κρίθηκαν συνηγορητικά υπέρ ALCL, ALK-1(-).

Ο συγκεκριμένος τύπος λεμφώματος απαιτεί σε ιστοπαθολογικό επίπεδο διαφορική διάγνωση από ευρύ φάσμα αιματολογικών ή μη κακοηθειών, ενώ θεωρείται ότι έχει καλύτερα ποσοστά επιβίωσης από το περιφερικό Τ λέμφωμα με μη ειδικούς χαρακτήρες, αλλά χειρότερη πρόγνωση από το ALCL, ALK-1(+).

e-Poster Session: Λεμφικό – Μαλακά Μόρια και Οστά – Νευρικό

eP153

Η ΠΡΟΓΝΩΣΤΙΚΗ ΣΗΜΑΣΙΑ ΤΗΣ ΜΙΚΡΟΑΓΓΕΙΑΚΗΣ ΠΥΚΝΟΤΗΤΑΣ ΣΤΗΝ ΟΣΤΕΟΜΥΕΛΙΚΗ ΒΙΟΨΙΑ ΑΣΘΕΝΩΝ: ΜΙΑ ΜΕΤΑ-ΑΝΑΛΥΣΗ

Κ. Ζαχαρούλη[1], Κ. Περιβολιώτης [2], Π. Ντέλλας[1], Α. Α. Σαμαρά [2,3], Κ. Δαδούλη[1], Σ. Σωτηρίου[3], Κ. Τεπετές[2], Μ. Ιωάννου[1]

[1] *Εργαστήριο Παθολογικής Ανατομικής, Τμήμα Ιατρικής Πανεπιστήμιο Θεσσαλίας*

[2] *Πανεπιστημιακή Χειρουργική Κλινική, ΠΓΝΛ-Τμήμα Ιατρικής, Πανεπιστήμιο Θεσσαλίας*

[3] *Εργαστήριο Εμβρυολογίας, Τμήμα Ιατρικής Πανεπιστήμιο Θεσσαλίας*

Εισαγωγή: Η αγγειογένεση του μυελού των οστών θεωρείται χαρακτηριστικό της ανάπτυξης και εξέλιξης του πολλαπλού μυελώματος και μπορεί να ποσοτικοποιηθεί με τη χρήση της μικροαγγειακής πυκνότητας. Σκοπός αυτής της μελέτης είναι να παρέχει μια ανασκόπηση και μια μετα-ανάλυση της τρέχουσας βιβλιογραφίας σχετικά με την προγνωστική αξία της μικροαγγειακής πυκνότητας στη συνολική επιβίωση pooled Odds Ratios (OS) των ασθενών με πολλαπλό μυέλωμα.

Υλικό- Μέθοδοι: Μέσω MEDLINE έγινε η διαλογή μελετών που αξιολογούσαν το λειτουργικό σύστημα ασθενών με πολλαπλό μυέλωμα σε σχέση με το ποσοστό της μικροαγγειακής πυκνότητας τους στην οστεομυελική βιοψία. Η συγκεντρωτική αναλογία κινδύνου (HR) και το σχετικό διάστημα εμπιστοσύνης 95% (CI) μεταξύ των ασθενών με πολλαπλό μυέλωμα με υψηλό και χαμηλό ποσοστό μικροαγγειακής πυκνότητας, ήταν το κύριο τελικό σημείο. Τα δευτερεύοντα αποτελέσματα περιλάμβαναν αναλογίες πιθανοτήτων (OR) για 12-, 36- και 60-μηνη επιβίωση.

Αποτελέσματα: Εντοπίστηκαν δέκα επιλέξιμες δοκιμές για την ανάλυση του πρωτεύοντος καταληκτικού σημείου και εννέα για τα δευτερεύοντα τελικά σημεία. Το ομαδοποιημένο HR για το λειτουργικό σύστημα ήταν 1,85 (95% CI: 1,25-2,73, p = 0,002). Τα συγκεντρωτικά OR της επιβίωσης ήταν 1,59 (95% CI: 1,02-2,46, p = 0,04) στους 12 μήνες, 2,90 (95% CI: 1,68-5,03, p = 0,0001) στους 36 μήνες και 3,412:41 (95% CI) -4,85, p < 0,00001) στους 60 μήνες, υπέρ της ομάδας με χαμηλή μικροαγγειακή πυκνότητα.

Συμπέρασμα: Αυτή η μετα-ανάλυση παρέχει πειστικά στοιχεία ότι η μικροαγγειακή πυκνότητα έχει σημαντικό αντίκτυπο στην κλινική έκβαση των ασθενών με πολλαπλό μυέλωμα.

e-Poster Session: Λεμφικό – Μαλακά Μόρια και Οστά – Νευρικό

eP154

ΑΝΑΠΛΑΣΤΙΚΟ ΛΕΜΦΩΜΑ: ΠΑΡΟΥΣΙΑΣΗ ΔΥΟ ΠΕΡΙΠΤΩΣΕΩΝ (ΕΠΙΘΗΛΙΟΜΟΡΦΟ ΚΑΙ ΑΠΟ ΜΙΚΡΑ ΚΥΤΤΑΡΑ) ΣΕ ΚΥΤΤΑΡΟΛΟΓΙΚΗ ΕΞΕΤΑΣΗ ΒΙΟΨΙΑΣ ΜΕ ΛΕΠΤΗ ΒΕΛΟΝΗ

Ε. Θώδου[1], Κ. Ζαχαρούλη[2], Ρ. Παπαμιχάλη[2], Μ. Σαμαρά[2], Ε. Καρέτση[3], Μ. Ιωάννου [1,2]
[1] *Πανεπιστημιακό Εργαστήριο Παθολογικής Ανατομικής, Μονάδα Κυτταρολογίας ΠΓΝΛ*
[2] *Πανεπιστημιακό Εργαστήριο Παθολογικής Ανατομικής, Μονάδα Ιστοπαθολογίας ΠΓΝΛ*
[3] *Πανεπιστημιακή Πνευμονολογική Κλινική ΠΓΝΛ*

Εισαγωγή: Το αναπλαστικό λέμφωμα (ALCL) είναι μη-Hodgkin λέμφωμα από Τ-κύτταρα. Η κυτταρολογική διάγνωση με λεπτή βελόνη (FNA) παρουσιάζει δυσκολίες λόγω της ποικιλομορφίας των ALCL που μπορεί να προσομοιάζουν με μεταστατικά νεοπλάσματα, άλλα λεμφώματα ή σαρκώματα. Αναφέρουμε δύο περιπτώσεις ALCL (επιθηλιόμορφο τύπο και από μικρά κύτταρα) με ενδεικτικά στοιχεία στην FNA.

Περίπτωση 1: Άνδρας 82 ετών με επιδεινούμενη λεμφαδενοπάθεια μεσοθωρακίου, δεξιάς πύλης, υπερκλείδια και οπισθοπεριτοναϊκά. FNA υπερκλείδιου λεμφαδένα απέδωσε άφθονα διάσπαρτα επιθηλιόμορφα κύτταρα, έντονα ανισομεγέθη, ενίοτε πολυπύρηνα, με πολλές μιτώσεις. Σπάνια κύτταρα είχαν νεφροειδείς πυρήνες (hallmark cells). Το κυτταρόπλασμα παρουσίαζε εκτενή εμπεριπόλεση ερυθροκυττάρων. Οι ανοσοχρώσεις ήταν αρνητικές για AE1/AE3, TTF1, P63, Melan-A, EMA, CD31. Εστιακά θετική ήταν η ανοσοχρώση για LCA, και έντονα θετική για CD30, CD68. Κυτταρολογικά ευρήματα ενδεικτικά λεμφώματος υψηλού βαθμού κακοήθειας, υπέρ αναπλαστικού. Η ιστολογική επιβεβαίωσε ALK αρνητικό ALCL.

Περίπτωση 2: Γυναίκα 39 ετών με ταχέως επιδεινούμενη λεμφαδενοπάθεια μεσοθωρακίου, πυλών, μασχαλιαίων και υπερκλειδίων. FNA υπερκλείδιου λεμφαδένα έδειξε άφθονα ανισομεγέθη λεμφοκύτταρα μικρού και μεσαίου μεγέθους με πολυμορφία, λίγα με νεφροειδείς πυρήνες και σπάνια πολυπύρηνα με στεφανοειδή διάταξη πυρήνων. Οι ανοσοχρώσεις ήταν αρνητικές για AE1/AE3, CD3,CD20, CD138. Έντονα θετική ήταν ανοσοχρώση για CD30. Κυτταρολογικά ευρήματα συμβατά με CD30 θετικό λέμφωμα, πιθανότερο αναπλαστικό. Η ιστολογική επιβεβαίωσε ALK θετικό ALCL με υπεροχή μικρών κυττάρων.

Συμπέρασμα: Σε κυτταρολογικό υλικό, τα μορφολογικά χαρακτηριστικά, η ανοσοθετικότητα LCA, CD30, η απουσία έκφρασης Β δεικτών, CD15 και CD138, σε συνδυασμό με ιστορικό επιδεινούμενης λεμφαδενοπάθειας, είναι ενδεικτικά ALCL. Η ιστολογική εξέταση με πλήρη ανοσοϊστοχημική μελέτη, αναζήτηση της πρωτεΐνης ALK-1 ή/και της χρωμοσωμικής διαμετάθεσης t(2;5) θέτουν την τελική διάγνωση.

e-Poster Session: Λεμφικό – Μαλακά Μόρια και Οστά – Νευρικό

eP155

ΕΞΩΛΕΜΦΑΔΕΝΙΚΟ ΛΕΜΦΟΖΙΔΙΑΚΟ ΛΕΜΦΩΜΑ ΜΕ ΔΙΑΦΟΡΟΠΟΙΗΣΗ ΟΡΙΑΚΗΣ ΖΩΝΗΣ: ΠΕΡΙΓΡΑΦΗ ΣΠΑΝΙΑΣ ΠΕΡΙΠΤΩΣΗΣ ΜΕ ΜΟΡΙΑΚΗ ΑΝΑΛΥΣΗ

Μ. Ιωάννου[1], Κ. Ζαχαρούλη[1], Ε. Πούλιου[2], Β. Τσαγγαρή[1], Σ. Τζίκα[1], Δ. Βαγγέλη[1], Π. Δούκας[3]
[1] *Εργαστήριο Παθολογικής Ανατομικής, Τμήμα Ιατρικής Πανεπιστήμιο Θεσσαλίας*
[2] *Department of Haematopathology, Evangelismos Athens General Hospital, Athens, Greece*
[3] *The Yale Larynx Laboratory, Department of Surgery, Yale School of Medicine, USA*

Εισαγωγή: Το λεμφοζιδιακό λέμφωμα με διαφοροποίηση οριακής ζώνης είναι σπάνιος υπότυπος του λεμφώματος και έχει περιγραφεί μόνο ως λεμφαδενική νόσος, στην ανατομική περιοχή κεφαλής και τραχήλου.

Περιγραφή περίπτωσης-Μέθοδοι: Στην παρούσα εργασία περιγράφεται, για πρώτη φορά, σπάνια περίπτωση εξωλεμφαδενικού λεμφοζιδιακού λεμφώματος με διαφοροποίηση οριακής ζώνης που αναπτύχθηκε πρωτοπαθώς στην παρωτίδα. Στο Εργαστήριο Παθολογικής Ανατομικής παρελήφθη βιοπτικό υλικό από την παρωτίδα καθώς και οστεομυελική βιοψία γυναίκας ασθενούς 65 ετών. Μορφολογικά παρατηρήθηκε οζώδης εν μέρει διήθηση της παρωτίδας από κύτταρα με μορφολογία άτυπων κεντροκυττάρων/κεντροβλαστών, ενώ συνυπήρχε κυτταρικός πληθυσμός με μονοκυτταροειδή μορφολογικά χαρακτηριστικά. Στην οστεομυελική βιοψία η διήθηση ήταν παραδοκιδώδης και η μορφολογία άτυπων κεντροκυττάρων. Η ανοσοϊστοχημική μελέτη περιέλαβε δείκτες Β διαφοροποίησης, δείκτες βλαστικού κέντρου και δενδριτικών κυττάρων. Επίσης διενεργήθη μοριακή ανάλυση PCR για αναζήτηση της χρωμοσωμικής διαμετάθεσης *BCL2/IGH t(14;18)*.

Αποτελέσματα: Στην ανοσοϊστοχημική μελέτη τα νεοπλασματικά λεμφοειδή κύτταρα τόσο στην παρωτίδα, όσο και στην οστεομυελική βιοψία εμφάνιζαν θετικότητα σε CD2O, CD79a, BCL2 ενώ τα κύτταρα με μονοκυτταροειδή μορφολογία δεν εμφάνιζαν θετικότητα στο CD10 και BCL6. Ο δείκτης LMO2 ήταν θετικός σε όλα τα λεμφοειδή κύτταρα.

Επιπλέον, με τη χρήση PCR μετά από διαχωρισμό του υλικού τού κύβου παραφίνης, αναδείχθηκε η διαμετάθεση *BCL2/IGH t(14;18)* τόσο στις θέσεις με άτυπα κεντροκύτταρα-κεντροβλάστες όσο και στις θέσεις με μορφολογική εικόνα διαφοροποίησης οριακής ζώνης.

Συμπεράσματα: Η ιστοπαθολογική διάγνωση που ετέθη ήταν λεμφοζιδιακό λέμφωμα grade 2A κατά WHO με διαφοροποίηση οριακής ζώνης. Η μορφολογική εικόνα σε συνδυασμό με την ανοσοϊστοχημική μελέτη και τα δεδομένα της μοριακής ανάλυσης υποδεικνύουν την κοινή γενετική προέλευση των διακριτών Β λεμφοειδών πληθυσμών.

Αν και ο μηχανισμός που οδηγεί στην διαφοροποίηση οριακής ζώνης δεν έχει αποσαφηνισθεί πλήρως, εντούτοις, η διάκριση της συγκεκριμένης οντότητας είναι κλινικά σημαντική και πρέπει να περιλαμβάνεται στη διαφορική διάγνωση των λεμφωμάτων κεφαλής και τραχήλου.

e-Poster Session: Λεμφικό – Μαλακά Μόρια και Οστά – Νευρικό

eP156

ΓΙΓΑΝΤΙΟ ΑΜΑΡΤΩΜΑ ΤΟΥ ΣΠΛΗΝΑ: ΠΕΡΙΓΡΑΦΗ ΣΠΑΝΙΑΣ ΠΕΡΙΠΤΩΣΗΣ ΜΕ ΑΝΑΦΟΡΑ ΣΤΗ ΒΙΒΛΙΟΓΡΑΦΙΑ

Μ. Παπαζιάν[1], N. Novkovic[1], Γ. Αγιομαμίτης[2], Φ. Κυραμαργιός[3], Κ. Μανωλουδάκη[1]
[1] *Παθολογοανατομικό Εργαστήριο, «Τζάνειο Γενικό Νοσοκομείο Πειραιά»*
[2] *Α' Χειρουργική Κλινική, «Τζάνειο Γενικό Νοσοκομείο Πειραιά»*
[3] *Γ' Χειρουργική Κλινική, «Τζάνειο Γενικό Νοσοκομείο Πειραιά»*

Τα αμαρτώματα του σπλήνα είναι σπάνιοι όγκοι(3/200.000 σπληνεκτομές) που πρωτοπεριγράφηκαν το 1861 από τον Rokitansky,με συνολικά 150-200 αναφορές στη βιβλιογραφία. Η παθογένεση τους είναι αμφίβολη. Κάποιοι τα θεωρούν συγγενείς διαμαρτίες και άλλοι νεοπλάσματα ή βλάβες τραυματικής αιτιολογίας.

Ιστολογικά, αποτελούνται από ανωμάλου σχήματος αιμοφόρα αγγεία, αναμεμειγμένα με στοιχεία ερυθρού ή σπανιότερα λευκού πολφού, ινωτικές περιοχές και ενίοτε παρουσία λιποκυττάρων ή εξωμυελικής αιμοποίησης.

Εμφανίζονται με την ίδια συχνότητα σε άνδρες και γυναίκες, ωστόσο οι όγκοι σε γυναίκες τείνουν να είναι μεγαλύτεροι και συχνότερα συμπτωματικοί. Είναι περίγραπτες, πολλαπλές ή μονήρεις αλλοιώσεις και το μέγεθος τους ποικίλει από λίγα χιλιοστά έως 23εκ.

Το περιστατικό μας αφορά σε γυναίκα 68ετών,με τυχαία διαγνωσθέν απεικονιστικά καλόηθες μόρφωμα σπλήνα, που διπλασιάστηκε σε μέγεθος εντός 10ετίας,και πλέον με συνοδό υπερσπληνισμό (θρομβοπενία περιφερικού αίματος).

Το παρασκεύασμα της σπληνεκτομής είχε βάρος 950γρ.και διαστάσεις 16χ12χ8εκ.

Μακροσκοπικά, το μεγαλύτερο μέρος του παρεγχύματος καταλαμβανόταν από ομαλών ορίων καστανέρυθρη αλλοίωση σπογγώδους υφής. Στην περιφέρεια της αναγνωρίστηκε παρεκτοπισμένο σπληνικό παρέγχυμα. Μικροσκοπικά, η αλλοίωση αποτελούνταν από διαφόρου μέγεθους και ανωμάλου σχήματος καλοήθεις αγγειακούς χώρους. Μεταξύ αυτών, παρεμβαλόταν ερυθρός πολφός και ινώδη διαφραγμάτια. Ανοσοϊστοχημικά, αναδείχθηκε θετικότητα των αγγειακών χώρων σε CD8 και στους ενδοθηλιακούς δείκτες CD31,CD34,Factor VIII.Στα στοιχεία ερυθρού πολφού εκφράζονταν επιπλέον οι ιστιοκυτταρικοί δείκτες cd68,cd163.Οι δείκτες D2-40,HHV8,CD21 ήταν αρνητικοί. Τα ευρήματα ήταν συμβατά με αμάρτωμα σπλήνα.

Στη διαφορική διάγνωση τέθηκαν πρωτίστως το αιμαγγείωμα(διάχυτη αγγειωμάτωση) σπλήνα, λόγω της παρουσίας διευρυσμένων αγγείων σηραγγώδους κυρίως αλλά και τριχοειδούς τύπου. Ωστόσο, η ανοσοϊστοχημική θετικότητα σε CD8 θεωρείται χαρακτηριστική των αμαρτωμάτων.

Επίσης, το littoral cell angioma,αποκλείσθηκε τόσο ανοσοϊστοχημικά (αρνητική έκφραση των αγγείων σε ιστιοκυτταρικούς δείκτες και θετικότητα σε cd34), όσο και μορφολογικά, όπως και οι λοιπές οντότητες που περιλαμβάνονται στη διαφορική διάγνωση (π.χ.λεμφαγγείωμα, αγγειοσάρκωμα, αιμαγγειοενδοθηλίωμα)

e-Poster Session: Λεμφικό – Μαλακά Μόρια και Οστά – Νευρικό

eP157

ΠΕΡΙΣΤΑΤΙΚΟ ΠΟΛΥΚΕΝΤΡΙΚΗΣ ΝΟΣΟΥ CASTLEMAN, ΣΧΕΤΙΖΟΜΕΝΗΣ ΜΕ ΤΟΝ ΙΟ KSHV/HHV8

Ο. Κουρούκλη[1], Λ. Λεωνίδου[2], Θ. Μακατσώρης[3], Γ. Ελευθεριώτης, Α. Λέκκου[2], Ε. Τζουβάρα[5], Μ. Μαραγκός[6], Ε. Κουρέα[7]
[1] *Ειδικευόμενη Ιατρός, Εργαστήριο Παθολογικής Ανατομικής, Π.Γ.Ν. Πατρών*
[2] *Παθολόγος/Λοιμωξιολόγος, Διευθύντρια ΕΣΥ, Παθολογική Κλινική, Π.Γ.Ν Πατρών*
[3] *Αν. Καθηγητής Παθολογίας/Ογκολογίας, Τμήμα Ιατρικής, Πανεπιστήμιο Πατρών*
[4] *Παθολόγος, Εξειδικευόμενος Λοιμωξιολογίας, Παθολογική Κλινική, Π.Γ.Ν Πατρών*
[5] *Αιματολόγος, Διευθύντρια ΕΣΥ, Παθολογική Κλινική, Π.Γ.Ν Πατρών*
[6] *Καθηγητής Παθολογίας/Λοιμώξεων, Τμήμα Ιατρικής, Πανεπιστήμιο Πατρών*
[7] *Καθηγήτρια Παθολογικής Ανατομικής, Τμήμα Ιατρικής, Πανεπιστήμιο Πατρών*

Πρόκειται για ασθενή 47 ετών με σύνδρομο επίκτητης ανοσολογικής ανεπάρκειας, διαγνωσθέν προ 8μήνου με CD4 40 κύτταρα/μl και ικό φορτίο 390.000 copies/μl (late presenter) υπό ισχυρή αντιρετροϊική αγωγή (HAART) και γνωστό σάρκωμα Kaposi υπό αγωγή. Ο ασθενής εμφάνιζε επεισόδια εμπύρετου με αιμοφαγοκυτταρικό σύνδρομο, γενικευμένη λεμφαδενοπάθεια και σπληνομεγαλία και διενεργήθηκε βιοψία μασχαλιαίου λεμφαδένα με κλινική διαφορική διάγνωση: σάρκωμα Kaposi, νόσο Castleman ή άλλη λεμφοϋπερπλαστική νόσο. Ο λεμφαδένας ιστολογικά εμφάνιζε εν γένει διατήρηση της αρχιτεκτονικής του με υποστραφέντα λεμφοζίδια και αξιοσημείωτη αγγειακή υπερπλασία, χωρίς στοιχεία σαρκώματος Kaposi. Αναγνωρίστηκε επίσης σημαντικός αριθμός πλασματοκυττάρων και κυττάρων με χαρακτήρες πλασμαβλαστών. Ο ανοσοϊστοχημικός έλεγχος ανέδειξε τους πλασμαβλάστες, οι οποίοι ήταν θετικοί στις ανοσοχρώσεις για HHV-8 MUM-1 και IgM/λ ελαφρά αλυσίδα, και εντοπίζονταν στις ζώνες του μανδύα αλλά και σε μικρές αθροίσεις εντός των βλαστικών κέντρων. Τα ευρήματα αυτά σε συνδυασμό με το ιστορικό του ασθενούς και τα λοιπά κλινικοεργαστηριακά ευρήματα έθεσαν τη διάγνωση πολυκεντρικής νόσου Castleman, σχετιζόμενης με ιό KSHV/HHV8. Η νόσος Castleman είναι μια καλοήθης λεμφοϋπερπλαστική νόσος που προκαλεί εντοπισμένη/ μονοκεντρική ή διάχυτη/πολυκεντρική λεμφαδενοπάθεια. Η πολυκεντρική νόσος Castleman είναι ιδιοπαθής ή σχετιζόμενη με τον ιό HHV8 και εμφανίζει γενικευμένα συμπτώματα, τα οποία αποδίδονται στη δράση κυτταροκινών, ιδιαίτερα της IL-6. Η αναγνώριση της σπάνιας αυτής νόσου και η διάκρισή της από άλλα αίτια λεμφαδενοπάθειας είναι καίριας σημασίας για την σωστή αντιμετώπιση της με ειδικούς θεραπευτικούς παράγοντες, που περιλαμβάνουν χημειοθεραπεία και αντι-CD20 στόχευση.

e-Poster Session: Λεμφικό – Μαλακά Μόρια και Οστά – Νευρικό

eP158

ΑΓΓΕΙΟΣΑΡΚΩΜΑ ΗΠΑΤΟΣ ΚΑΙ ΣΠΛΗΝΟΣ ΜΕ ΘΡΟΜΒΟΚΥΤΤΑΡΟΠΕΝΙΑ ΚΑΙ ΑΙΜΟΛΥΤΙΚΗ ΑΝΑΙΜΙΑ (KASABACH-MERRITT)

Α. Θεράποντος[1], Π. Βλάχου[1], Ε. Αθανασίου[1], Ε. Σπιτέρη[1], Τ. Γεωργιάδη[2], Α. Αντωνοπούλου[3], Γ. Κυριακόπουλος[1]

[1] *Εργαστήριο Παθολογικής Ανατομική, Γ.Ν.Α. «Ο Ευαγγελισμός», Αθήνα*

[2] *Δ Παθολογική Κλινική, Γ.Ν.Α. «Ο Ευαγγελισμός», Αθήνα*

[3] *Γαστρεντερολογική Κλινική, Γ.Ν.Α. «Ο Ευαγγελισμός», Αθήνα*

Εισαγωγή: Το σύνδρομο Kasabach-Merritt χαρακτηρίζεται από θρομβοκυτταροπενία δευτεροπαθή στα πλαίσια εγκλωβισμού και κατανάλωσης των αιμοπεταλίων εντός των αγγειακών χώρων αγγειακού νεοπλάσματος (καλοήθους ή κακοήθους). Περιγράφουμε περίπτωση με βαρειά θρομβοκυτταροπενία και αιμολυτική αναιμία σε ασθενή με αγγειοσάρκωμα ήπατος – σπληνός.

Περιγραφή περίπτωσης: Γυναίκα ηλικίας 64 ετών εμφανίζεται με εσκεσημασμένη διόγκωση ήπατος και σπληνός με συνοδό ικανού βαθμού θρομβοκυτταροπενία (100.000 αιμοπετάλια) και αναιμία (21 αιματοκρίτης) στα πλαίσια coombs – αρνητικής αιμολυτικής αναιμίας. Η κλινική διαφορική διάγνωση περιελάμβανε αιματολογικό νόσημα (λέμφωμα) ήπατος – σπληνός. Η βιοψία δια λεπτής βελόνας με διοισοφάγιο υπέρηχο ανέδειξε νεόπλασμα αποτελούμενο από ευμεγέθεις αναπλαστικούς πυρήνες μεμονωμένους ή σε αθροίσεις με άφθονο ηωσινόφιλο κυτταρόπλασμα και παρουσία αρκετής αιμοσιδηρίνης (Perls). Ο εκτεταμένος ανοσοϊστοχημικός έλεγχος απέβη αρνητικός για δείκτες αιμολεμφικής, επιθηλιακής, νευροενδοκρινικής, μελανοκυτταρικής, ιστιοκυτταρικής και ηπατοκυτταρικής διαφοροποίησης ενώ εμφάνιζε καθολική θετικότητα στους δείκτες αγγειακής διαφοροποίησης CD31, ERG, Fli-1 και Factor VIII καθιστώντας ασφαλή τη διάγνωση του αγγειοσαρκώματος με δείκτης κυτταρικού πολλαπλασιασμού ki-67 30%. Η θρομβοκυτταροπενία και coombs – αρνητική αιμολυτική αναιμία ερμηνεύθηκε στα πλαίσια του συνδρόμο Kasabach – Merritt.

Συμπέρασμα: Το αγγειοσάρκωμα ήπατος – σπληνός είναι συχνά αδύνατο να καθοριστεί εάν η ανάπτυξή του έχει γίνει στο ήπαρ ή στο σπλήνα και είναι δυνατόν να προκαλέσει θρομοβοκυτταροπενία εκ κατανάλωσης των αιμοπεταλίων και μικροαγγειοπαθητική αιμολυτική αναιμία στα πλαίσια συνδρόμο Kasabach – Merritt.

e-Poster Session: Λεμφικό – Μαλακά Μόρια και Οστά – Νευρικό

eP159

ΠΑΡΟΥΣΙΑΣΗ ΣΠΑΝΙΟΥ ΠΕΡΙΣΤΑΤΙΚΟΥ: ΛΕΜΦΩΜΑ ΟΡΙΑΚΗΣ ΖΩΝΗΣ/ΛΕΜΦΟΠΛΑΣΜΑΤΟΚΥΤΤΑΡΙΚΟ ΛΕΜΦΩΜΑ ΜΕ ΤΗ ΜΟΡΦΗ ΜΑΚΡΟΣΦΑΙΡΙΝΑΙΜΙΑΣ WALDENSTROM ΚΑΙ ΕΚΤΡΟΠΗ ΣΕ ΜΗ HODGKIN ΛΕΜΦΩΜΑ ΑΠΟ ΜΕΓΑΛΑ ΚΥΤΤΑΡΑ Β-ΚΥΤΤΑΡΙΚΗΣ ΑΡΧΗΣ (DLBCL) ΜΕ ΑΣΥΝΗΘΙΣΤΗ ΚΛΙΝΙΚΗ ΕΚΔΗΛΩΣΗ ΚΑΙ ΜΕΤΑΣΤΑΤΙΚΉ ΕΝΤΟΠΙΣΗ

Χ. Νικολαΐδου[1], Χ. Γούτα[1], Χ. Σάββα[2], Ε. Βικτωράτου[1], Α. Λιάκος[2], Ε. Γιγή[2], Ι. Βενιζέλος[1]
[1] *Εργαστήριο Παθολογικής Ανατομικής Γ.Ν.Θ. Ιπποκράτειο*
[2] *Β' Παθολογική Κλινική Γ.Ν.Θ. Ιπποκράτειο*

Η μακροσφαιριναιμία Waldenstrom χαρακτηρίζεται από την ύπαρξη παθολογικού λεμφοπλασματοκυτταρικού πληθυσμού (λεμφοκύτταρα, πλασματοκυτταρα, πλασματοκυτταροειδή κύτταρα) στο μυελό των οστών και την απομόνωση μονοκλωνικού αντισώματος IgM στο αίμα. Η εκτροπή της νόσου σε DLBCL συμβαίνει σε ποσοστά από 2 έως 10%. Γυναίκα, 80 ετών προσήλθε στο τμήμα επειγόντων περιστατικών με έκπτωση του επιπέδου συνείδησης, αδυναμία σίτισης και δυσκαταποσία. Από το ατομικό της αναμνηστικό αναφέρεται μακροσφαιριναιμία Waldenstrom διαγνωσμένη προ δεκαετίας με διήθηση του μυελού των οστών σε ποσοστό έως 12% και IgMκ παραπρωτεϊναιμία. Από τη στιγμή της διάγνωσης η ασθενής υποβλήθηκε σε βιοψίες λεμφαδένων, από τις οποίες προέκυψε διαφοροδιαγνωστικό ερώτημα σχετικά με τον τύπο του λεμφώματος. Στα πλαίσια της κλινικής διερεύνησης διενεργήθηκε αξονική τομογραφία θώρακα, άνω/κάτω κοιλίας και οπισθοπεριτοναίου και διαπιστώθηκαν μεταστατικές εστίες με εντοπίσεις σε πνεύμονα, ήπαρ, μεσεντέριο και γλουτιαίο μυ. Σε δεύτερο χρόνο η ασθενής υποβλήθηκε σε κατευθυνόμενη με αξονικό τομογράφο βιοψία της προσβάσιμης εστίας του γλουτιαίου μυός. Από τη μικροσκοπική εξέταση και τον ανοσοϊστοχημικό έλεγχο παρατηρήθηκε εικόνα DLBCL και σε σχέση με το προηγούμενο κλινικοεργαστηριακό ιστορικό τέθηκε η διάγνωση της νόσου Waldenstrom με εκτροπή σε μη Hodgkin λέμφωμα Β-κυτταρικής αρχής από μεγάλα κύτταρα. Στη διεθνή βιβλιογραφία ανακύπτει συχνά το διαφοροδιαγνωστικό πρόβλημα ανάμεσα στη μακροσφαιριναιμία Waldenstrom και το λέμφωμα οριακής ζώνης με πλασματοκυτταρική διαφοροποίηση, καθώς οι δύο οντότητες μοιράζονται κοινά μορφολογικά και ανοσοϊστοχημικά χαρακτηριστικά. Η παρούσα μελέτη συζητά το εν λόγω ζήτημα με αφορμή περιστατικό εκτροπής της νόσου Waldenstrom σε DLBCL με ασυνήθιστη μεταστατική εντόπιση σε μαλακά μόρια.

e-Poster Session: Λεμφικό – Μαλακά Μόρια και Οστά – Νευρικό

eP160

ΚΑΛΟΗΘΗΣ ΟΓΚΟΣ ΑΠΟ ΛΙΠΩΔΗ ΚΥΤΤΑΡΑ ΕΜΒΡΥΪΚΟΥ ΤΥΠΟΥ (HIBERNOMA). ΠΑΡΟΥΣΙΑΣΗ ΠΕΡΙΣΤΑΤΙΚΟΥ

Ε. Νικολόπουλος[1], Χ. Γλαβά[1], Δ. Ρήγα[1], Μ. Σάσση[2], Ε. Μορτάκης[1], Α. Ακτσελής[1], Γ. Ζωγράφος[3], Γ. Καφίρη[1]
[1] *Εργαστήριο Παθολογικής Ανατομικής Γ.Ν.Α. Ιπποκράτειο*
[2] *Εργαστήριο Παθολογικής Ανατομικής Γ.Ν.Α. Γεννηματάς*
[4]*Α' Προπαιδευτική Χειρουργική Κλινική Γ.Ν.Α. Ιπποκράτειο*

Το χιμπέρνωμα είναι ένα σπάνιο καλόηθες νεόπλασμα του εμβρυϊκού λιπώδους ιστού. Παρουσιάζεται περιστατικό γυναίκας 26 ετών, η οποία προσήλθε για χειρουργική εκτομή υποδόριας αλλοίωσης της ωμοπλάτης.

Κατά την μακροσκοπική εξέταση, το παρασκεύασμα αφορούσε σε λιπώδες ιστοτεμάχιο, το οποίο περιέκλειε περίγραπτη, φαιής χροιάς αλλοίωση μεγίστης διαμέτρου 3εκ. Ιστολογικά, η αλλοίωση αφορούσε σε νεόπλασμα αποτελούμενο από ευμεγέθη πολυγωνικά και υποστρόγγυλα κύτταρα, με μικρούς πυρήνες, χωρίς μιτώσεις, με προέχον πυρήνιο, και ηωσινόφιλο κοκκιώδες, ενίοτε φυσαλιδώδες κυτταρόπλασμα, τα οποία διατάσσονταν σε ευμεγέθεις, συμπαγείς, οζώδεις σχηματισμούς αφοριζόμενους από λεπτά ινώδη διαφραγμάτια. Ο ανοσοϊστοχημικός έλεγχος έδειξε έντονη διάχυτη έκφραση της S100p, ενώ δεν παρατηρήθηκε έκφραση των MDM2 και CDK4.

Το χιμπέρνωμα περιγράφηκε για πρώτη φορά από τον Gery το 1914 και αντιπροσωπεύει <2% των καλοήθων λιπωματωδών όγκων και το 1% του συνόλου των λιπωματωδών όγκων. Εμφανίζεται ως μία βραδέως αναπτυσσόμενη μάζα μαλακών μορίων, στην ενήλικη ζωή, συνήθως σε νέους άνδρες, με συχνότερη εντόπιση τον μηρό. Ιστολογικά, τα χιμπερνώματα αποτελούνται από διάφορες αναλογίες εμβρυϊκών και ώριμων λιποκυττάρων. Έχουν περιγραφεί τέσσερις ιστολογικές παραλλαγές: τυπικό, μυξοειδές, λιπωματώδες και ατρακτοκυτταρικό, όλες με την ίδια καλή πρόγνωση μετά την πλήρη εκτομή. Δεν έχουν αναφερθεί μεταστάσεις ή κακοήθης εξαλλαγή. Οι σπάνιες άτυπες μιτώσεις, το διηθητικό πρότυπο και η ενδομυϊκή εντόπιση δεν αποτελούν κριτήρια για κακοήθεια. Γονιδιακά, τα χιμπερνώματα σχετίζονται με ανωμαλία του 11q13-21, με πιο κοινή την διαμετάθεση στη θέση 11q13.5.

Η διαφορική διάγνωση αυτής της καλοήθους οντότητας από άλλους λιπωματώδεις όγκους, όπως το καλά διαφοροποιημένο λιποσάρκωμα, είναι απαραίτητη, δεδομένης της διαφορετικής χειρουργικής προσέγγισης και πρόγνωσης που σχετίζονται με κάθε διάγνωση.

e-Poster Session: Λεμφικό – Μαλακά Μόρια και Οστά – Νευρικό

eP161

ΕΠΙΘΗΛΙΟΕΙΔΕΣ ΦΛΕΓΜΟΝΩΔΕΣ ΜΥΟΪΝΟΒΛΑΣΤΙΚΟ ΣΑΡΚΩΜΑ: ΜΙΑ ΠΕΡΙΠΤΩΣΗ ΣΠΑΝΙΟΥ ΝΕΟΠΛΑΣΜΑΤΟΣ ΜΕ ΕΠΙΘΕΤΙΚΗ ΣΥΜΠΕΡΙΦΟΡΑ

Π. Παντελίδου[1,2], Σ. Τζωρακολευθεράκη[1,2], Α. Φωτιάδου[1], Κ. Μπαλλάς[3], Π. Χυτίρογλου[1,2]
[1] *Εργαστήριο Διαγνωστικής Ιστοπαθολογίας*
[2] *Εργαστήριο Γενικής Παθολογίας και Παθολογικής Ανατομικής Τμήματος Ιατρικής Α.Π.Θ.*
[3] *Ε' Χειρουργική Κλινική Τμήματος Ιατρικής Α.Π.Θ.*

Εισαγωγή: Το επιθηλιοειδές φλεγμονώδες μυοϊνοβλαστικό σάρκωμα (ΕΦΜΣ) είναι ένα σπάνιο, προσφάτως περιγραφέν νεόπλασμα, που θεωρείται υπότυπος του φλεγμονώδους μυοϊνοβλαστικού όγκου. Η εντόπισή του είναι κυρίως ενδοκοιλιακή και εμφανίζει επιθετική συμπεριφορά, με τοπικές υποτροπές και απομακρυσμένες μεταστάσεις.

Σκοπός: Η περιγραφή των ιστοπαθολογικών και ανοσοϊστοχημικών ευρημάτων μιας περίπτωσης ΕΦΜΣ.

Υλικό και Μέθοδοι: Πραγματοποιήθηκε μακροσκοπική, μικροσκοπική και ανοσοϊστοχημική εξέταση ενός όγκου μεσεντερίου, μεγίστης διαμέτρου 17,5 εκ., σε γυναίκα 68 ετών.

Αποτελέσματα: Τομές από τον όγκο έδειξαν κακόηθες νεόπλασμα, αποτελούμενο από ευμεγέθη, ατρακτοειδούς, πολυγωνικού και ωοειδούς σχήματος κύτταρα, με ηωσινόφιλο κυτταρόπλασμα και μεγάλους, κυστικούς πυρήνες. Αυτοί εμφάνιζαν έντονη πολυμορφία και μεγάλα πυρήνια. Ανευρέθησαν πολλές πολυπύρηνες γιγαντοκυτταρικές νεοπλασματικές μορφές. Τα νεοπλασματικά κύτταρα διατάσσονταν σε δεσμίδες, αθροίσεις ή διάχυτα, μέσα σε ινώδες ή μυξοειδές υπόστρωμα με μέτριες φλεγμονώδεις κυτταρικές διηθήσεις, αποτελούμενες από λεμφοκύτταρα, πλασματοκύτταρα και ιστιοκύτταρα. Η μιτωτική δραστηριότητα ήταν μέτρια, με παρουσία και άτυπων πυρηνοκινησιών. Παρατηρήθηκαν περιοχές νέκρωσης, αιμορραγικής διαπότισης και κυστικής εκφύλισης του όγκου.

Κατά τον ανοσοϊστοχημικό έλεγχο, τα νεοπλασματικά κύτταρα εμφάνισαν θετικότητα στη βιμεντίνη και την πρωτεΐνη ALK, εστιακή θετικότητα στην ακτίνη των λείων μυϊκών ινών και ήπια εστιακή θετικότητα στην καλδεσμόνη. Δεν παρατηρήθηκε θετικότητα στη δεσμίνη, τις κερατίνες AE1/AE3, την πρωτεΐνη S-100, τα αντιγόνα CD30, CD34, CD117, DOG1 και HMB45, καθώς και την πρωτεΐνη CDK4.

Συμπέρασμα: Η θετικότητα των νεοπλασματικών κυττάρων στην πρωτεΐνη ALK είναι πολύ χρήσιμη στην τεκμηρίωση της διάγνωσης του ΕΦΜΣ. Δεδομένης της επιθετικής βιολογικής συμπεριφοράς του νεοπλάσματος, η ακριβής διάγνωση είναι σημαντική, λόγω της δυνατότητας για στοχεύουσα θεραπεία.

e-Poster Session: Λεμφικό – Μαλακά Μόρια και Οστά – Νευρικό

eP162

ΠΑΡΟΥΣΙΑΣΗ ΑΤΡΑΚΤΟΚΥΤΤΑΡΙΚΟΥ ΛΙΠΩΜΑΤΟΣ ΑΣΥΝΗΘΙΣΤΩΝ ΔΙΑΣΤΑΣΕΩΝ

Ι. Εμμανουήλ[1], Ν. Παστέλλη[1], Κ. Δόμβρη[1], Σ. Παπαδοπούλου[1], Ι. Δημητριάδης[1], Σ. Παπαεμμανουήλ[1]
[1] *Παθολογοανατομικό Εργαστήριο Γ.Ν.Θ. Γεώργιος Παπανικολάου*

Σκοπός: Η παρουσίαση ενός περιστατικού ατρακτοκυτταρικού λιπώματος ασυνήθιστων διαστάσεων. Παρότι ορισμένοι όγκοι αυτού του τύπου μπορεί να είναι ικανού μεγέθους (έως 14 εκ.), οι περισσότεροι έχουν μέγιστη διάμετρο μεταξύ 3 και 5 εκ.

Υλικό-Μέθοδος: Το υλικό αφορά περιγεγραμμένο, ελλειψοειδούς σχήματος μόρφωμα από την περιοχή του αριστερού ώμου, άρρενος ασθενούς, ηλικίας 58 ετών, με διαστάσεις 16x13x7,5 εκ. και βάρος 788 γρ., το οποίο περιβάλλεται από λεπτή κάψα. Κατά τις διατομές, αυτό είναι συμπαγές και εμφανίζει εν μέρει μυξοειδή και εν μέρει λιπώδη σύσταση.

Αποτελέσματα: Η ιστολογική εξέταση έδειξε μεσεγχυματογενούς προέλευσης νεόπλασμα του λιπώδους ιστού. Περιβάλλεται πλήρως από λεπτή ινώδη κάψα και έχει ομαλή περιφέρεια. Αποτελείται εν μέρει από λόβια ώριμου λιπώδους ιστού, διαχωριζόμενα κατά θέσεις από ινώδη διαφραγμάτια, και εν μέρει από περιοχές ατρακτόμορφων κυττάρων, χαμηλής έως μέτριας κυτταροβρίθειας. Τα ατρακτόμορφα κύτταρα είναι μικρού μεγέθους και εμφανίζουν ομοιογενείς χαρακτήρες, ενώ διατάσσονται διάσπαρτα σε μυξοειδές υπόστρωμα που περιέχει λεπτές ίνες κολλαγόνου. Επίσης, στο στρώμα ανευρίσκονται άφθονα υπεραιμικά, μικρού διαμετρήματος αγγεία, καθώς και αρκετά διάσπαρτα μαστοκύτταρα. Μιτώσεις, νεκρώσεις ή λιποβλάστες δεν παρατηρούνται. Κατά τον ανοσοϊστοχημικό έλεγχο, τα ατρακτόμορφα κύτταρα είναι εντόνως και διάχυτα θετικά στο CD34 και τη βιμεντίνη, ενώ τα ώριμα λιποκύτταρα εκφράζουν την πρωτεΐνη S-100. Ο μιτωτικός δείκτης Ki67 υπολογίζεται <1%. Η χειρουργική αφαίρεση του νεοπλάσματος είναι πλήρης.

Συμπέρασμα: Μορφολογικά και ανοσοϊστοχημικά ευρήματα συμβατά με ατρακτοκυτταρικό λίπωμα. Βιβλιογραφικά, αυτοί οι όγκοι εντοπίζονται χαρακτηριστικά στην ωμική ζώνη ανδρών μέσης ηλικίας. Συνήθως, η διάμετρος τους δεν ξεπερνά τα 5 εκ, ωστόσο έχουν δημοσιευτεί σπανιότατες περιπτώσεις με σαφώς μεγαλύτερο μέγεθος.

e-Poster Session: Λεμφικό – Μαλακά Μόρια και Οστά – Νευρικό

eP163

ΚΑΚΟΗΘΗΣ ΤΕΝΟΣΥΝΟΒΙΑΚΟΣ ΓΙΓΑΝΤΟΚΥΤΤΑΡΙΚΟΣ ΟΓΚΟΣ ΣΕ ΕΔΑΦΟΣ ΟΡΟΓΟΝΟΥ ΘΥΛΑΚΑ: Η ΣΗΜΑΣΙΑ ΤΗΣ ΙΣΤΟΛΟΓΙΚΗΣ ΤΕΚΜΗΡΙΩΣΗΣ

Σ. - Ε. Τζωρακολευθεράκη[1,2], Π. Παντελίδου[1,2], Α. Ηλιάδης[1,2], Α. Φωτιάδου[1], Π. Χυτίρογλου[1,2]
[1] *Εργαστήριο Διαγνωστικής Ιστοπαθολογίας, Θεσσαλονίκη*
[2] *Εργαστήριο Γενικής Παθολογίας και Παθολογικής Ανατομικής, Τμήμα Ιατρικής, Α. Π. Θ., Θεσσαλονίκη*

Εισαγωγή: Οι κακοήθεις τενοσυνοβιακοί γιγαντοκυτταρικοί όγκοι (ΚΤΓΟ) είναι σπάνια επιθετικά νεοπλάσματα των αρθρικών υμένων, με λιγότερα από 60 καταγεγραμμένα περιστατικά παγκοσμίως.

Σκοπός της μελέτης: Η παρουσίαση μιας περίπτωσης ΚΤΓΟ με ασυνήθεις κλινικοπαθολογοανατομικούς χαρακτήρες και ιστολογικά ευρήματα που τεκμηριώνουν προέλευση από ορογόνο θύλακα.

Υλικό και Μέθοδοι: Γυναίκα, 66 ετών, με ψηλαφητό μόρφωμα δεξιάς μασχαλιαίας χώρας από αρκετών ετών, υποβλήθηκε σε χειρουργική του αφαίρεση.

Αποτελέσματα: Μακροσκοπικά, το μόρφωμα ήταν κυστικό και περιείχε σαθρό υλικό. Στην ιστολογική εξέταση, διαπιστώθηκε ατρακτοκυτταρικό νεόπλασμα, υψηλής κυτταροβρίθειας, εξορμώμενο από ορογόνο θύλακα, με αντικατάσταση του συνοβίου. Τα νεοπλασματικά κύτταρα ήταν επιμήκη ή ωοειδή, με ηωσινόφιλο κυτταρόπλασμα και υπερχρωματικούς, ωοειδείς ή επιμήκεις πυρήνες, με μέτρια έως έντονη πολυμορφία. Παρατηρήθηκε μέτριος αριθμός μιτώσεων, μεταξύ των οποίων και άτυπες μορφές. Το πρότυπο ανάπτυξης ήταν διάχυτο ή δεσμιδωτό, ενώ διαπιστώθηκε και διαφραγματοποίηση της κυστικής κοιλότητας από το νεόπλασμα. Ανευρέθησαν νεοπλασματικά κύτταρα με κυτταροπλασματικά κοκκία αιμοσιδηρίνης. Μεταξύ των νεοπλασματικών κυττάρων παρατηρήθηκαν σιδηροφάγα ιστιοκύτταρα και πολυπύρηνα γιγαντοκύτταρα οστεοκλαστικού τύπου. Παρατηρήθηκε νεοπλασματική διήθηση του τοιχώματος του ορογόνου θύλακα. Ανοσοϊστοχημικά, τα νεοπλασματικά κύτταρα εμφάνιζαν θετικότητα στη βιμεντίνη, τη δεσμίνη και το αντιγόνο CD68 (πολυπύρηνα γιγαντοκύτταρα), ενώ οι χρώσεις για τις κερατίνες AE1/AE3, την πρωτεΐνη S100 και τα αντιγόνα CD31 και CD34 ήταν αρνητικές.

Συμπεράσματα: Ο ΚΤΓΟ συνήθως εμφανίζεται ως συμπαγής όγκος με αιμορραγικά και νεκρωτικά στοιχεία, εντοπιζόμενος κυρίως στα κάτω άκρα. Η περίπτωσή μας είναι ασυνήθης όσον αφορά την εντόπιση (μασχαλιαία χώρα) και το γεγονός ότι το νεόπλασμα αναπτύχθηκε σε ορογόνο θύλακα. Η διάγνωση βασίστηκε στη μορφολογική εικόνα (μακροσκοπική και μικροσκοπική) και στα συμβατά ανοσοϊστοχημικά ευρήματα.

e-Poster Session: Λεμφικό – Μαλακά Μόρια και Οστά – Νευρικό

eP164

ΚΥΨΕΛΙΔΙΚΟ ΡΑΒΔΟΜΥΟΣΑΡΚΩΜΑ ΜΕ ΑΣΥΝΗΘΕΙΣ ΚΥΤΤΑΡΟΓΕΝΕΤΙΚΟΥΣ ΧΑΡΑΚΤΗΡΕΣ: ΠΕΡΙΓΡΑΦΗ ΠΕΡΙΠΤΩΣΗΣ ΚΑΙ ΑΝΑΣΚΟΠΗΣΗ ΤΗΣ ΒΙΒΛΙΟΓΡΑΦΙΑΣ

Κ. Ζαχαρούλη[1], Ρ. Παπαμιχάλη[2], Ε. Τζιαστούδη[2], Δ. Βαγγέλη[1], Γ. Καμπανός[2], Μ. Νέτσικα[2], Κ. Τεπετές[3], Γ. Κουκούλης[1], Μ. Ιωάννου[1,2]

[1] *Εργαστήριο Παθολογικής Ανατομικής, Τμήμα Ιατρικής, Πανεπιστήμιο Θεσσαλίας*

[2] *Εργαστήριο Παθολογικής Ανατομικής, Μονάδα Ιστοπαθολογίας ΠΓΝΛ*

[3] *Πανεπιστημιακή Χειρουργική Κλινική, ΠΓΝΛ-Τμήμα Ιατρικής, Πανεπιστήμιο Θεσσαλίας*

Εισαγωγή: Το κυψελιδικό ραβδομυοσάρκωμα είναι, ένας επιθετικός βιολογικά, τύπος ραβδομυοσαρκώματος.

Στις περισσότερες περιπτώσεις η κυτταρογενετική ανάλυση αναδεικνύει τη χαρακτηριστική χρωμοσωμική διαμετάθεση μεταξύ *FKHR* και *PAX3* ή *PAX7*. Η συγκεκριμένη γενετική αλλοίωση κωδικοποιεί μια χιμαιρική πρωτεΐνη που προάγει την ογκογένεση. Εκτός από τις δομικές αλλοιώσεις, αριθμητικές ανωμαλίες αυτών των γονιδίων δύνανται να συμμετέχουν επίσης στην ανάπτυξη του νεοπλάσματος.

Περιγραφή περίπτωσης-Μέθοδοι: Στην παρούσα μελέτη παρουσιάζεται περίπτωση κοριτσιού 12 ετών που εμφανίστηκε με κοιλιακό άλγος στο τμήμα επειγόντων του ΠΓΝΛ. Η αξονική τομογραφία κοιλίας αποκάλυψε μια πυελική μάζα διαμέτρου 4 εκατοστών. Έγινε χειρουργική εξαίρεση και λεμφαδενικός καθαρισμός πυέλου.

Η ιστολογική εξέταση έδειξε αθροίσεις κυττάρων με μειωμένη συνοχή, διαχωριζόμενες απο αγγειοσυνδετικά διαφραγμάτια. Πολυπύρηνες νεοπλασματικές μορφές και πολλές μιτώσεις παρατηρήθηκαν επίσης.

Ακολούθησε ανοσοϊστοχημική μελέτη, κατά την οποία παρατηρήθηκε θετικότητα στη desmin, vimentin, MyoD1 και myogenin και απουσία ανοσοιστοχημικής έκφρασης σε cytokeratins AE1/AE3, LCA, S-100, HMB-45 και CD34. Οι λεμφαδένες δεν παρουσίαζαν νεοπλασματική διήθηση.

Η ασθενής έλαβε επικουρική χημειοθεραπεία με vincristine, dactinomycin και cyclophosphamide. Επίσης έλαβε ακτινοθεραπεία 36 Gy. Δεν υπήρξε υποτροπή μετά 6 μήνες παρακολούθηση.

Αποτελέσματα: Η ιστοπαθολογική διάγνωση, με τη χρήση ανοσοϊστοχημείας ήταν συμβατή με κυψελιδικό ραβδομυοσάρκωμα. Η εξέταση φθορίζοντος in situ υβριδισμού (FISH break-apart probe) έδειξε σήματα διαχωρισμού του γονιδίου *FKHR3*. Επιπλέον, κατέδειξε ταυτόχρονη ανευπλοειδία και γονιδιακή έλλειψη του *FKHR3.*

Συμπεράσματα: Τα ευρήματα της μελέτης οδηγούν στο συμπέρασμα πως η γενετική εξέταση στο κυψελιδικό ραβδομυοσάρκωμα, όχι μόνο επιβεβαιώνει τη διάγνωση αλλά συμβάλει επίσης στην αποκρυπτογράφηση των γονιδιακών αλλαγών που συμμετέχουν στην ανάπτυξη του νεοπλάσματος. Πέραν της σύγχρονης προσέγγισης των σαρκωμάτων με NGS, τα ευρήματα μεθόδων με συνδυασμό μορφολογίας, όπως ο in situ υβριδισμός, παρέχουν ενδεχομένως πολύτιμα δεδομένα για την συγκέντρωση πληροφοριών σε συστήματα τεχνητής νοημοσύνης και παγκόσμιας καταγραφής γενετικών δεδομένων.

eP165

ΠΛΕΙΟΜΟΡΦΟΣ ΥΑΛΟΕΙΔΟΠΟΙΟΥΜΕΝΟΣ ΑΓΓΕΙΕΚΤΑΤΙΚΟΣ ΟΓΚΟΣ ΤΩΝ ΜΑΛΑΚΩΝ ΜΟΡΙΩΝ: ΠΕΡΙΓΡΑΦΗ ΠΕΡΙΠΤΩΣΗΣ

Ν. Νόβκοβιτς[1], Μ. Παπαζιάν[1], Ε. Σούκα[1], Φ. Κυραμαργιός[2], Κ. Μανωλουδάκη
[1] *Παθολογοανατομικό Εργαστήριο, «Τζάνειο Γενικό Νοσοκομείο Πειραιά»*
[2] *Γ Χειρουργική Κλινική «Τζάνειο Γενικό Νοσοκομείο Πειραιά»*

Εισαγωγή: Ο πλειόμορφος υαλοειδοποιούμενος αγγειεκτατικός όγκος (PHAT) είναι σπάνιο, αβέβαιης ιστογενετικής προέλευσης, βραδείας ανάπτυξης νεόπλασμα των μαλακών μορίων, ενδιάμεσης κακοήθειας (τοπικά επιθετικό, ποσοστό υποτροπής έως 50%),χωρίς μεταστατική ικανότητα. Σπάνια κακοήθης / σαρκωματώδης εξαλλαγή προς μυξοειδές, επιθηλιοειδές ή αδιαφοροποίητο σάρκωμα(SMARCA4-deficient).

Συχνότερη εντόπιση στα κάτω άκρα, σπανιότερα στα άνω, κορμό, κεφαλή-τράχηλο. Ελαφρώς συχνότερο στις γυναίκες, μέση ηλικία 56 έτη.

Υλικό και μέθοδοι: Γυναίκα 78 ετών προσήλθε στο νοσοκομείο μας για εκτομή μορφώματος δεξιού μηρού που αφορούσε σε υποδόριο περίγραπτο, καστανόφαιης χροιάς και μαλθακο-ελαστικής σύστασης όγκο μδ.3,8εκ.

Αποτελέσματα: Ιστολογικά, παρατηρήθηκε εικόνα υποδορίως αναπτυσσόμενου, περίγραπτου, άνευ κάψας νεοπλάσματος αποτελούμενου από άφθονα εκτατικά, θρομβωμένα και υαλοειδοποιημένα αγγεία, καθώς και κυτταροβριθείς περιοχές ατρακτόμορφου και πλειόμορφου νεοπλασματικού πληθυσμού με συμμετοχή γιγάντιων μορφών με ή χωρίς ενδοπυρηνικά ψευδοέγκλειστα. Ινώδες / κολλαγονοποιημένο ή / και οιδηματώδες υπόστρωμα. Απουσία νεκρώσεων, απούσα έως ελάχιστη μιτωτική δραστηριότητα, άφθονες εναποθέσεις αιμοσιδηρίνης, συνοδός μεικτού τύπου φλεγμονώδης πληθυσμός και συμμετοχή άφθονων σιτευτικών κυττάρων /μαστοκυττάρων.

Ο ανοσοϊστοχημικός έλεγχος ανέδειξε θετική έκφραση των δεικτών Vimentin,CD34. Ki67≤1%. Pankeratin,S100,CD31,FactorVIII,SMA,CD99,Desmin,MDM2,D2-40,SOX10 αρνητικοί.
Βάσει των ανωτέρω ευρημάτων τέθηκε διάγνωση Πολύμορφου Υαλοειδοποιούμενου Αγγειεκτακτικού Όγκου (PHAT) υποδορίου λιπώδους ιστού δεξιού μηρού.

Συμπεράσματα: Ο PHAT είναι υποαναγνωρίσιμη οντότητα και διαγνωστική πρόκληση για τον Παθολογοανατόμο λόγω της σπανιότητας του, των αμφιλεγόμενων διαγνωστικών κριτηρίων και της έλλειψης μελετών σε μεγάλες συγκεντρωτικές σειρές. Στη διαφορική διάγνωση συμπεριλαμβάνονται: Επιφανειακός CD34+ ινοβλαστικός όγκος, αδιαφοροποίητο πλειόμορφο σάρκωμα, μυξοφλεγμονώδες ινοβλαστικό σάρκωμα, μονήρης ινώδης όγκος, κυτταροβριθές αγγειοϊνωμα, συμπλαστικό αιμαγγείωμα (symplastic hemangioma), νευριλείμμωμα .(ancient schwannoma), σάρκωμα Kaposi και μελάνωμα.

Θεραπεία εκλογής είναι η πλήρης χειρουργική εκτομή με ελεύθερα όρια.

e-Poster Session: Λεμφικό – Μαλακά Μόρια και Οστά – Νευρικό

eP166

Ο ΠΡΟΣΑΝΑΤΟΛΙΣΜΟΣ ΤΩΝ ΙΝΩΝ ΚΟΛΛΑΓΟΝΟΥ ΜΕ ΤΗ ΧΡΗΣΗ ΠΟΛΩΜΕΝΗΣΦΑΣΜΑΤΟΣΚΟΠΙΑΣ RAMAN ΣΕ ΙΣΤΟΛΟΓΙΚΕΣ ΤΟΜΕΣ ΠΑΧΟΥΣ 5ΜΜ, ΑΠΟΤΕΛΕΙ ΑΞΙΟΠΙΣΤΗ ΜΕΘΟΔΟ ΓΙΑ ΤΟΝ ΚΑΘΟΡΙΣΜΟ ΤΗΣ ΔΙΑΒΑΘΜΙΣΗΣ ΤΗΣ ΕΚΦΥΛΙΣΗΣ ΤΟΥ ΜΗΝΙΣΚΟΥ

Ν. Προκόπη[1], Κ. Ανδρικόπουλος[1], A. Soto Beobide[1], Γ. Βογιατζής[1], Δ. Παπαχρήστου[1]
[1] Πανεπιστήμιο Πατρών, Εργαστήριο Ιστολογίας, Μονάδα Μελέτης Οστών και Μαλακών Μορίων, Dept. of Pathology, Division of Bone and Soft Tissue Pathology, University of Pittsburgh, School of Medicine, PA, USA

Σκοπός: Σκοπός της παρούσας ερευνητικής εργασίας είναι η μελέτη της βιοχημικής σύστασης και των δομικών στοιχείων φυσιολογικών και εκφυλισμένων ανθρώπινων μηνίσκων με πολωμένη φασματοσκοπία Raman (PRS) σε τομές παραφίνης (FFPET) πάχους 5μm. Επιπροσθέτως, έγινε σύγκριση των αποτελεσμάτων της μεθοδολογίας Raman με το βαθμό ιστόπαθολογικής διαβάθμισης (χαμηλού και υψηλού βαθμού) της εκφύλισης των μηνίσκων.

Υλικό και μέθοδος: Εξετάστηκαν συνολικά εικοσιεπτά (27) ανθρώπινοι μηνίσκοι (21 εκφυλισμένοι και 6 υγιείς). Οι εκφυλισμένοι μηνίσκοι συλλέχθηκαν από χειρουργεία ολικής αρθροπλαστικής γόνατος ή μηνισκεκτομής. Οι φυσιολογικοί μηνίσκοι ελέγχου (controls), προέρχονται από 4 άνδρες και 2 γυναίκες, 22-45 ετών μετά από τραυματική μηνισκεκτομή, χωρίς προηγούμενο ιστορικό εκφυλιστικής αρθροπάθειας ή άλλης παθολογίας γόνατος. Όλα τα δείγματα ανωνυμοποιήθηκαν και κωδικοποιήθηκαν, με αριθμούς από το 1 έως το 27. Ο καθορισμός της ιστοπαθολογικής διαβάθμισης της εκφύλισης των μηνίσκων έγινε με μικροσκοπική ανάλυση σε τομές ηωσίνης και αιματοξυλίνης. Για τη μελέτη του προσανατολισμού του κολλαγόνου, εφαρμόστηκε πολωμένη φασματοσκοπία Raman (PRS), χρησιμοποιώντας άβαφες τομές πάχους 5μm από FFPET υγιούς και εκφυλισμένου μηνίσκου. Τα σημεία ενδιαφέροντος είχαν προηγουμένως επιλεγεί ιστοπαθολογικά με τη χρήση φωτονικού μικροσκοπίου. Φάσματα Raman ελήφθησαν χρησιμοποιώντας δύο διαφορετικές πολώσεις του laser, οριζόντια (ν-HH) και κάθετη (ν-VV). Καταγράφηκε η μέση τιμή του λόγου νHH / νVV σε δύο περιοχές των φασμάτων Raman: μία ευαίσθητη και μία μη ευαίσθητη στον μοριακό προσανατολισμό.

Αποτελέσματα: Η ειδική για το κολλαγόνο, περιοχή του αμιδίου Ι (1665cm^{-1}) είχε τη μεγαλύτερη ευαισθησία στην πόλωση της φασματοσκοπίας Raman. Οι μέσες τιμές των εντάσεων του λόγου νHH/νVV της κορυφής 1665cm^{-1}, μεταξύ υγιών και εκφυλισμένων μηνίσκων ήταν σημαντικά υψηλότερες στους υγιείς (Mean±SD: 2,56±0,46), σε σχέση με τους εκφυλισμένους μηνίσκους (Mean±SD: 1,85±0,42) (p=0,0014). Η μέση τιμή του λόγου νHH/νVV ήταν 2,18 και 1,50 για τους χαμηλής και υψηλής εκφύλισης μηνίσκους, αντίστοιχα (p=0,0001). Η διαφορά των εντάσεων των κορυφών στις δύο πολώσεις του laser μειώνεται στον εκφυλισμένο μηνίσκο και αυτή η διαφορά ελαχιστοποιείται όσο η αυξάνει ο βαθμός εκφύλισης. Συγκρίνοντας τους υγιείς μηνίσκους με τους μηνίσκους χαμηλής και και υψηλής βαθμίδας εκφύλισης, βρέθηκε επίσης στατιστικά σημαντική διαφορά (p= 0,036 και p<0,0001, αντίστοιχα).

Συμπεράσματα: 1) Η μεθοδολογία Raman μπορεί να εφαρμοστεί με αξιοπιστία σε τομές FFPET και έτσι να χρησιμοποιηθεί για μελέτες σε αρχειακό υλικό που αφορά σε μεγάλο εύρος παθήσεων, συμπεριλαμβανομένου του καρκίνου.

2) Η μεθοδολογία Raman σε τομές FFPET μπορεί να χρησιμοποιηθεί ως ένα επιπρόσθετο και αξιόπιστο εργαλείο για την ακριβή διάκριση μεταξύ φυσιολογικού και εκφυλισμένου μηνίσκου, καθώς και μεταξύ μηνίσκων με χαμηλού και υψηλού βαθμού εκφύλισης.

3) Τεχνολογικά εξελιγμένα όργανα αναλύσεων Raman, κατά προτίμηση φορητά, θα μπορούσαν να χρησιμοποιηθούν διεγχειρητικά, εξασφαλίζοντας σε πραγματικό χρόνο ακριβή καθορισμό της διαβάθμισης των εκφυλιστικών αλλοιώσεων των μηνίσκων, συμβάλλοντας έτσι ουσιαστικά στον καθορισμό του χειρουργικού-θεραπευτικού πλάνου.

4) Μελλοντικά, θα μπορούσε ο συγκεκριμένος αλγόριθμος να χρησιμοποιηθεί διεγχειρητικά, σε πραγματικό χρόνο, για τον καθορισμό του χειρουργικού πλάνου σε καταστάσεις, όπως ταχείες βιοψίες π.χ, για καρκίνο μαστού ή μελάνωμα.

eP167

ΥΒΡΙΔΙΚΟ ΣΒΑΝΝΩΜΑ-ΝΕΥΡΙΝΩΜΑ: ΠΑΡΟΥΣΙΑΣΗ ΠΕΡΙΣΤΑΤΙΚΟΥ

Ο. Κουρούκλη[1], Β. Ζολώτα[1], Α. Παναγόπουλος[2], Β. Μπράβου[1]
[1] *Επικουρική Ιατρός, Εργαστήριο Παθολογικής Ανατομικής, Π.Γ.Ν Πατρών*
[2] *Ορθοπαιδική Κλινική, Π.Γ.Ν. Πατρών*

Παρουσιάζουμε ένα περιστατικό υβριδικού όγκου νευρικών ελύτρων, αποτελούμενο από στοιχεία σβαννώματος και νευρινώματος. Πρόκειται για όγκο επί του ισχιακού νεύρου σε μια γυναίκα 36 ετών χωρίς γνωστό ιατρικό ιστορικό. Μικροσκοπικά αναγνωρίζεται νεόπλασμα περιβαλλόμενο από κάψα που αποτελείται από διακριτούς όζους κυττάρων Schwann συχνά με πασσαλοειδή διάταξη και σχηματισμό σωματίων Verocay εντός στοιχείου νευρινώματος. Τα δύο στοιχεία παρουσιάζουν τυπικά ανοσοϊστοχημικά χαρακτηριστικά. Στον περαιτέρω κλινικοεργαστηριακό έλεγχο η ασθενής εμφανίζει πολλαπλούς παρόμοιους όγκους. Οι υβριδικοί όγκοι νευρικών ελύτρων είναι σπάνια καλοήθη νεοπλάσματα των περιφερικών νευρικών ελύτρων με το σβάννωμα/νευρίνωμα να αποτελεί τον δεύτερο σε συχνότητα υβριδικό όγκο ο οποίος σχετίζεται ισχυρά με σύνδρομα νευροϊνωμάτωσης τύπου 1 και τύπου 2 και σβαννωμάτωσης.

e-Poster Session: Λεμφικό – Μαλακά Μόρια και Οστά – Νευρικό

eP168

ΙΣΤΙΟΚΥΤΤΑΡΩΣΗ LANGERHANS ΟΣΤΩΝ ΚΡΑΝΙΟΥ. ΠΑΡΟΥΣΙΑΣΗ ΕΝΔΙΑΦΕΡΟΥΣΑΣ ΠΕΡΙΠΤΩΣΗΣ ΚΑΙ ΣΥΝΤΟΜΗ ΑΝΑΣΚΟΠΗΣΗ ΤΗΣ ΣΥΓΧΡΟΝΗΣ ΒΙΒΛΙΟΓΡΑΦΙΑΣ

Α. Νομικός[1], Ν. Κονσολάκης[2], Σ. Λυπηρίδης[2], Χ. Γώγος[2], Σ. Χρανιώτη[1]
[1]*Εργαστήριο Παθολογικής Ανατομικής Γ.Ν. Ασκληπιείο Βούλας*
[2] *Νευροχειρουργική Κλινική Γ.Ν. Ασκληπιείο Βούλας*

Εισαγωγή: Η ιστιοκυττάρωση Langerhans, αφορά σε λιγότερο από 1% των οστικών αλλοιώσεων, αναπτύσσεται δε σε οποιοδήποτε οστούν, αλλά τα μισά περιστατικά αφορούν στα οστά του κρανίου. Η αναλογία εμφάνισης μεταξύ ανδρών και γυναικών είναι 2:1. Προκαλεί, καταστροφή του φλοιού συχνά δε με προσβολή και των μαλακών μορίων. Αφορά στο 70% των περιπτώσεων σε νέους κάτω των 20 ετών.

Υλικό-Μέθοδος: Στο Εργαστήριό μας απεστάλησαν πολλαπλά ακανονίστου σχήματος λευκοφαίου χροιάς ελαστικής και σκληροελαστικής συστάσεως ιστοτεμάχια συνολικής μεγίστης διαμέτρου 3εκ, από άνδρα ασθενή ηλικίας 30 ετών. Ιστολογικά αναγνωρίστηκε εικόνα αλλοίωσης η οποία αποτελείτο από κύτταρα μεσαίου μεγέθους, με ηωσινόφιλο ή διαυγές κυτταρόπλασμα, με δυσδιάκριτα κυτταρικά όρια, παρουσία κατά θέσεις πυρηνικών εντομών. Αναγνωρίστηκαν επίσης πολυάριθμα ηωσινόφιλα ορισμένα εκ των οποίων αποκοκκιωμένα, αρκετά λεμφοκύτταρα και ολίγα πλασματοκύτταρα. Ο ανοσοιστοχημικός έλεγχος έδειξε: S-100: Έντονη και διάχυτη θετικότητα, Βιμεντίνη: Έντονη και διάχυτη θετικότητα, CD68: Εστιακή θετικότητα, LCA: Εστιακή θετικότητα, CD138(-), CD56(-), L26(-), CD3(-), CD21(-), Ki-67: 10%.

Αποτελέσματα: Με βάση τα ανωτέρω μορφολογικά και ανοσοφαινοτυπικά ευρήματα ετέθη η διάγνωση ιστιοκυττάρωσης Langerhans.

Συμπεράσματα-Συζήτηση: Η πρόγνωση για την νόσο, είτε για την μονήρη είτε για την πολλαπλή μορφή αυτής, είναι καλή. Οι πολλαπλές κρανιακές βλάβες συνδυάζονται με εξωκρανιακές βλάβες και αντιμετωπίζονται με χημειοθεραπεία και/ή χαμηλής δόσης ακτινοθεραπεία.

e-Poster Session: Λεμφικό – Μαλακά Μόρια και Οστά – Νευρικό

eP169

ΟΣΤΕΟΠΟΙΟΥΜΕΝΟΣ ΙΝΟΜΥΞΟΕΙΔΗΣ ΟΓΚΟΣ ΡΑΧΕΩΣ. ΠΑΡΟΥΣΙΑΣΗ ΕΝΔΙΑΦΕΡΟΥΣΑΣ ΠΕΡΙΠΤΩΣΗΣ ΜΕ ΣΥΝΤΟΜΗ ΑΝΑΣΚΟΠΗΣΗ ΤΗΣ ΤΡΕΧΟΥΣΑΣ ΒΙΒΛΙΟΓΡΑΦΙΑΣ

Α. Νομικός[1], Μ. Κορναρόπουλος[2], Α. Τριανταφύλλου[2], Μ. Χατζηπέτρου[2], Σ. Χρανιώτη[1]
[1] *Εργαστήριο Παθολογικής Ανατομικής Γ.Ν Ασκληπιείο Βούλας*
[2] *Β΄ Γενική Χειρουργική κλινική Γ.Ν Ασκληπιείο Βούλας*

Εισαγωγή: Ο οστεοποιούμενος ινομυξοειδής όγκος είναι σπάνιο νεόπλασμα αβέβαιης διαφοροποίησης το οποίο εμφανίζεται συχνότερα στους άνδρες και συνήθως εντοπίζεται στα άκρα.

Σκοπός: Σκοπός της παρούσας εργασίας είναι η παρουσίαση σπάνιας περίπτωσης οστεοποιούμενου ινομυξοειδούς όγκου ράχεως με σύντομη ανασκόπηση της τρέχουσας βιβλιογραφίας.

Υλικό-Μέθοδος: Στο εργαστήριό μας απεστάλη πολυλοβωτός νεοπλασματικός όγκος μ.δ 5,5εκ. με σκληροελαστική σύσταση. Ιστολογικά, παρατηρείται εικόνα νεοπλασματικού όγκου αποτελούμενου από ωοειδή και επιθηλιοειδή κύτταρα, τα οποία διατάσσονται σε φωλεές ή χορδές εντός υαλοειδοποιούμενου υποστρώματος. Αναγνωρίστηκαν θέσεις οστεοποίησης, ενώ δεν παρατηρήθηκε ουσιώδης μιτωτική δραστηριότητα. Ο ανοσοιστοχημικός έλεγχος έδειξε: Vimentin: Έντονη και διάχυτη θετικότητα, S-100: Έντονη εστιακά θετικότητα, CD10: Διάχυτη θετικότητα, έντονη εστιακά, Δεσμίνη: Έντονη εστιακά θετικότητα, CD99: Μεμονωμένα θετικά κύτταρα, AE1/AE3(-), EMA(-), Bcl-2(-), CD34(-), SMA(-), HMB45(-), Melan A(-), ER(-), PR(-), Ki-67: 1%.

Αποτελέσματα: Με βάση τα ανωτέρω μορφολογικά και ανοσοφαινοτυπικά ευρήματα ετέθη η διάγνωση οστεοποιούμενου ινομυξοειδούς όγκου.

Συμπεράσματα-Συζήτηση: Ο οστεοποιούμενος ινομυξοειδής όγκος έχει τάση για τοπικές υποτροπές, ενώ στην διαφοροδιάγνωση περιλαμβάνονται μεταξύ άλλων καλοήθη (επιθηλιοειδές σβάννωμα, μυοεπιθηλίωμα) και κακοήθη (μυξοειδές χονδροσάρκωμα ή λειομυοσάρκωμα, MPNST, ινομυξοειδές σάρκωμα) νεοπλάσματα.

e-Poster Session: Λεμφικό – Μαλακά Μόρια και Οστά – Νευρικό

eP170

ΛΕΙΟΜΥΟΣΑΡΚΩΜΑ ΟΠΙΣΘΟΠΕΡΙΤΟΝΑΙΚΟΥ ΧΩΡΟΥ ΕΞΟΡΜΟΜΕΝΟ ΑΠΟ ΤΟ ΜΥΙΚΟ ΧΙΤΩΝΑ ΦΛΕΒΙΚΟΥ ΣΤΕΛΕΧΟΥΣ: ΠΡΟΣΔΙΟΡΙΣΜΟΣ ΑΚΡΙΒΟΥΣ ΕΝΤΟΠΙΣΗΣ ΚΑΙ ΠΡΟΕΛΕΥΣΗΣ ΧΑΡΗ ΣΤΗ ΜΙΚΡΟΣΚΟΠΙΚΗ ΕΙΚΟΝΑ

Χ. Γούτα[1], Κ. Καρακάση[2], Ν. Πάγκαλος[2], Γ. Ράπτης[2], Ε. Τακαρίδου[1], Κ. Γιαννά[1], Γ. Κατσάνος[2], Σ. Αγγελίδου[1]
[1] *Εργαστήριο Παθολογικής Ανατομικής Γ.Ν.Θ. Ιπποκράτειο*
[2] *Χειρουργική Κλινική Μεταμοσχεύσεων Γ.Ν.Θ. Ιπποκράτειο*

Το λειομυοσάρκωμα αποτελεί τον τρίτο συχνότερο κακοήθη όγκο του οπισθοπεριτοναίου. Εμφανίζεται κλινικά με μη ειδικά συμπτώματα, ενώ δεν είναι σπάνια τα πιεστικά φαινόμενα στις γύρω δομές. Γυναίκα ασθενής, 56 ετών με ελεύθερο ατομικό αναμνηστικό παραπέμφθηκε από ιδιώτη ιατρό λόγω οπισθοπεριτοναϊκής μάζας που ανευρέθηκε ως τυχαίο εύρημα κατά τη διάρκεια διερεύνησης συμπτωματολογίας γαστροοισοφαγικής παλινδρόμησης. Διενεργήθηκε πλήρης απεικονιστικός έλεγχος από τον οποίο διαπιστώθηκε η ύπαρξη οπισθοπεριτοναϊκού όγκου σε επαφή με την 3η μοίρα του δωδεκαδακτύλου, την πύλη του δεξιού νεφρού και την κάτω κοίλη φλέβα. Η ασθενής υποβλήθηκε σε χειρουργική αφαίρεση του όγκου και το υλικό παρελήφθη από το εργαστήριό μας για ιστοπαθολογική εξέταση. Μακροσκοπικά επρόκειτο για υποστρόγγυλο, υβώδη, σαφώς περιγεγραμμένο όγκο μέγιστης διαμέτρου 6 εκ. σε συνέχεια ιστού με αγγειακή δομή μήκους 2 εκ. και διαμέτρου 0,7 εκ. Από τη μικροσκοπική εξέταση παρατηρήθηκε εικόνα κακοήθους μεσεγχυματογενούς ατρακτοκυτταρικού νεοπλάσματος με πηκτική νέκρωση, το οποίο φαινόταν σαφώς να εξορμάται από το μυϊκό χιτώνα τοιχώματος φλέβας. Βάσει της μικροσκοπικής εικόνας και του ανοσοϊστοχημικού ελέγχου τέθηκε η διάγνωση του λειομυοσαρκώματος οπισθοπεριτοναϊκού χώρου, grade II. Στην παρούσα ανάρτηση παρουσιάζεται ένα περιστατικό με ασαφή κλινική εκδήλωση, στο οποίο η συμβολή της παθολογικής ανατομικής αποδείχτηκε κομβικής σημασίας όχι μόνο για τη διάγνωση αλλά και για τον προσδιορισμό της ακριβούς εντόπισης και κακοήθους προέλευσης.

e-Poster Session: Λεμφικό – Μαλακά Μόρια και Οστά – Νευρικό

eP171

ΠΕΡΙΠΤΩΣΗ ΡΑΒΔΟΜΥΟΣΑΡΚΩΜΑΤΟΣ ΜΕ ΑΤΡΑΚΤΟΚΥΤΤΑΡΙΚΟ ΠΛΗΘΥΣΜΟ: ΔΙΛΗΜΜΑΤΑ ΣΤΗ ΔΙΑΓΝΩΣΤΙΚΗ ΤΑΞΙΝΟΜΗΣΗ

Α. Τσάκωνα[1], Γ. Μητροπούλου[2], Μ. Λάμπρου[3], Σ. Αγγελίδου[4], Ι. Βενιζέλος[4],
Ε. Παπακωνσταντίνου[3], Κ. Στεφανάκη[2], Π. Χυτίρογλου[1]
[1] *Εργαστήριο Γενικής Παθολογίας και Παθολογικής Ανατομικής Τμήματος Ιατρικής ΑΠΘ*
[2] *Παθολογοανατομικό Εργαστήριο ΠΓΝΠΑ «Η Αγία Σοφία»*
[3] *Παιδοογκολογικό Τμήμα ΓΝΘ «Ιπποκράτειο»*
[4] *Παθολογοανατομικό Τμήμα ΓΝΘ «Ιπποκράτειο»*

Εισαγωγή: Η διάκριση του ραβδομυοσαρκώματος από άλλα σαρκώματα και η ταξινόμησή του στους γνωστούς τύπους (εμβρυϊκό, κυψελιδικό, πλειόμορφο, ατρακτοκυτταρικό/σκληρυντικό) είναι συχνά δυσχερής και προϋποθέτει συσχέτιση των μορφολογικών με τα ανοσοϊστοχημικά και τα μοριακά ευρήματα. Ο ατρακτοκυτταρικός/σκληρυντικός τύπος είναι σπάνιος και η μοριακή του διερεύνηση έχει αποκαλύψει σημαντική ετερογένεια.

Σκοπός: Παρουσιάζεται περίπτωση ραβδομυοσαρκώματος με ιστολογικούς και ανοσοϊστοχημικούς χαρακτήρες που συνηγορούσαν για ατρακτοκυτταρικό/σκληρυντικό τύπο, στην οποία πραγματοποιήθηκε μοριακή διερεύνηση χαρακτηριστικών χρωμοσωμικών μεταθέσεων και μεταλλάξεων του γονιδίου MYOD1, και συζητείται η διαγνωστική του ταξινόμηση.

Παρουσίαση Περίπτωσης: Η ασθενής, ηλικίας 12 ετών, εμφάνισε στη δεξιά βουβωνική χώρα ωοειδή περίγραπτο όγκο, λευκόφαιης χροιάς και συμπαγούς σύστασης, διαμέτρου 8 εκ. Η ιστολογική εξέταση έδειξε κυτταροβριθές ατρακτοκυτταρικό νεόπλασμα, αποτελούμενο από μέσου μεγέθους, επιμήκους σχήματος κύτταρα, με ανοικτοχρωματικό ηωσινόφιλο κυτταρόπλασμα και επιμήκεις ή ωοειδείς πυρήνες, με ήπια πολυμορφία, τα οποία διατάσσονταν σε διαπλεκόμενες δεσμίδες. Η μιτωτική δραστηριότητα ήταν έντονη. Παρατηρήθηκε εστιακή νέκρωση. Κατά τον ανοσοϊστοχημικό έλεγχο, τα νεοπλασματικά κύτταρα εμφάνιζαν θετικότητα στη βιμεντίνη και την πρωτεΐνη MYOD1, καθώς και εστιακή θετικότητα στη μυογενίνη, τη δεσμίνη (με μορφή «κουκίδας») και την πρωτεΐνη Myf-4. Η διερεύνηση χαρακτηριστικών για ραβδομυοσαρκώματα χιμαιρικών γονιδίων και μεταλλάξεων του γονιδίου MYOD1 με μεθόδους NGS (Νοσοκομείο «Ο Άγιος Σάββας» και Πανεπιστήμιο του Manchester) απέβη αρνητική. Η περίπτωση ταξινομήθηκε στην ομάδα υψηλού κινδύνου και αντιμετωπίστηκε με ακτινοθεραπεία-χημειοθεραπεία (FaR-RMS protocol). Ακολούθως, η ασθενής λαμβάνει θεραπεία συντήρησης.

Συμπεράσματα: Λαμβάνοντας υπόψη το σύνολο των ευρημάτων, το νεόπλασμα ταξινομήθηκε ως εμβρυϊκό ραβδομυοσάρκωμα με ατρακτοκυτταρικό στοιχείο. Η μοριακή διερεύνηση μεγάλου αριθμού ραβδομυοσαρκωμάτων υπόσχεται καλύτερη κατανόηση της παθογένεσης και αποτελεσματικότερη αντιμετώπιση στο μέλλον.

e-Poster Session: Λεμφικό – Μαλακά Μόρια και Οστά – Νευρικό

eP172

ΓΑΓΓΛΙΟΓΛΟΙΩΜΑ: ΟΙ ΑΝΟΣΟΪΣΤΟΧΗΜΙΚΟΙ ΔΕΙΚΤΕΣ ΚΑΙ Η ΣΥΝΟΔΟΣ ΕΣΤΙΑΚΗ ΦΛΟΙΪΚΗ ΔΥΣΠΛΑΣΙΑ

Α. Λουκούσια[1], Α. Χέβα[1], Δ. Πάγκου[2], Μ. Τζήκα[2], Ν. Φόρογλου[2], Κ. Χατζόπουλος[1]
[1] *Εργαστήριο Γενικής Παθολογίας και Παθολογικής Ανατομικής, Τμήμα Ιατρικής, Α.Π.Θ., Π.Γ.Ν.Θ. ΑΧΕΠΑ*
[2] *Νευροχειρουργική Κλινική, Π.Γ.Ν.Θ. ΑΧΕΠΑ*

Εισαγωγή: Το γαγγλιογλοίωμα είναι ένα καλής διαφοροποίησης νευρογλοιακό νεόπλασμα, με αργή ανάπτυξη, που αποτελείται από νεοπλασματικά κύτταρα της γλοίας και νεοπλασματικά γαγγλιακά κύτταρα. Μοριακά χαρακτηρίζεται από γενετικές αλλοιώσεις που προκαλούν ενεργοποίηση του μονοπατιού MAPK.

Σκοπός μελέτης: Παρουσίαση νεοπλάσματος με χαρακτηριστική συμπτωματολογία, και ιδιαιτερότητες στον φαινότυπο και ανοσοφαινότυπο.

Ασθενής, Υλικά και Μέθοδοι: Ασθενής 17ετών με εστιακές επιληπτικές κρίσεις, εμφάνισε χωροκατακτηρική εξεργασία μετωπιαίου λοβού αριστερά, με απεικονιστική εικόνα υπέρ ενός χαμηλόβαθμου νεοπλάσματος. Διενεργήθηκε χειρουργική αφαίρεση της εξεργασίας. Ο ιστός στάλθηκε σε μονιμοποιητικό διάλυμα φορμαλδεΰδης και εγκλείσθηκε σε κύβο παραφίνης, απ' όπου εξετάσθηκαν τομές αιματοξυλίνης-ηωσίνης (H&E). Διενεργήθηκε επίσης ανοσοϊστοχημικός έλεγχος με τα αντισώματα που εμπλέκουν τα εξής αντιγόνα: Synaptophysin, S100, Olig2, Chromogranin, CD34, Cyclin D1, NeuN, GFAP, IDH1-R132H, ATRX και Ki67.

Αποτελέσματα: Στις τομές H&E αναγνωρίζεται μέτριας έως χαμηλής κυτταροβρίθειας νεόπλασμα, αποτελούμενο από διττό πληθυσμό. Ο πρώτος, αφορά κυρίως ευμεγέθη, υποστρόγγυλου ή πολυγωνικού σχήματος κύτταρα, με άφθονο φυσαλιδώδες κυτταρόπλασμα και έκκεντρους υποστρόγγυλους πυρήνες (με ανοσοφαινότυπο: Chromogranin+, Cyclin D1+, CD34+, NeuN--/+). Ο δεύτερος πληθυσμός αφορά , μικρού μεγέθους, υποστρόγγυλου σχήματος κύτταρα, με ομοιόμορφους πυρήνες (με ανοσοφαινότυπο: GFAP+, Olig2+). Στο υλικό συμπεριλαμβάνονται τμήματα εγκεφαλικού παρεγχύματος, με πολλαπλούς, ποικίλου μεγέθους και σχήματος νευρώνες, σε άτακτη κατανομή. Τα ευρήματα κατευθύνουν τη διάγνωση σε γαγγλιογλοίωμα, με συνοδό εστιακή φλοιϊκή δυσπλασία.

Συμπέρασμα: Το γαγγλιογλοίωμα είναι ένα χαμηλού βαθμού κακοηθείας νευρογλοιακό νεόπλασμα (grade 1 κατά WHO, 2021), το οποίο μπορεί να συνυπάρχει με εστιακή φλοιϊκή δυσπλασία. Παραμένει υπό συζήτηση εάν στην πραγματικότητα αυτή αντιπροσωπεύει εστία επέκτασης του γαγγλιογλοιώματος ή μη νεοπλασματικής φύσης δυσπλασία.

e-Poster Session: Λεμφικό – Μαλακά Μόρια και Οστά – Νευρικό

eP173

ΑΙΜΑΓΓΕΙΟΒΛΑΣΤΩΜΑ: Η ΕΝΤΟΠΙΣΗ ΣΤΟ ΝΩΤΙΑΙΟ ΜΥΕΛΟ ΚΑΙ ΤΟ ΑΝΟΣΟΪΣΤΟΧΗΜΙΚΟ ΤΟΥ ΠΡΟΦΙΛ

Α. Λουκούσια[1], Γ. Ράπτου[1], Δ. Πάγκου[2], Α. Τζήκας[2], Ν. Φόρογλου[2], Α. Χέβα[1]
[1] Εργαστήριο Γενικής Παθολογίας και Παθολογικής Ανατομικής, Τμήμα Ιατρικής, Α.Π.Θ., Π.Γ.Ν.Θ. ΑΧΕΠΑ
[2] Νευροχειρουργική κλινική, Π.Γ.Ν.Θ. ΑΧΕΠΑ

Εισαγωγή: Το αιμαγγειοβλάστωμα είναι ένας σπάνιος όγκος υψηλής αγγειοβρίθειας, από νεοπλασματικά στρωματικά κύτταρα με διαυγές έως κενοτοπιώδες κυτταρόπλασμα, ιδιαίτερο ανοσοϊστοχημικό προφίλ (θετικότητα στην ινχιμπίνη) και χαρακτηριστικά μοριακά ευρήματα (VHL μεταλλάξεις).

Σκοπός μελέτης: Παρουσίαση σπάνιου νεοπλάσματος με χαρακτηριστικό φαινότυπο και ανοσοφαινότυπο.

Υλικά και Μέθοδοι: Γυναίκα 63 ετών με έκπτωση της λεπτής κινητικότητας των άνω άκρων και ακράτεια ούρων, εμφάνισε κυστική χωροκατακτητική εξεργασία, ενδοσκληρίδια-εξωμυελικά, στο ύψος της αυχενικής μοίρας του νωτιαίου σωλήνα. Διενεργήθηκε χειρουργική αφαίρεση της εξεργασίας. Το υλικό στάλθηκε εντός μονιμοποιητικού διάλυματος φορμαλδεΰδης για ιστολογική εξέταση. Ελήφθησαν τομές αιματοξυλίνης-ηωσίνης (H&E) και διενεργήθηκε ανοσοϊστοχημικός ελέγχος.

Αποτελέσματα: Στις τομές H&E αναγνωρίζεται αγγειοβριθές νεόπλασμα, αποτελούμενο κυρίως από μικρού μεγέθους λεπτοτοιχωματικά αγγεία. Το μεταξύ τους υπόστρωμα καταλαμβάνουν διάχυτα, μέσου εως μεγάλου μεγέθους νεοπλασματικά κύτταρα, με διαυγές, φυσαλιδόμορφο ή κενοτοπιώδες κυτταρόπλασμα. Οι πυρήνες τους είναι βαθυχρωματικοί, με ήπια ατυπία και χωρίς ιδιαίτερη μιτωτική δραστηριότητα. Τα νεοπλασματικά κύτταρα εμφανίζουν θετικότητα στις ανοσοϊστοχημικές χρώσεις: ινχιμπίνη Α, βιμεντίνη, ειδική για τους νευρώνες ενολάση και καρβονική ανυδράση IX. Τα ευρήματα κατευθύνουν τη διάγνωση σε αιμαγγειοβλάστωμα, grade 1 κατά WHO.

Συμπέρασμα: Το αιμαγγειοβλάστωμα είναι ένα σπάνιο, χαμηλού βαθμού κακοηθείας νεόπλασμα, μεσεγχυματογενούς προέλευσης (grade 1 κατά WHO, 2021), με συγκεκριμένο φαινότυπο και ανοσοφαινότυπο. Εντοπίζεται συχνότερα στην παρεγκεφαλίδα και σπανιότερα στο νωτιαίο μυελό, με συμπτωματολογία αισθητικών διαταραχών και πόνο. Εμφανίζεται σποραδικά, ενώ λιγότερο συχνά αναπτύσσεται στα πλαίσια του VHL Συνδρόμου, επισημαίνεται δε η σημασία της έγκαιρης ανίχνευσης του εν λόγω συνδρόμου. Η πλήρης χειρουργική αφαίρεση είναι η θεραπεία εκλογής για τα αιμαγγειοβλαστώματα του νωτιαίου μυελού.

e-Poster Session: Λεμφικό – Μαλακά Μόρια και Οστά – Νευρικό

eP174

ΠΕΡΙΝΕΥΡΙΩΜΑ ΜΑΛΑΚΩΝ ΜΟΡΙΩΝ ΡΑΧΗΣ: ΑΝΑΦΟΡΑ ΠΕΡΙΣΤΑΤΙΚΟΥ ΚΑΙ ΑΝΑΣΚΟΠΗΣΗ ΤΗΣ ΒΙΒΛΙΟΓΡΑΦΙΑΣ

Κ. Διαμαντοπούλου[1], Γ. Καραμάνης[1], Χ. Ευτυχιάδης[1], Τ. Ζόγκα[1], Α. Τσάγκας[1], Ι. Λιακόπουλος[3], Σ. Ορφανός[2]
[1] *Παθολογοανατομικό Τμήμα ΓΝ Αττικής ΚΑΤ*
[2] *ΒΓΧ ΓΝ Αττικής ΚΑΤ*
[3] *Ακτινολογικό Τμήμα 251 ΓΝΑ*

Εισαγωγή: Το περινευρίωμα αποτελεί καλοήθη όγκο, αποτελούμενο από νεοπλασματικά περινευρικά κύτταρα (CNS WHO grade 1). Διακρίνεται σε ενδονευρικό και μαλακών μορίων. Αντίθετα με το ενδονευρικό περινευρίωμα, το περινευρίωμα μαλακών μορίων (ΠΜΜ) απαντάται σε εν τω βάθει μαλακά μόρια σε μεσήλικες ασθενείς.

Σκοπός: Η παρουσίαση ενός σπάνιου περιστατικού περινευριώματος μαλακών μορίων ράχης και η διαφορική διαγνωστική του.

Υλικό – Μέθοδος: Άνδρας, 81 ετών, προσέρχεται με ανώδυνη μάζα μαλακών μορίων ράχης δεξιά. MRI: Όγκος διαστ. 6,5X5εκ., πιθανώς δεσμοειδές ή σβάννωμα. Κατόπιν χειρουργικής εξαίρεσης, το υλικό εξετάζεται μακροσκοπικά και μικροσκοπικά με ιστοχημεία και ανοσοϊστοχημεία σε τομές παραφίνης.

Αποτελέσματα: Μακροσκοπικά, ο εξαιρεθείς όγκος, διαστ. 6X5X3.2εκ., είναι σχετικά περίγραπτος. Στις διατομές παρουσιάζει λευκόφαιη χροιά, όψη εν μέρει μυξοειδή και σύσταση ελαστική. Μικροσκοπικά, τα κύτταρα είναι ατρακτοειδή με σπάνιους κυματοειδείς πυρήνες. Χωρίς εμφανείς μιτώσεις, με εστιακή εκφυλιστικού τύπου κυτταρολογική ατυπία. Το υπόστρωμα ποικίλλει από μυξοειδές έως κολλαγονώδες. Τα αγγεία εντός του στρώματος είναι σχετικά μικρού μεγέθους και ευθέα. Ανοσοϊστοχημεία: Vimentin(+), CKAE1/AE3(-), EMA(+ διάχυτα), S100(-), SOX-10(-), Neurofilament(-), CD57(-), Desmin(-), Myogenin(-), b-Catenin(-), MUC4(-), MDM-2(-), Collagen IV(+/- ασθενώς), CD31 και CD34(+ σε ενδοθήλια), p53(-), Ki67(3-5%). Διάγνωση: Περινευρίωμα μαλακών μορίων ράχης κατά WHO 2021.

Συζήτηση: Επιδημιολογικά, τα ΠΜΜ είναι σπάνια (1% των νεοπλασμάτων μαλακών μορίων) και έχουν ανακοινωθεί περί τα 300 περιστατικά. Ως προς την παθογένεση, τα ΠΜΜ παρουσιάζουν απαλοιφές του 22q (περιοχή του *NF2*) και του 17q11 (περιοχή του *NF1*). Το περιστατικό μας παρουσιάζει σχετικά ευρεία διαφορική διαγνωστική, περιλαμβάνοντας καλοήθεις και κακοήθεις όγκους περιφερικών νεύρων, μυξοειδή ινωματώδη νεοπλάσματα και σαρκώματα. Κατόπιν χειρουργικής εξαίρεσης, τα ΠΜΜ σπάνια υποτροπιάζουν ακόμη κι αν υπάρχει ιστολογική ατυπία / εκφύλιση χωρίς αναφορά μεταστάσεων, όπως και στην περίπτωσή μας, ενώ δεν έχει αναφερθεί κακοήθης εξαλλαγή.

e-Poster Session: Λεμφικό – Μαλακά Μόρια και Οστά – Νευρικό

eP175

ΑΝΑΠΛΑΣΤΙΚΟ (ΚΑΚΟΗΘΕΣ) ΜΗΝΙΓΓΙΩΜΑ ΜΕ ΕΣΤΙΕΣ ΕΠΙΘΗΛΙΑΚΗΣ ΜΕΤΑΠΛΑΣΙΑΣ ΑΝΑΠΤΥΧΘΕΝ ΕΠΙ ΕΔΑΦΟΥΣ ΑΤΥΠΟΥ ΜΗΝΙΓΓΙΩΜΑΤΟΣ. ΠΑΡΟΥΣΙΑΣΗ ΕΝΔΙΑΦΕΡΟΝΤΟΣ ΠΕΡΙΣΤΑΤΙΚΟΥ

Ε. Δημητρίου[1], Μ. Αλεξανδρή[1], Ι. Πανουργιάς[2], Ε. Τσιακάλου[1], Ε. Ρούσση[1], Μ. Χαλακατεβάκη[1], Β. Σαμαράς[1]
[1] *Παθολογοανατομικό Τμήμα, Ν.Ε.Ε.Σ. «Κοργιαλένειο-Μπενάκειο»*
[2] *Νευροχειρουργική Κλινική, Ν.Ε.Ε.Σ. «Κοργιαλένειο-Μπενάκειο»*

Τα αναπλαστικά μηνιγγιώματα αποτελούν νεοπλάσματα εκ των μηνιγγοθηλιακών κυττάρων τα οποία εμφανίζουν κακοήθη μορφολογικά χαρακτηριστικά προσομοιάζοντα με αυτά καρκινώματος, μελανώματος ή σαρκώματος και/ή ιδιαίτερα αυξημένη μιτωτική δραστηριότητα [≥20 μιτώσεις ανά 10 οπτικά πεδία μεγάλης μεγέθυνσης (Χ40)].

Παρουσιάζουμε περιστατικό γυναίκας, 58 ετών, σε αξονική τομογραφία της οποίας εντοπίστηκε αλλοίωση του δεξιού λοβού σε σχέση με τη μήνιγγα θέτοντας κλινικά την υποψία μηνιγγιώματος.

Η ιστολογική εξέταση έδειξε διήθηση του αποσταλέντος υλικού από νεοπλασματικό πληθυσμό με έντονη κυτταροβρίθεια και μέτρια έως έντονη πολυμορφία των πυρήνων των νεοπλασματικών κυττάρων με ορατό ενίοτε πυρήνιο αυτών. Κατά θέσεις ανιχνεύονταν έως και 23 πυρηνοκινησίες (αρκετές άτυπες) ανά 10 οπτικά πεδία μεγάλης μεγέθυνσης (Χ40). Συνυπήρχαν πολλές, διάσπαρτες, εστίες πηκτικού τύπου νέκρωσης. Τα νεοπλασματικά στοιχεία διηθούσαν το αναγνωριζόμενο τμήμα εγκεφαλικής ουσίας. Η ανοσοϊστοχημική μελέτη του νεοπλασματικού κυτταρικού πληθυσμού ανέδειξε τα εξής ευρήματα: MCK, CK7, CEA: (+ κατά εστίες). EMA, Vimentin: (+). Οι χρώσεις CK20, Ber-EP4, TTF-1, p40, GFAP και CD34 απέβησαν αρνητικές.

Τα ανωτέρω ευρήματα κρίθηκαν συνηγορητικά υπέρ αναπλαστικού (κακοήθους) μηνιγγιώματος [anaplastic (malignant) meningioma (WHO grade 3)], με εστίες επιθηλιακής μεταπλασίας (epithelial metaplasia), αναπτυχθέντος επί εδάφους ατύπου μηνιγγιώματος.

Τα αναπλαστικά μηνιγγιώματα αποτελούν το 1-3% περίπου των μηνιγγιωμάτων, μπορούν να αναπτυχθούν πρωτοπαθώς ή συνεπεία αποδιαφοροποίησης προϋπάρχοντος χαμηλοβάθμου μηνιγγιώματος και εμφανίζουν κακοήθη βιολογική συμπεριφορά (αυξημένη πιθανότητα υποτροπών, αλλά και μεταστάσεων).

e-Poster Session: Λεμφικό – Μαλακά Μόρια και Οστά – Νευρικό

eP176

ΜΗΝΙΓΓΙΩΜΑ ΜΙΚΡΟΚΥΣΤΙΚΟΥ ΤΥΠΟΥ: ΕΝΔΙΑΦΕΡΟΥΣΑ ΠΕΡΙΠΤΩΣΗ

Ι. Εμμανουήλ[1], Σ. Παπαδοπούλου[1], Ι. Δημητριάδης, Π. Εσκιτζής[2], Ν. Παστέλλη[1], Σ. Παπαεμμανουήλ[1]
[1] *Παθολογοανατομικό Εργαστήριο Γ.Ν. Θεσσαλονίκης Γ. Παπανικολάου*
[2] *Τμήμα Μαιευτικής – Πανεπιστήμιο Δυτικής Μακεδονίας*

Σκοπός: Η παρουσίαση ενός περιστατικού σπάνιου τύπου μηνιγγιώματος, μικροκυστικού τύπου, Grade I κατά WHO.

Υλικό-Μέθοδος: η περίπτωσή μας αφορά γυναίκα ασθενή 40 ετών με εξεργασία εγκεφάλου. Στην απεικόνιση, η εξεργασία εμφάνιζε εν μέρει κυστικούς χαρακτήρες και οίδημα πέριξ αυτής. Για ιστολογική εξέταση παρελήφθησαν λευκόφαιο περίγραπτο, υποστρόγγυλο μόρφωμα, ελαστικής σύστασης και μεγίστης διαμέτρου 4 εκ., καθώς και τρία μικρότερα λευκόφαια ιστοτεμάχια, μεγίστης διαμέτρου από 0,7 έως 3 εκ., ελαστικής και εστιακά υπόσκληρης σύστασης στη διατομή.

Αποτελέσματα: Η ιστολογική εξέταση έδειξε νεοπλασματική εξεργασία με μικροκυστικό αρχιτεκτονικό πρότυπο ανάπτυξης. Τα νεοπλασματικά κύτταρα εμφανίζουν σχετικά ομοιογενείς χαρακτήρες, με υποστρόγγυλους πυκνωτικούς πυρήνες, άφθονο αραιοχρωματικό κενοτοπιώδες κυτταρόπλασμα και λεπτές επιμήκεις προσεκβολές που αφορίζουν μικροκυστικούς χώρους. Παρατηρούνται σπάνιες πυρηνοκινησίες, ενώ το υπόστρωμα είναι ινώδες και εστιακά υαλοειδοποιημένο, με διάσπαρτα πολυάριθμα αγγεία. Ανοσοϊστοχημικός έλεγχος νεοπλασματικού πληθυσμού: EMA+, Vimentin+, PR+, S-100-, GFAP-, CD34-, CK8/18-, Ki-67: 1-2%. Τα ανωτέρω μορφολογικά και ανοσοϊστοχημικά ευρήματα είναι συμβατά με μηνιγγίωμα μικροκυστικού τύπου Grade I κατά WHO

Συμπέρασμα: Παρότι τα μηνιγγιώματα αποτελούν τους συχνότερους ενδοκρανιακούς όγκους, το μικροκυστικό μηνιγγίωμα αποτελεί μια εξαιρετικά σπάνια ποικιλία και αντιπροσωπεύει μόλις το 1,7% αυτών. Ο τύπος αυτός απαντάται συχνότερα σε γυναίκες ασθενείς με αντικρουόμενα δεδομένα σε ό,τι αφορά την ηλικιακή κατανομή. Αποτελεί μια διαγνωστική πρόκληση και η προεγχειρητική διάγνωση είναι δύσκολη, λόγω των μη τυπικών απεικονιστικών χαρακτήρων του. Ιστολογικά, στη διαφορική διάγνωση περιλαμβάνονται ο αγγειοματώδης τύπος μηνιγγιώματος, το μικροκυστικό αστροκύττωμα, το σβάννωμα, το χόρδωμα, το αιμαγγειοβλάστωμα, ο μονήρης ινώδης όγκος και αγγειακές δυσπλασίες. Έχει άριστη πρόγνωση, με σπάνιες περιπτώσεις υποτροπών κατόπιν πλήρους χειρουργικής αφαίρεσης.

e-Poster Session: Λεμφικό – Μαλακά Μόρια και Οστά – Νευρικό

eP177

ΜΗΝΙΓΓΙΩΜΑ ΡΑΒΔΟΕΙΔΟΥΣ ΤΥΠΟΥ, ΒΑΘΜΟΥ 1 ΚΑΤΑ ΠΟΥ, 2021: Η ΝΕΑ ΘΕΩΡΗΣΗ ΤΗΣ ΒΑΘΜΟΠΟΙΗΣΗΣ

Κ. Μπουλογεώργου[1], Κ. Χατζόπουλος[1], Δ. Πάγκου[2], Ν. Φόρογλου[2], Α. Χέβα[1]
[1] *Εργαστήριο Γενικής Παθολογίας και Παθολογικής Ανατομικής, Τμήμα Ιατρικής, Α.Π.Θ., Π.Γ.Ν.Θ. ΑΧΕΠΑ, Θεσσαλονίκη*
[2] *Α Νευροχειρουργική κλινική, Τμήμα Ιατρικής, Α.Π.Θ., Π.Γ.Ν.Θ. ΑΧΕΠΑ, Θεσσαλονίκη*

Εισαγωγή: Το μηνιγγίωμα ραβδοειδούς τύπου (ΜΡτ) αποτελεί έναν σπάνιο υπότυπο μηνιγγιώματος, που περιεγράφηκε στις αρχές του αιώνα και εισήχθη στην ταξινόμηση του Παγκοσμίου Οργανισμού Υγείας (ΠΟΥ) των όγκων του νευρικού συστήματος, το 2016. Η ιστολογική διάγνωσή του προϋποθέτει την παρουσία ραβδοειδών κυττάρων.

Σκοπός της μελέτης: Η αναφορά στις αλλαγές της βαθμοποίησης κατά ΠΟΥ και στους παράγοντες που καθορίζουν την βιολογική συμπεριφορά στα ραβδοειδή μηνιγγιώματα μέσα από την περιγραφή ενός περιστατικού.

Υλικά και Μέθοδοι: Γυναίκα 44 ετών με υπαισθησία στο αριστερό ήμισυ του προσώπου, εμφανίζει σε MRI εγκεφάλου χωροκατακτητική εξεργασία ανώμαλου περιγράμματος στην αριστερή γεφυροπαρεγκεφαλιδική γωνία που επεκτείνεται στο απόκλιμα. Πραγματοποιήθηκε αφαίρεση της βλάβης σε τμήματα, συνολικού όγκου 1,6 κ.ε.

Αποτελέσματα: Στις τομές Η/Ε αναγνωρίζεται κυτταροβριθής εξεργασία, αποτελούμενη από μέσου μεγέθους κύτταρα με ηωσινόφιλο κυτταρόπλασμα και έκκεντρους, φυσαλιδώδεις πυρήνες, με εμφανή πυρήνια και παραπυρηνικά έγκλειστα. Παρατηρείται ήπια πυρηνική πολυμορφία και μιτωτική δραστηριότητα, με το Ki67 να είναι <1%. Τα εν λόγω κύτταρα διατάσσονται διάχυτα ή σε στροβιλοειδείς σχηματισμούς, όπου και αποκτούν ατρακτόμορφους χαρακτήρες. Το ανοσοϊστοχημικό προφίλ είναι το ακόλουθο: βιμεντίνη+, EMA--/+, AE1/AE3-, S100-, GFAP-, συναπτοφυσίνη-. Τα ευρήματα κατευθύνουν την διάγνωση σε ΜΡτ, βαθμού 1 κατά ΠΟΥ, 2021.

Συμπεράσματα: Σύμφωνα με την τελευταία έκδοση του ΠΟΥ, η ταξινόμηση των ΜΡτ γίνεται όπως και των λοιπών μηνιγγιωμάτων βάσει της παρουσίας ή μη άτυπων ή αναπλαστικών μορφολογικών χαρακτηριστικών σε βαθμό 1, 2, 3. Η εκτίμηση της βιολογικής συμπεριφοράς στηρίζεται στην αξιολόγηση μιας πλειάδας παραγόντων (πχ φύλο, grading, θεραπεία, είδος μεταλλάξεων), υποδηλώνοντας ότι ακόμη και χαμηλόβαθμοι όγκοι ενδέχεται να έχουν επιθετικότερη και ταχύτερη εξέλιξη.

e-Poster Session: Λεμφικό – Μαλακά Μόρια και Οστά – Νευρικό

eP178

ΚΑΛΑ ΔΙΑΦΟΡΟΠΟΙΗΜΕΝΟΣ ΝΕΥΡΟΓΛΟΙΙΚΟΣ ΟΓΚΟΣ ΤΗΣ ΠΑΡΕΓΚΕΦΑΛΙΔΑΣ IDH1 (R132H) ΘΕΤΙΚΟΣ ΣΕ ΠΑΙΔΙ 3 ΕΤΩΝ: ΠΑΡΟΥΣΙΑΣΗ ΠΕΡΙΣΤΑΤΙΚΟΥ ΜΕ ΔΙΑΓΝΩΣΗ ΜΗ ΤΑΞΙΝΟΜΗΣΙΜΟΥ ΓΛΟΙΙΚΟΥ ΟΓΚΟΥ ΤΗΣ ΠΑΙΔΙΚΗΣ ΗΛΙΚΙΑΣ

Χ. Γούτα[1], Κ. Γιαννά[1], Ν. Γκαντσινικούδης[2], Β. Τσιτούρας[2], Α. Αγγελίδης[1], Ε. Παπακωνσταντίνου[3], Ν. Φλάρης[1]
[1] *Εργαστήριο Παθολογικής Ανατομικής Γ.Ν.Θ. Ιπποκράτειο*
[2] *Νευροχειρουργική Κλινική Γ.Ν.Θ. Ιπποκράτειο*
[3] *Παιδοογκολογικό Τμήμα ΕΣΥ Γ.Ν.Θ. Ιπποκράτειο*

Η παρεγκεφαλίδα αποτελεί τη συνηθέστερη εντόπιση όγκων του ΚΝΣ στα παιδιά. Στη θέση αυτή αναπτύσσονται συχνότερα χαμηλού βαθμού κακοήθειας γλοιώματα με κυριότερο εκπρόσωπο το πιλοκυτταρικό αστροκύττωμα και σε μικρότερο ποσοστό εμβρυονικοί όγκοι (όπως το μυελοβλάστωμα) και επενδυμώματα. Παιδί, θήλυ, 3 ετών παραπέμφθηκε από το Γ.Ν.Θ. Παπαγεωργίου λόγω ανεύρεσης ενδοκρανιακής μάζας σε απεικονιστικό έλεγχο. Κλινικά διαπιστώθηκε ήπια παρεγκεφαλιδική συνδρομή στο δεξί άνω και κάτω άκρο και διενεργήθηκε αξονική και μαγνητική τομογραφία εγκεφάλου που επιβεβαίωσε την ύπαρξη σαφώς περιγεγραμμένου, ομοιογενούς, συμπαγούς, μη κυστικού όγκου μέγιστης διαμέτρου 3,7 εκ. στο δεξιό ημισφαίριο της παρεγκεφαλίδας. Διενεργήθηκε υπινιακή πλάγια κρανιοτομία και πραγματοποιήθηκε μακροσκοπικά ολική αφαίρεση της εξεργασίας. Στο παθολογοανατομικό μας εργαστήριο παραλάβαμε πολλαπλά λευκόφαια μαλθακά ιστοτεμάχια μέγιστης διαμέτρου 0,2-1 εκ. Από τη μικροσκοπική εξέταση διαπιστώθηκαν μορφολογικά χαρακτηριστικά καλά διαφοροποιημένου νευρογλοιικού όγκου της παρεγκεφαλίδας με θετικότητα σε GFAP, Olig2, SOX10 και MAP2. Τα κύτταρα του όγκου εξέφραζαν ανοσοϊστοχημικά τη μετάλλαξη IDH1 αλλά όχι τη μετάλλαξη BRAFV600E, ενώ η IDH1 παρουσίαζε αξιοσημείωτη θετικότητα στη γλοία του Bergmann. Επιπλέον, διενεργήθηκε μοριακός έλεγχος στον κύβο παραφίνης για τις μεταλλάξεις IDH1, BRAFV600E και για τη συνδιαγραφή 1p/19q (αποτελέσματα αναμένονται). Η παρούσα ανάρτηση παρουσιάζει μία σπάνια περίπτωση μη ταξινομήσιμου καλά διαφοροποιημένου νευρογλοιικού όγκου της παιδικής ηλικίας με πιλοειδή χαρακτηριστικά και ανοσοϊστοχημική θετικότητα στη μετάλλαξη IDH1-R132H, εύρημα μη ενδεικτικό των όγκων του ΚΝΣ στα παιδιά.

eP179

ΓΑΓΓΛΙΟΓΛΟΙΩΜΑ ΠΑΡΕΓΚΕΦΑΛΙΔΑΣ ΜΕ ΑΣΥΝΗΘΙΣΤΗ ΜΙΚΡΟΣΚΟΠΙΚΗ ΕΙΚΟΝΑ

Χ. Γούτα[1], Κ. Γιαννά[1], Ν. Σταματίου[2], Π. Σάρλης[2], Π. Υψηλάντης[1], Ν. Φλάρης[1]
[1] *Εργαστήριο Παθολογικής Ανατομικής Γ.Ν.Θ. Ιπποκράτειο*
[2] *Νευροχειρουργική Κλινική Γ.Ν. Καβάλας*

Το γαγγλιογλοίωμα αποτελεί καλά διαφοροποιημένο γλοιονευρωνικό όγκο του ΚΝΣ με χαμηλό επιπολασμό. Εντοπίζεται σε ποσοστό >70% στα εγκεφαλικά ημισφαίρια και ιδίως στον κροταφικό λοβό και εμφανίζεται κυρίως μέσα στις δύο πρώτες δεκαετίες της ζωής. Γυναίκα, 38 ετών με ελεύθερο ατομικό αναμνηστικό προσήλθε στο Γ.Ν. Καβάλας με αναφερόμενη κεφαλαλγία και αστάθεια από διμήνου. Διενεργήθηκε απεικονιστικός έλεγχος που ανέδειξε χωροκατακτητική, κυστική, σαφώς αφοριζόμενη εξεργασία του δεξιού ημισφαιρίου της παρεγκεφαλίδας, στο τοίχωμα της οποίας αναγνωρίστηκε όζος που εμφάνιζε πρόσληψη σκιαγραφικού. Πραγματοποιήθηκε χειρουργική αφαίρεση της βλάβης και το παρασκεύασμα παραλήφθηκε από το παθολογοανατομικό μας εργαστήριο. Η μακροσκοπική εξέταση ανέδειξε πολλαπλά λεπτά τμήματα ατροφικού φλοιού παρεγκεφαλίδας σε συνέχεια ιστού με λεπτό τοίχωμα κύστης με λεία εσωτερική επιφάνεια και τρία συμπαγή λευκωπά οζία μέγιστης διαμέτρου 0,2 εκ., 0,3 εκ. και 0,5 εκ. Μικροσκοπικά ο όγκος αποτελούνταν από διπλό κυτταρικό πληθυσμό που περιλάμβανε έναν κύριο πληθυσμό από GFAP και Olig2 θετικά γλοιικά κύτταρα με ατρακτόμορφη μορφολογία σε δεσμιδωτή διάταξη και ένα σύνολο διάσπαρτων δυσπλαστικών νευρώνων MAP+, συναπτοφυσίνη+ και NeuN-. Κατά θέσεις αναγνωρίστηκε πυκνό δίκτυο δικτυωτών ινών με θετικά για CD34 κύτταρα ινώδους ιστού τόσο περιαγγειακά λεπτομηνιγγικά όσο και ενδοπαρεγχυματικά, ενώ τα οζία αντιστοιχούσαν σε θέσεις ινώδους σκληρυντικής εκφύλισης της βλάβης με παχείες ίνες κολλαγόνου και αραιά υπολειμματικά κύτταρα του όγκου. Η ανοσοϊστοχημική χρώση για τη μετάλλαξη της πρωτεΐνης BRAFV600E ήταν αρνητική. Στην παρούσα εργασία παρουσιάζεται μία ασυνήθιστη περίπτωση γαγγλιογλοιώματος της παρεγκεφαλίδας grade I με εκτεταμένη ίνωση και σχηματισμό σκληρυντικών δομών, που παρ' ότι έχει αναφερθεί προηγουμένως στη βιβλιογραφία εντούτοις αποτελεί εξαιρετικά σπάνιο εύρημα.

e-Poster Session: Λεμφικό – Μαλακά Μόρια και Οστά – Νευρικό

eP180

ΧΡΗΣΗ ΝΕΥΡΩΝΙΚΩΝ ΔΙΚΤΥΩΝ ΒΑΘΙΑΣ ΜΑΘΗΣΗΣ (DEEP LEARNING NEURAL NETWORKS ΓΙΑ ΤΗ ΔΙΑΚΡΙΣΗ ΣΕ ΠΡΑΓΜΑΤΙΚΟ ΧΡΟΝΟ ΜΕΤΑΞΥ ΟΣΤΕΟΣΑΡΚΩΜΑΤΟΣ ΚΑΙ ΠΩΡΟΥ ΚΑΤΑΓΜΑΤΟΣ ΣΕ ΣΥΜΒΑΤΙΚΕΣ ΙΣΤΟΛΟΓΙΚΕΣ ΤΟΜΕΣ (H&E)

Σ. Σταυρόπουλος[1], Κ. Γουρδούπης[1], Σ. Γεωργόπουλος[2], Β. Πλαγιανάκος[1], K. Linos[3], Δ. Παπαχρήστου[2,4]

[1] *Πανεπιστήμιο Θεσσαλίας, Τμήμα Υπολογιστών και Βιοπληροφορικής, Ελλάδα*
[2] *Πανεπιστήμιο Πατρών, Ιατρική Σχολή, Μονάδα Οστών και Μαλακών Ιστών, Πάτρα, Ελλάδα*
[3] *Memorial Sloan Kettering Cancer Center, NY, USA*
[4] *University of Pittsburgh, School of Medicine, PA, USA*

Σκοπός: Η ιστοπαθολογική διάκριση μεταξύ οστεοσαρκωμάτων και καταγμάτων μπορεί να είναι εξαιρετικά δύσκολη, ιδιαίτερα λαμβάνοντας υπόψιν τιο γεγονός ότι σε πολλές περιπτώσεις οι δύο αυτές παθολογίες συνυπάρχουν. Τα τελευταία χρόνια η χρήση της τεχνητής νοημοσύνης (AI) στην παθολογική ανατομική βρίσκει όλο και περισσότερες εφαρμογές. Όμως, μέχρι σήμερα, ελάχιστες είναι οι μελέτες που διερευνούν τη χρήση της AI στη διαγνωστική προσέγγιση των οστεοσαρκωμάτων. Στην παρούσα μελέτη στοχεύσαμε στην ανάπτυξη ενός νέου δικτύου Μηχανικής Μάθησης (Machine Learning) (Convolutional Neural Network/CNN) για τη διάκριση σε πραγματικό χρόνο μεταξύ οστεοσαρκώματος και πώρου κατάγματος, σε συμβατικές τομές H&E υπό φωτονική μικροσκοπία και WSI.

Υλικά και Μέθοδοι: Συλλέξαμε 2136 εικόνες H&E από 1154 οστεοσαρκώματα και 982 κατάγματα από τα αρχεία μας (n=925) και το διαδίκτυο. Με τα δεδομένα που συλλέχθηκαν, εκπαιδεύσαμε ένα Συνελικτικό Νευρωνικό Δίκτυο (CNN) βασισμένο στην αρχιτεκτονική του mobilenet έκδοσης 3. Το “σετ εκπαίδευσης” (training set) περιελάμβανε 2021 εικόνες (1086 οστεοσαρκώματα, 935 κατάγματα) και το “σετ ελέγχου” (test set) 115 εικόνες (68 οστεοσαρκώματα, 47 κατάγματα) από νέες/άγνωστες στο σύστημα περιπτώσεις.

Αποτελέσματα: Δημιουργήσαμε μια διαδικτυακή εφαρμογή που επιτρέπει στα μικροσκόπια να συνδέονται απευθείας είτε με επιτραπέζιους/φορητούς υπολογιστές είτε με κινητά τηλέφωνα, προκειμένου να διευκολυνθεί η εύκολη πρόσβαση στον γιατρό ταξινομητή του νευρωνικού δικτύου (Neural Network classifier).

Το προτεινόμενο σύστημα είναι απλό στη χρήση και παρέχει σε πραγματικό χρόνο ταξινόμηση υψηλής ακρίβειας όσον αφορά τον διαχωρισμό του οστεοσαρκώματος από το κάταγμα, με ευαισθησία 91,3% και ειδικότητα 93,75%. Τέσσερα (4) οστεοσαρκώματα ταξινομήθηκαν ψευδώς ως κατάγματα. Μεταξύ αυτών υπήρχαν 2 περιπτώσεις οστεοσαρκώματος μετά από χημειοθεραπεία με 100% νέκρωση. Δύο (2) κατάγματα ταξινομήθηκαν ψευδώς ως οστεοσαρκώματα.

Συμπέρασμα: Το δίκτυο που παρουσιάζουμε (CNN) και εκπαιδεύεται σε συμβατικές τομές H&E, μπορεί να μειώσει σημαντικά τον φόρτο εργασίας του παθολογολόγου και να χρησιμεύσει ως πρόσθετο εργαλείο για την ακριβή διάγνωση αρκετών παθολογιών στην καθημερινή πρακτική. Δεδομένου ότι αυτό το εργαλείο βασίζεται σε συμβατικές εικόνες H&E και όχι μόνο σε WSI, μπορεί εύκολα να χρησιμοποιηθεί από παθολόγοανατόμους από απομακρυσμένες περιοχές και μικρά νοσοκομεία για τη διαγνωστική προσέγγιση των οστεοσαρκωμάτων, Ιδιαίτερα σημαντικό είναι το γεγονός ότι μετά από ειδική εκπαίδευση το ανωτέρω σύστημα μπορεί να προστεθεί στο διαγνωστικό αλγόριθμο οποιασδήποτε ιστοπαθολογικής οντότητας.

ΟΡΓΑΝΩΣΗ

Ελληνική Εταιρεία Παθολογικής Ανατομικής
Λεωφ. Δημοκρατίας 67, 15451 Ν. Ψυχικό
τηλ. 2106725532, fax. 2106725571
email: helpath@otenet.gr
website: www.pathology.gr

ΓΡΑΜΜΑΤΕΙΑ ΣΥΝΕΔΡΙΟΥ

ΟΡΓΑΝΩΤΙΚΟ ΣΥΝΤΟΝΙΣΤΙΚΟ ΓΡΑΦΕΙΟ (PCO):

MYRTALY CONGRESS IKE
Πλ. Νεομάρτυρος Ιωάννου 2,
Ιωάννινα, ΤΚ: 452 21
T: 26510 73519
E: info@myrtalycongress.gr
W: www.myrtalycongress.gr